Prof. Ad. Witzel,

# Das Füllen der Zähne mit Amalgam etc.

R4

Store 572024

R4

SHELF

Med Hist Room
E3f9 WIT

150738054 2

MEDICAL LIBRARY

UNIVERSITY OF BRISTOL

Date due for return
**UNLESS RECALLED EARLIER**

THREE MONTHS
M.H.R.
LOAN

Digitized by the Internet Archive
in 2015

https://archive.org/details/b21439886

DAS

# FÜLLEN DER ZÄHNE

MIT

# AMALGAM

MIT 9 LICHTDRUCK-

11 AQUARELLDRUCKTAFELN UND 466 FIGUREN IM TEXTE

NEBST EINEM ANHANGE

ÜBER

## DIE MODERNE

## BEHANDLUNG PULPAKRANKER ZÄHNE

MIT 4 TAFELN UND 42 FIGUREN IM TEXTE

VON

ADOLPH WITZEL

JENA.

---

BERLINISCHE VERLAGSANSTALT

**BERLIN NW. 23**

1899.

WORSLEY CHEMICAL
University
OF
Bristol.
LIBRARY

DAS

# FÜLLEN DER ZÄHNE

MIT

# AMALGAM

VON

ZAHNARZT DR. MED. ADOLPH WITZEL

a. o. Professor und Direktor des zahnärztlichen Instituts an der Universität Jena.

---

MIT 9 LICHTDRUCK-, 11 AQUARELLDRUCKTAFELN

UND 466 FIGUREN IM TEXTE

---

BERLINISCHE VERLAGSANSTALT

**BERLIN NW. 23**

1899.

*Alle Rechte vorbehalten; auch die Übersetzung in andere Sprachen und die Reproduktion sämtlicher Illustrationen.*

UNIVERSITY OF BRISTOL LIBRARY
MEDICAL

Druck von Albert Limbach, G. m. b. H., Braunschweig.

DEN

# DEUTSCHEN ZAHNÄRZTEN

GEWIDMET.

# Inhalts-Verzeichnis.


Seite

Vorwort . . . . . XI
Einleitung . . . . . 1
I. Kapitel: **Die einfachen Amalgame** . . . . . 7
Quecksilber . . . . . 7
Affinität des Quecksilbers zu den einzelnen Metallen . . . . . 10
Versuche zu Kapitel I . . . . . 17

II. Kapitel: **Die zusammengesetzten Amalgame** . . . . . 26
Übersicht über die Versuche zu diesem Kapitel . . . . . 30
a) Veränderung des Amalgams der Legierung IVa bei Zusatz der einzelnen Metalle . . . . . 30
b) Veränderung des Amalgams der Legierung IIIa bei Zusatz der einzelnen Metalle . . . . . 32
Die zusammengesetzten Zahnamalgame . . . . . 38

III. Kapitel: **Die Formveränderung der erhärteten Amalgame** . . . . 42
1. Molekulare Veränderungen . . . . . 44
Wesen der Formveränderungen . . . . . 57
Fremdkörpertheorie . . . . . 61
2. Die Mischung der Metallfeilungen mit Quecksilber und das Kondensieren der Amalgame . . . . . 66
3. Die Herstellung der Zahnhöhlen für Amalgamfüllungen . . . . . 87
4. Das Finieren von Amalgamfüllungen . . . . . 94

Anhang über die Ausdehnung der zusammengesetzten Amalgame . 99
a) Sprengversuche . . . . . 99
b) Der Einfluss starken Druckes auf die Krystallisation und Formveränderung der Amalgame . . . . . 103

Bemerkungen zu den vorstehenden Kapiteln von Dr. Karl Schaum, Privatdozent in Marburg . . . . . 110
Amalgam . . . . . 110
Über die Darstellung und Erhärtung der Amalgampasten . . . . . 111
Experimentelle Untersuchungen an erhärteten Amalgampasten . . . . 113

Seite

IV. Kapitel: **Die Veränderungen der Amalgamoberflächen im Munde** . 118
Das chemische Verhalten der einzelnen Metalle zum Sauerstoff, zu einigen Säuren und zum Schwefelwasserstoff . . . . . 119
Untersuchungen über die Einwirkung der im Mundsekret vorkommenden Säuren und des Schwefelwasserstoffes auf die Amalgamoberflächen . . . 120
Einfluss der physikalischen Beschaffenheit der Amalgamoberfläche auf die Verfärbung letzterer . . . . . 125
Die experimentellen Untersuchungen über die chemisch-mechanische Abnutzung der Amalgamfüllungen zu Kapitel IV . . . . . 133

V. Kapitel: **Elektrische Strömungen in Zähnen, welche mit Amalgam gefüllt und mit Metall umfasst sind** . . . . . 147
1. Versuche in Milchsäurelösung . . . . . 152
2. Untersuchungen in reiner Kochsalz- und Kochsalz-Milchsäurelösung . . 159
a) in reinen Kochsalzlösungen . . . . . 159
b) in Kochsalz-Milchsäurelösungen . . . . . 161
3. Die elektrolytischen Erscheinungen an mit Amalgam gefüllten Zähnen in der Mundhöhle . . . . . 162
Weitere elektrolytische Untersuchungen zu Kapitel IV . . . . . 172

Bemerkungen zu den Kapiteln IV und V von Privatdozent Dr. Karl Schaum . . . . . 178
Theorie der Lösungen . . . . . 178
Über die Elektrolyse . . . . . 179
Das galvanische Element . . . . . 179
Die chemische Abnützung der Füllungen . . . . . 187
Das Verhalten der Kupferamalgamscheiben zum Blattgold im Exsiccator 188

Untersuchungen der zu Amalgampasten benutzten Metallfeilungen und Schnitzel auf Oxydbildungen. Von Dr. Julius Hertz, Chemiker 189
Untersuchungen der Feilspäne und Schnitzel . . . . . 190
Das Bereiten und Waschen der Amalgampasten . . . . . 192
Die Untersuchungen der Flüssigkeiten . . . . . 194

VI. Kapitel: **Experimente und praktische Erfahrungen mit Kupferamalgam** . . . . . 197
Anhang. Experimentelle Untersuchungen über Kupferamalgam und Amalgamcement. Von Professor Dr. Miller und Dr. C. Jung. Nach einem Referat in der Oesterreichisch-Ungarischen Vierteljahrsschrift für Zahnheilkunde . . . . . 209

VII. Kapitel: **Können durch Verwendung der Amalgame als Füllungsmaterial Metall-, speciell Quecksilbervergiftungen hervorgerufen werden?** . . . . . 211

VIII. Kapitel: **Die Farbenänderung der Zähne nach dem Füllen mit Amalgam** . . . . . 233
1. Färbung der Zahnsubstanzen durch eingedrungenes Amalgam . . . . . 237
2. Färbung der Zahnsubstanzen durch Metallsalze und Schwefelmetalle . . 240

Seite
Die Histologie der durch Amalgam gefärbten Zahnsubstanzen . . 245
a) Die Färbung durch Kupferamalgam . . . . . 245
b) Die Färbung der Zahnsubstanzen durch Gold- und Silberamalgam . . . 246

IX. Kapitel: **Allgemeine Regeln für das Füllen der Zähne mit Amalgam und die dazu erforderlichen Instrumente** . . . . . 255

X. Kapitel: **Die Entfernung alter Amalgamfüllungen** . . . . . 273

XI. Kapitel: **Das Füllen der Zähne nach den Methoden von Tomes und Robiscek** . . . . . 281
Die Tomes'sche Methode . . . . . 281
Doublierte Füllungen nach Robiscek . . . . . 285

XII. Kapitel: **Das Füllen der Frontzähne mit Amalgam** . . . . . 291
a) Die Defekte auf den Lippenflächen der Frontzähne . . . . . 292
b) Seitencavitäten an den Frontzähnen . . . . . 294
c) Defekte an der Gaumenfläche der oberen Frontzähne . . . . . 300

XIII. Kapitel: **Das Füllen der Seitenzähne mit Amalgam** . . . . . 305
a) Allgemeine Regeln für die Präparation der Fissurenkaries . . . . . 310
b) Das Füllen der Praemolaren . . . . . 313
c) Das Füllen der Molaren . . . . . 324

XIV. Kapitel: **Die Herstellung von Konturfüllungen aus Amalgam** 335
a) Ätiologie der approximalen Karies . . . . . 335
b) Die Technik der temporären Trennung geschlossen stehender Seitenzähne 342
c) Die Indikation für die Konturfüllungen an Seitenzähnen . . . . . 345
d) Die Herstellung von Vollkonturfüllungen . . . . . 354

XV. Kapitel: **Die Indikationen für den Ersatz einzelner Kronen der Seitenzähne durch Kuppel- und Pyramidenfüllungen oder Vollkronen aus Gold** . . . . . 368
Kronenersatz bei Praemolaren . . . . . 372
Goldkapseln oder Kuppelfüllungen als Ersatz für Mahlzahnkronen . . . . 383
Die Herstellung von Stützpunkten für Zahnersatzstücke durch Goldkronen oder Kuppel- bezw. Pyramidenfüllungen . . . . . 398

XVI. Kapitel: **Die Wiederherstellung zerstörter Kauflächen der Seitenzähne durch Kuppel- und durch Kegel- oder Pyramidenfüllungen aus Amalgam** . . . . . 405
A. Technik der Kuppelfüllungen . . . . . 405
B. Technik der Kegel- oder Pyramidenfüllungen . . . . . 414
C. Wert der Amalgamkronen . . . . . 429

# Vorwort.

Die zahlreichen Einzeluntersuchungen, die ich seit 1872 in Essen a. d. Ruhr, dem Orte meiner früheren Thätigkeit, als praktischer Zahnarzt, mit den Zahnamalgamen gemacht habe, sind während der letzten drei Jahre in dem unter meiner Leitung stehenden zahnärztlichen Institute der Universität Jena einer kritischen Prüfung unterzogen worden. Hierbei haben sich so viele neue Gesichtspunkte ergeben, dass der Umfang des vorliegenden Buches während der Bearbeitung der verschiedenen Kapitel um mehr als das Doppelte gewachsen ist. Diese Vergrösserung wurde hauptsächlich durch die Erweiterung des experimentellen Teiles bedingt, der sich — um praktisch wichtige Fragen beantworten zu können — auf mehr als tausend Einzeluntersuchungen stützt.

Die Herstellung der hierzu als notwendig erachteten Präparate erforderte aber nicht allein die Beschaffung eines grossen Untersuchungsmaterials, das stets erst nach abgeschlossener Prüfung bestimmter Serien erweitert werden konnte, sondern auch geschulte Mitarbeiter, welche mich bei der Anfertigung und Prüfung der vielen Amalgampräparate unterstützen.

Diese notwendige Unterstützung habe ich während der drei letzten Jahre bei meinen Assistenten gesucht und gefunden, von denen sich einige Herren mit so grossem Interesse an der Arbeit

beteiligt haben, dass ich von ihnen auch einen Teil der Resultate textlich bearbeiten lassen konnte. Diese Beiträge sind teils als besondere Anhänge unter dem vollen oder abgekürzten Namen der Herren gedruckt worden, teils sind sie als Mitteilungen bei der Bearbeitung des Haupttextes verwertet und diesem beigefügt worden. Diese Stellen habe ich mit Anfangs- und Schluss-Doppelstrichen (= . . . . =) versehen.

Am zeitraubendsten waren die chemisch-elektrolytischen Versuche, deren Abschluss den Druck des Werkes allein um 6 Monate verzögerte. Die Vorarbeiten zu diesen Untersuchungen sind nach meinen Angaben im zahnärztlichen Institute gemacht und zum grössten Teile von mir auch persönlich kontrolliert worden, während die chemische Prüfung der Versuchsflüssigkeiten ausserhalb des Instituts hauptsächlich von dem Chemiker Herrn Dr. Julius Hertz in Jena ausgeführt worden ist.

Während nun die vorgenannten Untersuchungen den Zweck hatten, Fragen, welche die Praxis des Amalgamfüllens stellt, experimentell zu beantworten, bringen die am Schlusse des IV. und V. Kapitels stehenden Abhandlungen des Herrn Dr. Schaum, Privatdozenten für physikalische Chemie in Marburg, eine kritische Betrachtung der von mir bearbeiteten Themata. Es unterliegt keinem Zweifel, dass durch diese Beiträge der Wert des Buches wesentlich erhöht worden ist, denn thatsächlich finden sich auch in den Lehrbüchern der Chemie nur vereinzelte Mitteilungen über Amalgame, welche die Bedürfnisse des zahnärztlichen Praktikers berücksichtigen. Somit glaube ich annehmen zu können, dass die hier veröffentlichten Untersuchungen und die sich auf sie beziehenden Zahlen sich innerhalb der überhaupt nicht eliminierbaren Fehlergrenzen bewegen und für die weitere Bearbeitung dieses Themas beachtenswert sein dürften.

Bei der Zusammenstellung meines Manuskriptes, das nicht allein die Frage zu beantworten hatte: „wie füllt man Zähne mit Amalgam?“, sondern auch das Wesen der sich im Munde vollziehenden, vielgestaltigen Veränderungen der Amalgame erörtern sollte, hielt ich es für angezeigt, die von mir ausgear-

beiteten Kapitel auch verschiedenen, mir befreundeten Kollegen zur Prüfung vorzulegen. Zwei Herren haben mich bei der Sichtung des Materials besonders unterstützt, mein Bruder Julius Witzel in Kassel und mein derzeitig erster Assistent Herr Zahnarzt Paul Feder, während sich Herr Ludwig Schmitt, zur Zeit Praktikant meines Instituts, sowie Herr Dr. Carl Haeberlin, Bibliothekar in Marburg, um die Fertigstellung der Druckbogen verdient gemacht haben.

Allen diesen Herren, welche mich bei meiner Arbeit, die durch die vielen zeitraubenden Experimente nur langsam fortschreiten konnte, unterstützt haben, spreche ich hierfür meinen verbindlichsten Dank aus, ebenso denjenigen Kollegen, welche mich bei der von mir eingeleiteten öffentlichen Besprechung verschiedener Teile dieses Werkes durch ihre Opposition eines Besseren belehrten. Aber auch durch wiederholte Besprechungen der einzelnen Kapitel mit meinen Schülern habe ich gelernt und in diesen Unterhaltungen öfters neue Anregungen zur Fortsetzung meiner Untersuchungen gefunden.

So hoffe ich, diesem Buche gleich von vorne herein eine Gestalt gegeben zu haben, welche die neuen Schöpfungen gewöhnlich anhaftenden Mängel nicht so auffallend hervortreten lassen wird. —

Am Schlusse habe ich noch die angenehme Pflicht zu erfüllen, auch den Künstlern, welchen ich den illustrativen Teil dieses Werkes übertragen habe, herzlich und aufrichtig zu danken, namentlich dem Herrn Karl Wesser in Jena, der zwei Jahre lang für mich gezeichnet, gemalt und mir Abbildungen meiner Zahnpräparate und Gypsmodelle geliefert hat, deren naturgetreue Wiedergabe fast photographischen Aufnahmen gleichkommt.

Die zur Herstellung der Lichtdrucktafeln erforderlichen photographischen Aufnahmen sind in dem Atelier der Firma Carl Zeiss in Jena von Herrn Schüttauf, die Lichtdrucktafeln in der Kunstanstalt von Albert Frisch in Berlin sorgfältig ausgeführt, die zahlreichen Autotypen und Zinkographien sind zum grössten Teile von Albert Frisch in Berlin, viele auch von Meisenbach & Riffarth in München hergestellt worden.

Die Reproduktion der von Herrn WESSER gemalten farbigen Bilder ist von Herrn J. B. OBERNETTER in München übernommen worden. Dieser Firma darf ich nur danken, denn die Tafeln sprechen für sich und für die Kunstanstalt, aus deren Arbeitsstätten sie hervorgegangen sind.

Jena, im Oktober 1898.

Adolph Witzel.

# Einleitung.

Wenn wir die Litteratur über operative Zahnheilkunde durchsehen, so finden wir fast in jedem Werke eine grössere Abhandlung über das Füllen der Zähne mit Gold, während das Füllen der Zähne mit Amalgam vielfach nur beiläufig behandelt wird und zwar nicht selten in einer Weise, als wäre es beinahe überflüssig, über dieses Kapitel ausführlicher zu schreiben. Vom theoretischen Standpunkte aus kann man ja den unbedingten Verehrern der Goldfüllungen zugeben, dass Gold, wenn es richtig angewandt wird, entschieden als das beste Füllungsmaterial angesehen werden muss, und dass deshalb auch die verschiedenen Methoden seiner Verwendung einen breiteren Raum in jedem Lehrbuche beanspruchen dürfen. Allein das Füllen mit Amalgam ist sicher eine nicht minder wichtige Operation, deren Einzelheiten ebenso genau gekannt sein sollten wie die Behandlung kariöser Zähne mit Gold. Die Notwendigkeit, die verschiedenen Amalgame und ihre besonderen Eigenschaften mit Sorgfalt zu studieren, tritt um so mehr an uns heran, als sich nicht allein die Zahl der für unsere Zwecke angefertigten Amalgame alljährlich vermehrt, sondern die Ansichten über die Verwendbarkeit dieses Materials zum Zähnefüllen sich zum Teil auch heute noch nicht genügend geklärt haben.

Die heftigste Anfechtung fanden, namentlich in den sechziger Jahren, die Amalgamfüllungen in Amerika, dem Lande der Goldfüllungen. Aber auch in England hat zu derselben Zeit die Amalgamfrage auf zahnärztlichen Versammlungen wiederholt Veranlassung zu interessanten Debatten gegeben.

Von den deutschen Zahnärzten wurde schon in damaliger Zeit das Amalgam viel gebraucht, trotzdem auch bei uns einige hervorragende Praktiker seine Verwendung als Füllungsmaterial energisch bekämpften.

Es ist ungemein interessant, diesen Meinungskampf zu verfolgen und zu erfahren, wie zu jener Zeit Männer wie *ADOLPH ZUR NEDDEN* in Nürnberg, *CH. TOMES* in London und *TAFT* in Cincinnati über Amalgamfüllungen urteilten.

Sehr wenig günstig sprach sich *ADOLPH ZUR NEDDEN* über Amalgame aus[1]):

„Die Amalgame spielen seit circa dreissig Jahren eine bedeutende Rolle in der praktischen Zahnheilkunde, und sie sind es, die durch ihre starke Verwendung gewaltiges Unheil angerichtet haben, Unheil in zweierlei Richtungen, einmal in Bezug auf die Rettung suchenden Patienten und dann durch den hemmenden Einfluss auf die Vervollkommnung der Operation des Füllens überhaupt. Selbst von Seiten hochstehender Praktiker sind Gründe für die Brauchbarkeit der Amalgame entwickelt worden. Diese sind aber nicht die einzigen; es giebt noch andere, geheime, welchen die fast allgemeine Einführung dieser Mittel in die Praxis zuzuschreiben ist. Die ersteren sind, um sie kurz anzuführen, folgende:

1. grosse Erleichterung der Operation;
2. Vermeidung jedes starken Druckes gegen die Pulpahöhle und die Zahnwände;
3. sehr gute Anlagerung an die Zahnwände;
4. Unschädlichkeit der Mischung;
5. leichte und lange Haftbarkeit;

die anderen sind: Billigkeit des Materials und das Bewusstsein des Unvermögens, mit Gold zu füllen".

*TOMES* sagt[2]): „Die unbedingte Verurteilung der Amalgame von Seiten eines Teils der Zahnärzte und das Vertrauen, welches denselben von einem andern Teil der Praktiker bewahrt wird, beweist zur Genüge, dass die Frage noch nicht so gründlich erledigt worden ist, wie sie es ihrer Wichtigkeit nach verdient. Es kommen uns Fälle vor, in welchen mit Amalgam gefüllte Zähne 15 bis 20 Jahre erhalten wurden, bis sie endlich bei zunehmendem Alter des Patienten anfingen locker zu werden und ausfielen. Aber weit häufiger sind die Fälle, in welchen die Amalgamfüllungen die Zerstörung der Zähne für einen einigermassen beträchtlichen Zeitraum nicht aufzuhalten vermochten. Bei diesem Widerspruch der Ansichten und diesen Erfolgen ohne Beweiskraft liegt es denjenigen, welche die Verwendung

[1]) Der Zahnarzt 1859, Seite 166.
[2]) Der Zahnarzt 1862, Seite 52.

der Amalgame schonungslos in die Acht erklären, ob, die Gründe darzulegen —".

„In ungünstig abgelaufenen Fällen genügt es nicht, dass man das bei der Behandlung verwendete Material verwirft, sondern es muss zu gleicher Zeit dargethan werden, dass die Benutzung anderer Materialien zu einem erfolgreichen Ende geführt haben würde. Die Zahnheilkunde ist auf einer Höhe angelangt, wo eine blosse Ansicht, die nicht durch einen klar geführten Beweis gestützt wird, nicht als Massstab für die Praxis angenommen werden darf."

*J. TAFT*-Cincinnati, einer der tüchtigsten Praktiker Amerikas, hat zu den Amalgamen auch nur wenig Vertrauen. Er schreibt hierüber[1]): „Dies Präparat lässt sich in einigen Fällen mit beträchtlichen Erfolgen zum Füllen verwenden; aber in keinem Falle kann man sich auf seine Dauerhaftigkeit verlassen, denn seine Zerstörbarkeit ist nicht geringer als die von Zinn und Silber, dagegen grösser, wenn das Quecksilber nicht ganz von der Oberfläche der Füllungen entfernt und diese Fläche nicht dicht und glatt poliert worden ist. Quecksilber oxydiert, wenn es der Luft und Feuchtigkeit ausgesetzt ist, mit beträchtlicher Schnelligkeit und mit noch grösserer Energie unter dem Einfluss von Wärme, besonders in Gegenwart von Säuren, und noch mehr, wenn andere Metalle mit ihm verbunden sind. In einigen Fällen beschränkt sich die Oxydation solcher Füllungen auf die Oberfläche, wo sie mit der Feuchtigkeit in Berührung kommen, in anderen durchdringt sie die ganze Masse, macht sie schwarz und porös . . . Ausserdem sind manche Konstitutionen für die Einwirkung des Quecksilbers sehr empfänglich; und dann kann eine allmähliche Zersetzung mehrerer Amalgamfüllungen in einem Munde den allgemeinen Gesundheitszustand ernstlich stören. Deshalb sollte man Gesundheit, Temperament und Gewohnheiten des Patienten vor der jedesmaligen Verwendung dieses Materials sorgfältig zu erforschen suchen, da sie und noch andere Umstände die Unzulässigkeit derselben indizieren können. So gross und so zahlreich sind die Nachteile dieses Materials, dass es von ordentlichen Operateuren nur wenig angewandt wird."

Diese vielfach irrigen und vorgefassten Meinungen *TAFT'S* über den Wert der Amalgame wurden von *FORSTER FLAGG* in gründlichster Weise widerlegt. *FLAGG* ist derjenige unter den amerikanischen Zahnärzten, der am energischsten mit der ganzen Macht

[1]) Praktische Darstellung der operativen Zahnheilkunde von *J. TAFT* aus dem Englischen übersetzt von *AD. ZUR NEDDEN*. Leipzig 1860.

seines Ansehens und seiner praktischen Erfolge für die Brauchbarkeit der Amalgame eingetreten ist, und zwar zu einer Zeit, als man sich in Amerika anschickte, das Amalgam in Acht und Bann zu erklären, und diejenigen Zahnärzte aus den Vereinen ganz ausschliessen wollte, welche sich nicht verpflichteten, den Gebrauch der Quecksilber-Füllungen ganz zu vermeiden.

Die Einwände, welche gegen die Amalgame ins Feld geführt wurden, sind dieselben, welche auch heute noch ihre Gegner immer und immer wieder erheben:

1. Die Amalgame kontrahieren sich nach dem Erhärten und geben somit nur einen mangelhaften Verschluss der Zahnhöhle.
2. Die Amalgamfüllungen verfärben sich selbst auf der Oberfläche und ebenso die mit ihnen gefüllten Zähne.
3. Infolge ihres hohen Gehaltes an Quecksilber können durch die vielseitige Verwendung der Amalgamfüllungen chronische Quecksilbervergiftungen herbeigeführt werden.

Es muss allerdings zugestanden werden, dass in vielen Fällen die eine oder die andere der beiden zuerst genannten unangenehmen Eigenschaften sich konstatieren lässt. Doch die Möglichkeit einer chronischen Quecksilberintoxikation als Folge von Amalgamfüllungen ist erst neuerdings durch einen, bisher noch einzig dastehenden Krankheitsfall dargethan worden. Wie dem aber auch sei, eine erfreuliche Thatsache steht in meiner Erfahrung unumstösslich da: Jahrzehnte lang sind selbst schwer erkrankte Zähne durch Amalgamfüllung vor weiterem Zerfall geschützt worden. Seit vielen Jahren habe ich mich eingehend mit dem Studium der Amalgame beschäftigt und mich bemüht, die Ursachen der Misserfolge und die Mittel und Wege zu ergründen, durch welche wir den letzteren am besten begegnen.

Die vielen offenen Fragen, auf welche wir beim Studium dieses Themas stossen, können meines Erachtens nur durch ganz systematisch durchgeführte experimentelle Untersuchungen gelöst werden, nicht durch die unvollkommenen und zerstreuten Beobachtungen in der Praxis; diese ist nur die letzte und wichtigste Instanz, welche zwar das Urteil spricht, nicht aber Fragen, wie wir sie uns stellen, beantwortet. Bei diesen Untersuchungen fördert aber, wie in so vielen Dingen, nicht die Arbeit eines Einzelnen, sondern Vieler; nur durch viele, aber voneinander unabhängig geführte Untersuchungen, können Fragen,

welche, wie die vorliegenden, so viele Disziplinen der Naturwissenschaften berühren, der Lösung näher gebracht werden.

Den Ausgangspunkt der Forschung mussten natürlich die Versuche über die physikalischen Eigenschaften der Amalgame bilden. Zwar lässt es sich durch unsere Methode der Sprengversuche mit ziemlicher Sicherheit und in absehbarer Zeit feststellen, ob sich ein Amalgam bald oder nach einiger Zeit noch wesentlich ausdehnt, aber der sichere Nachweis einer bleibenden Kontraktion unserer Amalgame nach dem Erhärten erfordert nach meinen Untersuchungen eine Beobachtungszeit von durchschnittlich 5 Jahren für jedes Experiment. Dieser Umstand erschwert das Studium ungemein, und es wird noch vieler Jahre ernster, gemeinsamer Arbeit bedürfen, ehe es uns möglich sein wird, das innerste Wesen der Formveränderung unserer Amalgame zu erkennen und auf diesem Wege das Ziel unserer Forschung zu erreichen, nämlich: eine Amalgamlegierung, welche bei einfachster Verarbeitung des Materials Zahnfüllungen giebt, die ihre Form nachträglich nicht verändern und gegen die chemischen und mechanischen Einwirkungen, wie sie die Mundhöhle aufweist, genügend widerstandsfähig sind. Dieses Amalgam zu finden, muss die Aufgabe der Zukunft bleiben. Die Gegenwart aber erfordert, dass wir die vorhandenen Kenntnisse über die physikalischen Eigenschaften der Amalgame voll und ganz verwerten. Auch hierbei weist uns das Experiment ausserhalb des Mundes die sichersten Wege, indem es uns lehrt, wie die Höhle des Zahnes am besten zu präparieren, wie das Amalgam am vorteilhaftesten zu mischen und zu stopfen ist; indem es uns zeigt, unter welchen Umständen gewisse Bestandteile von Amalgamfüllungen durch die Mundflüssigkeiten oder elektrolytische Prozesse in der Mundhöhle gelöst werden; indem es uns endlich die Ursachen, durch welche eine Verfärbung der Füllungsoberflächen und der Zahnsubstanzen zustande kommt, erkennen und gegen diese Misslichkeiten geeignete Massregeln ergreifen lässt.

Aber auch die wichtige Frage: „Kann durch die Bestandteile der Amalgamfüllungen die Gesundheit eines Menschen mehr oder weniger geschädigt werden?“ durfte nicht unbeachtet gelassen werden, schon deswegen nicht, weil dieselbe den Gegnern der Amalgame stets einen Angriffspunkt geboten hat. Auch hierin hat uns das Experiment durchaus befriedigende und mit den Erfahrungen der Praxis sich deckende Aufklärungen gebracht.

In der folgenden Arbeit habe ich nun die Resultate meiner Studien und Beobachtungen niedergelegt; ich hoffe damit die Amalgamfrage um ein beträchtliches ihrer Lösung näher geführt zu

haben, vor allem aber mit dazu beizutragen, dass der alte Schlendrian, wie er sich beim Füllen der Zähne mit Amalgam noch so vielfach zeigt, beseitigt, und dass das gedankenlose Hineinschmieren der Amalgampasten in mangelhaft gereinigte und fehlerhaft präparierte Zahnhöhlen endlich durch eine wissenschaftlich begründete Präparations- und Stopfmethode abgelöst werde.

Wenn das erreicht ist, dann kann es nicht fehlen, dass dem Amalgam in der Zahnheilkunde die Stellung eingeräumt wird, die ihm gebührt. Denn ich habe die feste Überzeugung, dass ein jeder, der nach den von mir aufgestellten Regeln die Zahnhöhlen präpariert, die Amalgame stopft und finiert — gleichviel welche von den vielen, zum Teil brauchbaren Legierungen er benutzt — in Zukunft mit mehr Befriedigung das viel geschmähte und doch so nützliche Amalgam verwenden wird.

# I. Kapitel.

## Die einfachen Amalgame.

Unter Amalgamen verstehen wir bekanntlich Verbindungen von reinen Metallen oder von Metalllegierungen mit Quecksilber; die ersteren nennen wir einfache, die letzteren zusammengesetzte Amalgame.

Uns interessierte hier hauptsächlich nur das Verhalten des Quecksilbers zu denjenigen Metallen, welche wie das Gold, Silber, Kadmium, Zink, Nickel, Platin und Kupfer zum Füllen der Zähne gebraucht werden.

**Quecksilber** (Hg) ist das einzige Metall, welches bei gewöhnlicher Temperatur flüssig ist. Bei + 360 ° Cels. siedet es und verwandelt sich in einen farblosen Dampf, verdunstet indessen schon bei gewöhnlicher Temperatur in geringen Mengen; durch einstündiges Sieden in Wasser (100 °) verliert es nach unseren Untersuchungen etwa 0,6—0,7 % seines Gewichts. Bei — 39 ° bis — 40 ° erstarrt es zu einer krystallinischen, geschmeidigen, d. h. leicht hämmerbaren Masse.

Es findet sich selten gediegen, häufiger als natürliches Silberamalgam in Erzgängen. Den grössten Teil dieses Metalles gewinnt man aus dem am häufigsten vorkommenden Quecksilbererz, dem Zinnober (krystallinisches Quecksilbersulfid). Durch Glühen desselben in Retorten mit Eisenfeilspänen oder Ätzkalk wird das Metall in Dampfform ausgeschieden und in eisernen oder starken thönernen Vorlagen (Flaschen) durch Abkühlen derselben verdichtet.

Das Quecksilber, wie es gewöhnlich durch den Handel bezogen wird, ist in der Regel nicht ganz rein, sondern häufig mechanisch mit Staub, chemisch mit Blei, Zinn, Wismut und Zink verunreinigt. Alle diese Verunreinigungen geben sich, sobald sie mehr als spurenweise vorkommen, dem Auge sofort durch getrübte matte Stellen auf der Oberfläche zu erkennen, in grösseren Mengen vorhanden

können sie eine vollständige Haut bilden. Diese entsteht, weil das Quecksilber infolge seines hohen specifischen Gewichtes, Beimischungen von Staub und Amalgamen auf seiner Oberfläche trägt.

**Mechanische Reinigung:** Um die graue Staubhaut, die sich zuweilen auch auf der Oberfläche von gereinigtem Quecksilber vorfindet, zu entfernen, presst man das Quecksilber durch Sämisch-Leder oder feine, angefeuchtete Leinwand. Auch durch Filtration lässt sich das Quecksilber von Staub befreien. Man durchsticht zu diesem Zwecke die Spitze eines Papierfilters an einigen Stellen mit einer feinen Nadel, lässt durch diese kleinen Öffnungen das Quecksilber durchlaufen, wobei die Staubteilchen durch die rauhen Ränder der Stichöffnungen zurückgehalten werden, und fängt das so vom Staub befreite Metall in einem Glase auf. Auch durch Schütteln mit fein pulverisiertem Zucker und nachheriges Abfiltrieren oder durch Schütteln mit feuchten Fliesspapierstückchen lassen sich Staub, Amalgame etc. entfernen.

„**Chemische Reinigung:** Um das Quecksilber ganz rein zu erhalten, bedarf es der chemischen Reinigung. Es giebt hierfür verschiedene Methoden; die einfachste und sicherste, welche auch vom Praktiker leicht auszuführen ist, dürfte die von Dr. *H. HAGER* im Kommentar zur dritten Ausgabe des deutschen Arzneibuches angegebene sein: 100 Teile des zu reinigenden Quecksilbers werden mit 5 Teilen reiner Salpetersäure und 5 Teilen aqu. dest. in einer starkwandigen gut verschlossenen Glasflasche so lange geschüttelt, bis das Quecksilber in kleine Kügelchen zerteilt ist, dann an einen kühlen Ort gestellt. Das Schütteln wird mehrere Tage hindurch öfters wiederholt, der Stopfen der Flasche aber nach jedem Durchschütteln bei Seite gelegt, um den Gasen freien Austritt zu lassen. Dann giesst man die Säure ab und schüttelt das Quecksilber sorgfältig des öfteren mit lauwarmem Wasser aus. Das Abtrocknen des Quecksilbers geschieht in der Weise, dass man in eine Schale einige Lagen Fliesspapier legt, das Metall daraufgiesst und so lange leicht Fliesspapier aufdrückt, bis letzteres keine feuchten Stellen mehr zeigt. — Das nasse Quecksilber in einer Porzellanschale im Wasserbade so lange zu erwärmen, bis alles Wasser entfernt ist, ist als höchst gesundheitsschädlich zu verwerfen.

Der Verlust an Quecksilber bei diesem Verfahren beträgt etwa 8—10%. Sollte das Quecksilber der unten angegebenen Reinheitsprobe noch nicht genügen, so muss das Verfahren wiederholt werden.“ *(Sch.)*

Eine andere Methode der Bereitung ganz reinen Quecksilbers besteht in der **elektrischen Reinigung.** Dieselbe ist indessen für den Praktiker zu umständlich und auch vollkommen entbehrlich, da auf chemischem Wege gereinigtes Quecksilber für zahnärztliche Zwecke genügende Reinheit besitzt.[1]) Sollte solches Quecksilber auch wirklich noch Spuren von anderen Metallen enthalten, so kann es sich nur um Zinn und Zink handeln. Das sind aber Metalle, mit denen wir das Quecksilber bei der Zubereitung kombinierter Amalgame von neuem wieder verbinden.

[1]) Wir gebrauchen das offizinelle Hydrargyrum depuratum sive purissimum.

Die Tropfen von ganz reinem Quecksilber sind silberglänzend, mit einem Stich ins Blaue und bilden, auf eine Glastafel geschüttet, ganz runde Kügelchen, sobald aber das Quecksilber auch nur den $^1/_{4000}$ Tl. Blei enthält, sind dieselben abgeflacht und wie Thränen-




Fig. 1. Glasplatte mit Tropfen reinen Quecksilbers *a* und mit solchem, das $^1/_{1000}$ Zinn enthält *b*.

tropfen zugespitzt, ziehen beim Rollen auf der Glasplatte einen Schweif nach sich und lassen auf derselben eine dünne graue Haut zurück. (Fig. 1.)

Füllt man eine halbkugelförmig ausgebohrte Höhle eines Elfenbeinblockes mit chemisch reinem Quecksilber übervoll (Fig. 2), so

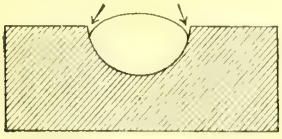

Fig. 2. Reines Quecksilber in einer Elfenbein-Cavität. Oberfläche des Hg sphäroidal.

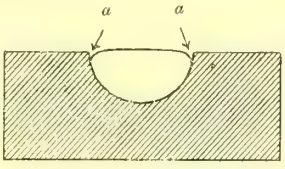


Fig. 3. Quecksilber mit 10 % Zinn. Oberfläche weniger gewölbt.

nimmt das die Ränder überragende Hg eine flach-kugelförmige Oberfläche an, die dem Rande der Elfenbeincavität bei *a* nicht anliegt, sondern von demselben absteht. Wenn wir nun dieselbe Cavität mit einem flüssigen Amalgam, bestehend aus 90 % Hg und 10 % Gold, Silber oder Zinn füllen, so sehen wir, dass auch dieses Amalgam keine ebene, sondern eine kuppelförmige Oberfläche annimmt. (Fig. 3.)

Auch ein noch breiflüssiges 70 % Quecksilber enthaltendes Gold-, Silber-, Zinn-Amalgam lässt sich in einer solchen Versuchsscheibe zu keiner planen Fläche formen, es zeigt wie das reine Hg die Neigung,

die sphäroidale Oberfläche anzunehmen, und deutlich abstehende Ränder (Fig. 4).

Reines Quecksilber bleibt an der Luft und im Wasser unverändert. Von Salpetersäure und Chlorgas wird es schon bei gewöhnlicher Temperatur angegriffen; hingegen sind Salzsäure und verdünnte Schwefelsäure bei gewöhnlicher Temperatur ganz ohne Einfluss.

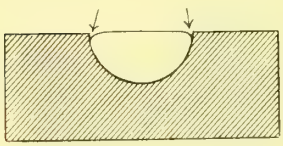

Fig. 4. Quecksilber mit 30% Zinnamalgam. Oberfläche fast plan.

Von verdünnter Milch- und Essigsäure wird das Quecksilber nur wenig angegriffen.[1])

Verreibt man Schwefelblumen anhaltend unter gelindem Erwärmen mit metallischem Quecksilber oder leitet man Schwefelwasserstoffgas durch saure Quecksilberlösungen, so bildet sich Schwefelquecksilber, ein schwarzer Körper, der bei der Färbung der Zahnsubstanzen durch Amalgame eine wichtige Rolle spielt.

**Das Quecksilber hat eine grosse Verwandtschaft zu vielen Metallen,** von denen es mehrere schon bei gewöhnlicher Temperatur, andere erst bei höherer, wieder andere erst durch Vermittlung von Quecksilbersalzen resp. der darin enthaltenen Säure oder durch Vermittlung eines dritten Metalles (Natrium) löst. Besonders wirksam scheint nasses, leicht erwärmtes Quecksilber zu sein.

Von den Metallen, welche sich direkt mit Quecksilber bei gewöhnlicher oder nur wenig erhöhter Temperatur verbinden, kommen für unsere Zwecke Gold, Silber, Zinn, Zink und Kadmium in Betracht; von denen, welche ein vorheriges Erhitzen oder besondere

[1]) „Es wurde, um dies nachzuweisen, eine geringe Quantität Hg mit 1% Milchsäure-, eine andere mit 3% Essigsäurelösung des öfteren gut durchgeschüttelt, das Verfahren an mehreren Tagen wiederholt und dann die nur ganz wenig getrübte Flüssigkeit (milch- resp. essigsaures Quecksilber) in folgender Weise auf gelöstes Quecksilber geprüft:

1. Ein Teil der betreffenden Lösungen wurde mit etwas Salzsäure versetzt. Es entstand ein weisser, schwachgelblicher Niederschlag (Calomel = einfach Chlorquecksilber), der sich bei Ammoniakzusatz schwarz färbte.
2. Ein anderer Teil wurde mit Schwefelwasserstoffwasser versetzt. Es entstand ein schwarzer Niederschlag (Schwefelquecksilber).
3. Ein dritter wurde mit Ammoniak übersättigt. Es entstand ein rein weisser Niederschlag (weisses Präcipitat).

Alle diese chemischen Reaktionen setzen voraus, dass das Quecksilber als Salz vorhanden ist. Ist es nur als ganz fein verteiltes metallisches Pulver in den Flüssigkeiten enthalten, so treten die obengenannten Reaktionen sehr schwer und langsam oder gar nicht ein." *(Sch.)*

chemische Behandlung erfordern, sind Kupfer, Nickel, Platin, Palladium und Iridium zu nennen.

**Quecksilber und Gold.** Bringt man reines Blattgold mit Quecksilber in Berührung, so wird es sehr schnell vom Quecksilber durchdrungen und infolgedessen bröcklig. Setzt man noch mehr Quecksilber hinzu, so wird das Gold allmählich vollständig aufgelöst. Sättigt man Quecksilber in der Wärme mit Gold, so scheidet sich nach dem Erkalten ein Teil des Goldes in Form von prismatischen Krystallen wieder aus.

Taucht man einen runden 2 mm starken Draht reinen Goldes in Hg, so wird der Teil, welcher das Hg berührt, fast augenblicklich grau, aber selbst nach zwei Tagen, soweit er in das Quecksilber taucht, nur peripher gelöst.

Goldfolie giebt bei kräftigem Verreiben in der Hohlhand mit 124 Gewichtsprozent Hg ein plastisches Amalgam von silberglänzender Farbe, das jedoch nicht vollkommen erhärtet.

Staubfeine Goldfeilung verbindet sich mit ca. 70 Gewichtsprozent Quecksilber unter Reiben im kalten Mörser schwer, im stark erwärmten leichter zu einem wenig plastischen, etwas bröckligen Amalgam. Dasselbe lässt sich schwer in Höhlungen stopfen und wird selbst bei ganz sorgfältiger Behandlung sehr selten vollkommen dicht. Sein feinkörnig-krystallinischer Bruch zeigt meistens unter der Lupe Porositäten. Nach 2 Stunden wird es stichfest, nach etwa 4 Stunden kantenfest.[1]) Nach dem Erhärten wird ein Teil des Quecksilbers in Form kleinster Kügelchen auf der Oberfläche des Amalgamblockes sichtbar (ausgepresst).



Fig. 5. Durch reines Goldamalgam gesprengte Glasröhre.

Das aus staubfeiner Goldfeilung und Quecksilber hergestellte reine Goldamalgam dehnte sich nach 65 Tagen so aus, dass die damit gefüllten dünnen Glascylinder gesprengt wurden.[2]) (Fig. 5.)

Gröbere Goldfeilung nimmt bei starkem anhaltenden Reiben im stark erhitzten Mörser ungefähr ebensoviel Quecksilber auf, wie die staubfeine Feilung, ergiebt aber ein grobkörniges, bröckliges Amalgam, das sich fast gar nicht verarbeiten lässt und auch den damit gefüllten Glascylinder nicht sprengt. Es erhärtet wesentlich langsamer — stichfest

[1]) Über stichfest und kantenfest vergl. weiter unten: Versuche zu Kapitel I und II.

[2]) Vergl. den Anhang zu Kapitel III: Ausdehnung der Amalgame.

nach 4, kantenfest nach 6 Stunden. — Im übrigen zeigt es dieselben Eigenschaften wie das von staubfeiner Feilung gewonnene Amalgam.

Das langsame Erhärten, ferner die selbst bei sorgfältigster Behandlung fast immer auftretende Porosität, das Auspressen von Quecksilber nach dem Erhärten, alle diese Eigenschaften machen das reine Goldamalgam für unsere Zwecke untauglich.

Das Krystallgold, das wir zum Füllen der Zähne gebrauchen, zeigt ein ganz anderes Verhalten zum Quecksilber, mit dem es sich im Verhältnis 1 : 1,5 zu einem plastischen, aber schnell bröcklig werdenden Amalgam verbindet; dasselbe wird in 20 Minuten stich-, in 40—60 Minuten fast kantenfest. Ein grösserer Überschuss von Hg schiebt die Erhärtung dieser Verbindung gleich auf mehrere Stunden hinaus und ist aus diesem Amalgam kaum zu entfernen.

**Quecksilber und Silber.** Ein in Hg getauchter, 3 mm starker Silberdraht saugt das Quecksilber bis zu einem gewissen Grade auf und wird nach dem Herausnehmen ausserordentlich hart. Nach längerem Liegen überzieht sich der Teil des Drahtes, der in Quecksilber getaucht war, mit feinen Krystallen. Mit Quecksilber verbunden findet sich das Silber zuweilen als natürliches Silberamalgam. Künstlich wird es erhalten, wenn man fein gefeiltes Silber, Blattsilber oder gefälltes Silberpulver mit erwärmtem Hg verreibt und den Überschuss an Hg durch Auspressen entfernt.

Silberfolie verbindet sich bei leichtem Verreiben in der Hohlhand mit 320 Gewichtsprozenten Hg zu einem plastischen, silberglänzenden Amalgam, das nicht erhärtet.

Gefälltes Silberpulver giebt mit 175 Gewichtsprozenten Hg, in der Hohlhand verrieben, ein plastisches Amalgam, das erst nach mehreren Wochen und auch dann nicht vollkommen erhärtet.

Staubfeine Silberfeilung giebt, mit 120—125 Gewichtsprozenten Hg im Mörser bei gewöhnlicher Temperatur verrieben, ein feinkörniges, plastisches Amalgam, das sich nicht allzu schwer verarbeiten lässt. Dasselbe erhärtet aber ausserordentlich langsam (etwa in 5—6 Tagen).

Das aus gröberer Silberfeilung durch Verreiben mit etwa 140 Gewichtsprozenten Hg erhaltene Amalgam lässt sich fast gar nicht verarbeiten. Es erhärtet erst nach 15—20 Tagen.

Das ausserordentlich langsame Erhärten macht das reine Silberamalgam für zahnärztliche Zwecke völlig unbrauchbar.

Dagegen besitzt nach den Untersuchungen von *KIRBY* die Verbindung von Hg und Silber die sehr beachtenswerte Eigenschaft, sich auszudehnen. Mit einem geeigneten Messinstrumente stellte er

fest, dass diese Ausdehnung des Silberamalgams den vierzigsten Teil des Durchmessers erreichte.

Auch meine Untersuchungen in Elfenbeinscheiben und engen Glasröhren bestätigen die Volumzunahme der Verbindung von Quecksilber mit Silber: ein mit Silberamalgam gefüllter dünnwandiger Glascylinder wurde nach 10 Tagen gesprengt.[1])

**Quecksilber und Zinn.** Taucht man einen Zinnstab in metallisches Quecksilber, so wird er schnell angegriffen, ein Teil des Metalls gelöst, so dass der Stab konisch zugespitzt erscheint. Der Stab selbst saugt sich voll Quecksilber und wird infolgedessen bröcklig.

Verreibt man Stanniol, feine oder gröbere Zinnfeilspäne mit 92—93 Gewichtsprozenten Quecksilber bei gewöhnlicher Temperatur, so erhält man ein ausserordentlich geschmeidiges Amalgam, das sich mit Leichtigkeit in die feinsten Fissuren pressen lässt, aber selbst nach Jahresfrist nicht erhärtet. Wird das Zinnamalgam in eine grössere Elfenbeincavität gestopft, so erzielt man mit demselben keinen Randschluss, weil es das Bestreben hat, sich von den Wänden abzuwölben. Diese Formveränderung geht gleichzeitig mit einer Verdichtung (Schrumpfung) des Zinnamalgams einher. Obgleich nun dieses Amalgam nie vollständig erhärtet, so trifft doch die Behauptung, das Zinnamalgam sei oder werde porös, jedenfalls nicht zu. Denn schneidet oder bricht man ein gut gestopftes Stück desselben durch, so kann man selbst mit der Lupe nicht die geringste Porosität auf der Bruchfläche finden; sie erscheint ganz glatt und ausserordentlich feinkörnig, dabei dichter, als die von Gold oder Silberamalgam, das in gleicher Weise behandelt wurde.

**Quecksilber und Kadmium.** Taucht man einen Kadmiumstab in Quecksilber, so zeigt sich bereits nach wenigen Sekunden die Einwirkung des Quecksilbers; nach einigen Minuten bilden sich Erosionen; nach weniger als zwei Stunden ist der in das Quecksilber eingetauchte Teil vollkommen aufgelöst. Der übrige Teil des Kadmiums saugt sich voll Quecksilber, wodurch das sonst biegsame Metall so hart wird, dass man es nur unter starker Kraftanstrengung zerbrechen kann.

Kadmiumfeilung verbindet sich leicht durch einfaches Verreiben in der Hohlhand mit Quecksilber zu einem bröcklig-trockenen Amalgam von silberweisser Farbe. Dasselbe erhärtet trotz seines hohen Gehaltes an Hg (190—200 Gewichtsprozent) mit grosser Schnelligkeit

[1]) Dieses Silberamalgam wurde aus der Verbindung feinster Feilung mit Hg gewonnen. Das aus grober Feilung, Silberfolie oder gefälltem Silberpulver bereitete Amalgam dehnte sich nicht so aus, dass die damit gefüllten Glasröhren gesprengt wurden.

unter deutlich wahrnehmbarer Wärmeentwickelung. Beide Eigenschaften, das schnelle Erhärten und die schöne weisse Farbe, könnten die Verwendung dieses Metalles zu Zahnamalgamen für angezeigt erscheinen lassen. Allein die grosse Verwandtschaft des Kadmiums zum Schwefel führt immer zur Bildung von gelbem Kadmiumsulfid, das, leicht zerreibbar, sofort durch den Kauakt von den Füllungen abgeschürft wird.

Ein Kadmium-Zinn-Amalgam wurde zuerst von *EVANS* in Paris gebraucht, später auch von *DÖLLINGER* in Wien empfohlen. Man bereitet sich dasselbe, indem man 1 Teil Kadmium mit 3 Teilen Zinn zusammenschmilzt und die Feilung mit der erforderlichen Menge Quecksilber amalgamiert. Auch dieses Amalgam, welches früher sehr viel zum Füllen der Zähne gebraucht wurde, ist mit Recht als Füllungsmaterial verworfen worden. Dagegen wurde ein geringer Zusatz von Kadmium versucht, um ein schnelleres Erhärten zusammengesetzter Amalgame zu bewirken. Ein Amalgam, das sonst mehrere Stunden braucht, um fest zu werden, erhärtet nach meinen Versuchen in kurzer Zeit, wenn man der Legierung 0,5—1% Kadmium zusetzt. Ich möchte jedoch den Kadmiumzusatz nur an geschützten Stellen (z. B. Pyramidenfüllungen unter Goldkronen) empfehlen, weil die Widerstandsfähigkeit der Amalgamfüllungen gegen mechanische und chemische Einwirkung durch dieses Metall herabgesetzt wird. Von allen gebräuchlichen Metallen wird das Kadmium als Amalgam durch verdünnte Milchsäure 1:100 wohl am stärksten angegriffen. (Vergl. die Tabellen zu Kapitel IV und V.)

**Quecksilber und Zink.** Taucht man einen Zinkstab in Quecksilber, so zeigt derselbe nach etwa 2 Stunden eine amalgamierte Oberfläche da, wo er mit dem Hg in Berührung kam. Nach 12 Stunden erscheinen Erosionen. Die Einwirkung dauert etwa 36 Stunden, dann scheint Stillstand einzutreten. (Vermutlich ist das Quecksilber als Lösungsmittel dann mit Zink gesättigt.) Der ganze Stab durchzieht sich mit Hg und ist nach dem Herausnehmen bröcklig, wird aber nach etwa 10 Stunden so hart, dass man ihn nur mit grosser Anstrengung zerbrechen kann.

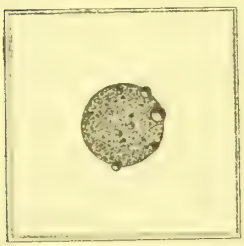

Fig. 6. Glasplatte mit Zinkamalgam gefüllt, das Quecksilberkügelchen ausgetrieben hat.

Ein plastisches, sich etwas fettig anfühlendes Zink-Amalgam erhält man auf folgendem Wege: Man verreibt staubfeine oder gröbere Zinkfeilung mit Quecksilber abwechselnd in der Hohlhand und im stark erwärmten Mörser, bis die Mischung plastisch wird. Staubfeine Feilung bindet 92, gröbere 95 Gewichtsprozent Hg. Das von feiner Feilung gewonnene Amalgam wird nach $^1/_2$ Stunde

stich-, nach einer Stunde kantenfest, das von gröberer Feilung nach $^3/_4$ Stunden stich-, nach 2 Stunden kantenfest. Das Amalgam presst nach dem Erhärten einen Teil seines Hg-Gehaltes wieder aus. (Fig. 6.)

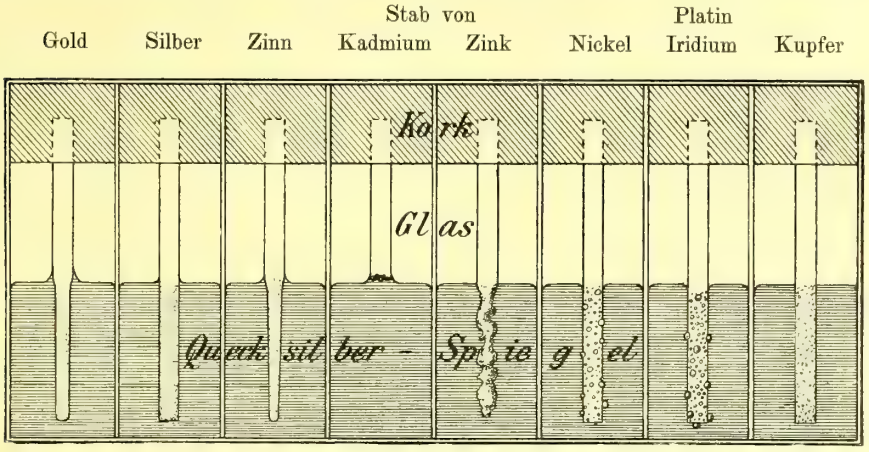


Fig. 7. Schematische Darstellung der Tauchversuche.

Das Gefäss ist aus 8 nebeneinanderstehenden Glaskammern zusammengesetzt zu denken. Jede Kammer ist bis zur Hälfte mit Hg gefüllt, in welches ein vom Kork gehaltener Metallstab eingetaucht ist. Dieser ist nun entweder vom Hg nur benetzt (Platin, Iridium und Nickel) oder oberflächlich amalgamiert (Kupfer) oder teilweise gelöst und zugespitzt (Silber, Gold, Zinn) oder keulenförmig angefressen (Zink) oder ganz gelöst (Kadmium).

**Quecksilber und Nickel.** Ein in Quecksilber getauchter Nickelstab zeigt nach zwei Tagen perlenförmige Auflagerungen, die durch Schleuderbewegungen leicht zu entfernen sind. Auf der Oberfläche des Stabes lässt sich die Einwirkung des Quecksilbers nicht feststellen, derselbe wird also nur benetzt.

Nickelfeilung verbindet sich bei gewöhnlicher Temperatur nicht mit Quecksilber. Nickelamalgam entsteht beim Zusammenreiben einer konzentrierten Nickelchlorürlösung mit einem aus 1 Teil Natrium und 99 Teilen Quecksilber bestehenden Amalgam und Behandeln des etwas dicklichen Nickelamalgams mit Wasser, bis dasselbe klar abläuft.[1])

Auch Nickelamalgam ist, da es nicht erhärtet, zum Füllen der Zähne unbrauchbar.

**Quecksilber und Platin.** Dieses Metall, das in kompaktem Zustande von Quecksilber nur benetzt, nicht gelöst wird, verbindet sich auch in fein verteiltem Zustande bei gewöhnlicher Temperatur

[1]) Loc. cit. aus *Muspratt's* techn. Chemie. Bd. V. S. 526. *(Sch.)*

nicht mit Hg, sondern nur dann, wenn man Platinschwamm oder Platinmoor mit stark erhitztem Quecksilber reibt. Auch unter Zuhilfenahme des Natriumamalgams kann man aus Platinchloridlösung ein Platinamalgam herstellen. Dasselbe ist dickflüssig, bleifarbig und soll aus 2 Atomen Hg und 1 Atom Platin bestehen. Das butterweiche Amalgam wird nach längerer Zeit nur wenig konsistenter, unter Einwirkung höherer Hitzegrade wird es ganz allmählich hart. Nach dem Verdampfen des Quecksilbers in einer Temperatur, die nicht völlig bis zum Glühen führt, bleibt eine aufgequollene poröse Masse zurück, die sich leicht zu Pulver verreiben lässt *(BERZELIUS)*.

Fig. 8. Kupferstab mit Amalgamkrystallen. Photographie. Vergr. 10 Mal.

Reines Platinamalgam kann zum Füllen der Zähne seines unvollkommenen Erhärtens wegen ebenfalls nicht gebraucht werden. Setzt man den bekannten Legierungen von Gold, Silber, Zinn bis 2 % Platin zu, so wird, soweit dies überhaupt nachweisbar ist, die Schrumpfung jener Legierungen während und nach dem Erstarren herabgesetzt und gleichzeitig die Affinität derselben zum Schwefel vermindert.

Ganz ähnlich wie Platin verhält sich das Palladium zu Quecksilber. Letzteres bildet mit ihm nach *BERZELIUS* ein Amalgam, das aus 48,7 Teilen Hg und 51,3 Teilen Palladium besteht, aus dem das Hg nur durch eine lange fortgesetzte Weissglühhitze entfernt werden kann. Das Palladiumamalgam soll sich nach *CH. TOMES* nicht kontrahieren, aber so rasch erhärten und so schwierig zu stopfen sein, dass es zum Zähnefüllen nicht gebraucht werden kann. Legierungen von Palladium mit Silber und Zinn sind nach *TH. FLETCHER* als Zahnamalgame wertlos. Ähnlich verhalten sich auch Iridium und Platin-Iridium zu Quecksilber.

**Quecksilber und Kupfer.** Ein in Quecksilber getauchter Stab von Feinkupfer überzog sich in 2 Tagen mit einer grauen, fest anhaftenden Schicht da, wo er mit dem Quecksilber in Berührung gewesen war. 40 Tage nach dem Herausnehmen aus dem Hg

war der vorher mit einer grauen Hg-schicht überzogene Teil mit kleinen silberglänzenden Krystallen bedeckt. (Fig. 8.) Es ist das ein Beweis dafür, dass Kupfer in Berührung mit Hg von demselben nicht, wie man bisher annahm, nur benetzt, sondern an seiner Oberfläche wirklich amalgamiert wird. Trotzdem muss man aber, um das für unsere Zwecke so wichtige Kupferamalgam zu erhalten, den indirekten Weg einschlagen, indem man frisch gefälltes Kupferpulver mit salpetersaurem oder schwefelsaurem Quecksilber unter heissem Wasser zusammenreibt.

## Versuche zu Kapitel I

(von Otto Schulze).

### a) Reine Metalle und Quecksilber.

Der Zweck der in diesem Abschnitte näher zu beschreibenden Untersuchungen war:

1. Festzustellen, ob und in welcher Weise die hier für die zahnärztliche Praxis in Betracht kommenden Metalle Platin, Platin-Iridium, Gold, Silber, Zinn, Zink, Kadmium, Nickel und Kupfer in Form von Stäbchen in Quecksilber eingetaucht (Eintauchversuche) durch dieses verändert bezw. angegriffen oder ganz gelöst werden.
2. Sollte ermittelt werden, ob charakteristische Unterschiede zwischen der Verbindung dieser Metalle als Folie oder staubfeiner oder gröberer Feilung mit Quecksilber hervortreten, und ob zur Amalgamierung dieser einfachen Metalle das gewöhnliche Verreiben mit Quecksilber im Mörser genügt, oder ob hierzu eine besondere Behandlung (Erwärmen, Zusatz von Säuren etc.) erforderlich ist.

   Dann sollte untersucht werden, welche Menge von Hg zur Bereitung einer vollkommen plastischen Pasta nötig ist und welche Eigenschaften diesen einfachen Amalgamen zukommen. (Amalgamationsversuche.)
3. War die Zeit, in welcher diese Amalgame stichfest und kantenfest werden, festzustellen. (Erhärtungsversuche.)

#### Ausführung der Versuche.

##### 1. Eintauchversuche.

Den bei der Ausführung der Eintauchversuche eingeschlagenen Weg erläutert umstehende Fig. 9. Sie stellt ein Glas *a* mit dem festschliessenden Stopfen *b* dar. Der Boden des Glases ist von einer 2 cm hohen Schicht Hg bedeckt. In diese Schicht taucht ein Metallstäbchen *c*, das bei *e* in den Stopfen fest ein-

gelassen ist, so dass es auf dem Hg nicht schwimmen kann. Auf diese Weise wurden runde Stäbchen (2 mm Durchmesser) von Platin, Platin-Iridium, Fein-Gold, Silber, Zinn, Zink, Kadmium, Nickel und Kupfer behandelt. Alle Proben wurden nach 2, 5, 10, 30, 45 Minuten, 1, 2, 5, 12, 24, 36, 48 Stunden genau auf Amalgamation durchgesehen. Nach 48 Stunden war diese Untersuchungsperiode beendet, und die Stäbchen wurden aus dem Hg entfernt.

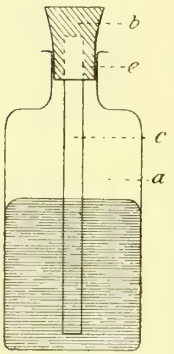

Fig. 9.

Die Ergebnisse dieser, sowie der folgenden Amalgamations- und Erhärtungsversuche mit einfachen Metallen sind der leichteren Übersicht halber in einer ausführlichen Tabelle (A), die alle bei den einzelnen Versuchen beobachteten Erscheinungen genau wiedergiebt, niedergelegt.

### 2. Amalgamationsversuche.

Staubfeine und gröbere Feilung obengenannter Metalle (ausgenommen Platin, Platin-Iridium), Folie nur von Gold, Silber und Zinn, wurde zunächst in der Hohlhand mit Quecksilber gerieben. Führte dieses Verfahren nicht zur Amalgamation der Feilspäne, so wurde das Gemisch in einem kleinen Porzellanmörser mit unglasierter Innenseite zuerst kalt, dann mit erwärmtem Pistill und Mörser gerieben. Blieb auch dies ohne Erfolg, so wurde die Feilung zuerst in einem grösseren Porzellanmörser (mittelgrosser Pulvermörser der Apotheker), dann, wenn nötig, in einem stark erwärmten Pillenmörser nach Art des bei den Apothekern geübten Verfahrens, Pillenmasse anzustossen, mit Hg verarbeitet. Blieb auch das ohne Wirkung, so wurde die Amalgamation durch chemische Einwirkung herbeigeführt. Zunächst wurde die Feilung mit Salzsäure angefeuchtet und mit Hg verrieben, wenn ohne Erfolg, unter heissem Wasser mit der erforderlichen Menge schwefelsauren oder salpetersauren Quecksilbers behandelt, wodurch die Amalgamation eintrat.

Nachdem auf diese Weise die Bedingungen festgestellt waren, unter denen sich das Metall mit Quecksilber vereinigte, wurde von staubfeiner und von gröberer Feilung (und von Folie bei Gold, Silber und Zinn) jedesmal ein Gramm abgewogen und nach Massgabe der Vorprobe amalgamiert. Das so erhaltene Amalgam wurde in Sämisch-Leder fest ausgepresst, jedoch so, dass möglichst eine ausreichende Plastizität der Pasta für die Verarbeitung erhalten blieb; dann wurde abermals gewogen. Die Gewichtszunahme ergab die zur Erreichung der Plastizität gerade notwendige Quecksilbermenge.[1])

Diese Manipulation wurde 5 Mal wiederholt und aus den etwas voneinander abweichenden 5 Resultaten der durchschnittliche Quecksilberverbrauch bestimmt. Derselbe ist in der Tabelle in Gewichtsprozenten angegeben.

[1]) Man darf hierbei jedoch nicht übersehen, dass der ausgepresste Überschuss kein reines Hg, sondern flüssiges Amalgam ist. Dieses enthält aber nach den gemachten Analysen nur einen ganz geringen Prozentsatz des betreffenden Metalls, so dass die bei

### 3. Erhärtungsversuche.

Jede der 5 Amalgamportionen wurde in den kleinen kreisrunden Ausschnitt einer viereckigen Glasplatte nach Art von Füllungen gestopft (Fig. 10), wieder ausgestossen, eine Hälfte des Randes stumpfwinklig abgeschrägt (Fig. 11) und nach 5, 10, 15, 30, 45 Minuten 1, 2, 3, 5, 12 Stunden, wenn dann noch nicht erhärtet, täglich auf Stich- und Kantenfestigkeit geprüft. Als stichfest wurde ein Amalgam bezeichnet, wenn seine Oberfläche durch Aufdrücken einer starken Nadel oder einer spitzen, kräftigen Sonde nicht mehr verletzt werden konnte. Wurden durch einen in der Richtung der Pfeile in folgender Fig. 11 wirkenden schürfenden Druck (ähnlich dem eines Zahnhöckers auf seinen Antagonisten) mit einem stumpfen Gegenstande (z. B. einem Zahnbürstenstiele) auf die scharfen und stumpfen Kanten (vergl. Fig. 11) des Amalgamblockes keine Amalgamteilchen mehr abgesprengt, so wurde das Amalgam als kantenfest angesehen.



Fig. 10.

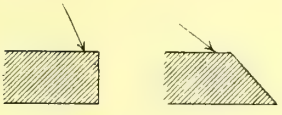

Fig. 11.

Da nun aber ein Amalgam bei höherem Quecksilbergehalte langsamer erhärtet, als bei geringerem, so mussten die obengenannten 5 Proben auch verschiedene Resultate ergeben; aus diesen wurde wiederum der Durchschnitt berechnet. Wenn also z. B. bei Artikel „Gold“ gesagt ist: staubfeine Feilung brauchte zur Amalgamation 70,4 % Hg; das daraus gewonnene Amalgam wurde nach 2 Stunden stich-, nach 4 Stunden kantenfest, so sind das die aus den Resultaten von 5 Proben berechneten Durchschnittsergebnisse.

Betrachten wir nach Durchsicht der nachstehenden Tabelle A die einzelnen Untersuchungsreihen im Zusammenhange, so ergeben sich folgende Gesichtspunkte:

### Tauchversuche.

Platin, Platin-Iridium und Nickel werden vom Hg nur benetzt, d. h. die aufgelagerten Hg-Perlen lassen sich leicht von der unveränderten Metallfläche entfernen.

Kupfer bedeckt sich mit einer oberflächlichen Schicht Hg-reichen Amalgams, das nach längerem Liegen krystallisiert. Das Metall selbst bleibt im Innern unverändert.

Gold wird sehr schnell amalgamiert und zum Teil gelöst, wahrscheinlich bis das Lösungsmittel, Hg, mit Gold gesättigt ist. Die Amalgamation blieb

---

diesen Versuchen in Betracht kommende Differenz (namentlich rücksichtlich des hohen specifischen Gewichtes des Quecksilbers) eine verschwindend kleine ist. Sie wird auf ein Minimum reduziert, wenn man der Feilung nur soviel Hg zusetzt, dass beim Auspressen des Amalgams nur wenige Tröpfchen flüssigen Amalgams durch das Leder hindurchtreten.

# Tab. A. Tauch-, Amalgamations- ur

(Bearbeitet

| Versuchs-objekte | Tauchversuch | Amalga<br>Es verbindet sich | |
|---|---|---|---|
| **Platin** | Stab zeigt nach 2 Tagen perlenförmige Auflagerungen, die durch Schleuderbewegungen leicht zu entfernen sind. Einwirkung von Hg kann auf der Oberfläche des Stabes nicht festgestellt werden. | Die Verbindung von Platin mit Quecksil<br>schwamm mit erwärmtem Quecksilber<br>chlorid bringt. (Loc. cit. | |
| **Platin-Iridium** | Dasselbe Ergebnis wie bei reinem Platin. | | |
| **Gold** | Stab sofort nach dem Eintauchen, soweit er das Hg berührte, grau gefärbt, nach 2 Stunden auf seiner ganzen Oberfläche; nach 2 Tagen soweit er in das Hg tauchte, gleichmässig peripher gelöst. (Etwa so, als sei er an dieser Stelle vom Drechsler dünner gedreht.) Die Amalgamation war rindenförmig etwa 0,5 mm in die Tiefe gedrungen. Der Stab blieb deshalb biegsam. | staubfeine Feilung | im kalten Mörser sch<br>im stark erwärmten leic |
| | | gröbere Feilung | erst bei starkem, anhal<br>dem Verarbeiten unt. Dr<br>und starker Erhitzung<br>Pillenmörser |
| | | Folie | bei kräftigem Verreibe<br>der Hohlhand |
| **Silber** | Stab nach 2 Tagen ungelöst, an der Berührungsfläche mit Hg von demselben überzogen. Infolge Aufsaugens von Hg Stab 14 Tage nach dem Herausnehmen aus demselben sehr hart, nur unter grosser Kraftanstrengung zu zerbrechen; an der Stelle, wo er mit Hg in Berührung gekommen, mit glänzenden Krystallen bedeckt. | staubfeine Feilung | im Mörser bei gewöhnli<br>Temperatur verrieb |
| | | gröbere Feilung | im heissen Pillenmö<br>kräftig verarbeitet |
| | | Folie oder feingefälltes Pulver | leicht durch Verreiben<br>der Hohlhand |
| **Zinn** | Stab nach 2 Stunden an der Berührungsfläche mit Hg amalgamiert; nach 2 Tagen, soweit er in Hg getaucht, zum Teil gelöst, konisch zugespitzt. Der ganze Stab hat sich voll Hg gesogen und ist infolgedessen bröcklig geworden. | staubfeine u. gröbere Feilung und Folie | leicht durch Verreiben<br>der Hohlhand |
| **Zink** | Stab zeigt nach 2 Stunden da, wo er in Hg getaucht, amalgamierte Oberfläche, nach 12 Stunden Erosionen, die sich nach 36 Stunden nicht mehr vergrösserten. Der ganze Stab von Hg durchdrungen, beim Herausnehmen aus dem Hg bröcklig, 10 Stunden danach ausserordentlich hart. | staubfeine Feilung | bei abwechselndem<br>reiben in der Hohlhand<br>im stark erwärmten Mö |
| | | gröbere Feilung | bei abwechselndem<br>reiben in der Hohlhand<br>im stark erhitzten Mö |
| **Kadmium** | Stab zeigt sofort nach dem Eintauchen an der Berührungsfläche die Einwirkung des Hg, nach 5 Minuten Erosionen; nach 2 Stunden, soweit er in Hg taucht, vollständig gelöst; der Rest von Hg durchdrungen, infolgedessen ausserordentlich hart. | staubfeine Feilung | leicht durch Verreiben<br>der Hohlhand |
| | | gröbere Feilung | |
| **Nickel** | Stab zeigt nach 2 Tagen perlenförmige Auflagerungen, die durch Schleuderbewegungen leicht zu entfernen sind. Einwirkung von Hg kann auf der Oberfläche des Stabes nicht festgestellt werden. | Nickelamalgam entsteht beim Zusam<br>aus 1 Teil Natrium und 99 Teilen Quecksil<br>Nickelamalgams mit Wasser, bis dasse | |
| **Kupfer** | Stab nach 2 Tagen mit einer festhaftenden, grau-silberglänzenden Schicht da, wo er mit Hg in Berührung gewesen, überzogen. 40 Tage nach dem Herausnehmen aus dem Hg ist der graue Überzug erhärtet und von krystallinischer Struktur. | Mit Salzsäure befeuchtete staubfe<br>rieben, amalgamiert, giebt aber k<br>gefällten Kupferpulvers mit schw<br>Wasser erhält man plastisches Ku<br>im Handel erhältliche fertige Ku | |

## ırtungsversuche mit reinen Metallen.

chulze.)

| versuch | | Erhärtungsversuch (Durchschnittliche Erhärtungszeit von 5 Proben) | | Besondere Bemerkungen |
|---|---|---|---|---|
| ; n. ben ts- n) | Ergebnis | Stichfest nach | Kantenfest nach | |
| ls dickflüssige, bleigraue Masse, wenn man Platin- ibt oder Natriumamalgam in eine Lösung von Platin- s technischer Chemie Bd. V S. 1212.) | | | | |
| | wenig plastisches, bröckliges Amalgam; lässt sich schwer verarbeiten; Bruch feinkörnig-krystallinisch, porös. | 2 Stunden | 4 Stunden | Aus feiner Feilung gewonnenes Goldamalgam treibt längere Zeit nach dem Erhärten einen Teil seines Quecksilbergehaltes in Form feiner Perlen wieder aus. |
| | Grobkörnig-bröckliges Amalgam; lässt sich fast gar nicht verarbeiten (höherer Hg-Gehalt macht dasselbe nicht plastischer). Bruch grobkörnig-krystallinisch, porös. | 4 Stunden | 6 Stunden | |
| | Plastisches, silberglänzendes Amalgam; Bruch glatt. | Wird nicht vollkommen stichfest | | |
| | Feinkörnig-plastisches Amalgam. Lässt sich ziemlich leicht verarbeiten. Bruch feinkörnig, dicht. | 5 Tagen | 6 Tagen | |
| | Grobkörnig-bröckliges Amalgam, lässt sich fast gar nicht verarbeiten. (Wird durch höheren Hg-Gehalt nicht plastischer.) Bruch grobkörnig. | 15 Tagen | 20 Tagen | |
| | Plastisches, silberglänzendes Amalgam. | erhärtet nicht vollkommen | | |
| | Teigiges, ausserordentlich plastisches Amalgam; lässt sich mit Leichtigkeit verarbeiten. Bruch sehr feinkörnig, fast glatt, dicht. | Nach einem Jahre noch vollkommen plastisch | | |
| | Plastisches, sich etwas fettig anfühlendes Amalgam, lässt sich leicht verarbeiten. | $^1/_2$ Stunde | 1 Stunde | Aus dem bereits erhärteten Amalgam wird nach längerer Zeit ein Teil des Quecksilbergehaltes in Form feiner Perlen wieder ausgetrieben. |
| | Feinkörnig-plastisches Amalgam, lässt sich etwas schwerer verarbeiten, als das von feiner Feilung gewonnene. | $^3/_4$ Stunden | 2 Stunden | |
| | Das Amalgam ist sofort krümlig-trocken und lässt sich nicht verarbeiten. | Erhärtet augenblicklich unter starker Wärmeentwickelung | | Die Temperatur des Amalgams beim Erhärten wurde auf ca. 50—55 ° geschätzt. |
| ıer konzentrierten Nickelchlorürlösung mit einem len Amalgam und Behandeln des etwas dicklichen äuft. (Loc. cit. aus Muspratt's technischer Chemie 26.) | | | | Unsere Amalgamationsversuche mit feiner und gröberer Nickelfeilung führten mit den gegebenen Hilfsmitteln nicht zum Ziele. |
| eilung wird, wenn mit erwärmtem Hg ver- ıres Amalgam. Erst durch Verreiben frisch oder salpetersaurem Quecksilber unter heissem Für die 5 Erhärtungsversuche wurde das benutzt. | | 8 Stunden | 10 Stunden | Grosse Kuppelfüllungen od. Konturfüllungen erhärteten nur wenig schneller als die Amalgampflöcke der Erhärtungsversuche, Fissurenfüllungen schneller, jedoch nicht unter 4—5 Stunden. |

jedoch nur eine oberflächliche, rindenförmige, weshalb der Metallstab seine Biegsamkeit nicht verlor.

Silber überzieht sich ebenso wie Kupfer mit einer dünnen Schicht Hg-reichen Amalgams, das nach längerer Zeit krystallisiert. Das Metall wird vom Hg durchdrungen und nach einiger Zeit hart.

Zinn und Zink werden zum Teil gelöst, der Rest der Probe saugt Hg auf und wird deshalb in seiner Festigkeit verändert (Zinn bröcklig, Zink anfangs brüchig, dann stahlhart).

Kadmium wird, soweit es mit Hg in Berührung kommt, sehr schnell gelöst, der freie Teil zieht Hg an und wird hart.

### Amalgamationsversuche.

Am leichtesten amalgamieren sich die Folien, schwerer staubfeine, noch schwerer gröbere Feilungen. Von den einzelnen Metallen lassen sich am leichtesten Kadmium und Zinn amalgamieren, dann folgen Gold, Silber und Zink, zuletzt Platin, Kupfer und Nickel.

Die zur Amalgamation notwendige Hg-Menge ist bei den einzelnen Metallen verschieden. Am wenigsten Hg braucht Gold, am meisten Kadmium.

Staubfeine Feilungen brauchen weniger Hg als gröbere. Gold- und Silberfolie erfordern die doppelte bis dreifache Hg-Menge als die entsprechenden staubfeinen Feilungen.

Kupfer lässt sich weder als staubfeine Feilung, noch als gefälltes Pulver direkt mit Quecksilber verbinden. Erst wenn man staubfeine Kupferfeilung erwärmt und dem zur Amalgamierung erforderlichen Quecksilber einige Tropfen Salzsäure zusetzt, wird eine grobkörnige Amalgampaste erzielt. Das zum Füllen der Zähne viel gebrauchte plastische Kupferamalgam wird auf andere Weise dargestellt.[1])

### Erhärtungsversuche.

Am schnellsten erhärtet Kadmiumamalgam (fast augenblicklich), dann folgen die Amalgame von Zink, Gold, Kupfer und Silber. Zinnamalgam erhärtet nicht.

[1]) „Ein bequemes und auch wohl heute noch angewandtes Verfahren für die Herstellung des Kupferamalgams ist das von *Ad. zur Nedden* angegebene: Man löst circa 200 gr Kupfervitriol (Cuprum sulfuricum) in 1 Liter destilliertem Wasser, dem vorher noch 75 gr Schwefelsäure zuzusetzen sind. Aus dieser Auflösung schlägt man das Kupfer entweder mit Zink oder mittelst blank geschabter Eisenbleche nieder. Das so gewonnene metallische Kupfer in Pulverform wird nun mit 160 gr schwefelsaurem Quecksilberoxydul unter heissem Wasser zu einem Teig zusammengerührt und unter beständigem Erneuern von heissem Wasser so lange gewaschen, bis alle Schwefelsäure entfernt ist. Der Amalgamteig wird darauf durch leichtes Auspressen von überschüssigem Hg befreit, zwischen zwei Servietten zu einem dünnen Kuchen ausgewalzt und, noch bevor derselbe erstarrt, mit einem Messer in kleine rautenförmige oder quadratische Stücke zerlegt. Diese sollen, in Paketen aufbewahrt, eine silbergraue Farbe behalten. Der Luft, resp. dem Licht ausgesetzt, bedecken sie sich allmählich mit einer grünen Schicht von Kupfersalzen, die das Amalgam jedoch nicht verschlechtern."

Ebenso erhärten die aus Gold- und Silberfolie gewonnenen Amalgame nicht. Reines, auf indirektem Wege gewonnenes Kupferamalgam erhärtet in 5—8 Stunden.

## b) Metallmischungen und Quecksilber.

Die vorstehende Tabelle A bringt in gedrängter Übersicht die Resultate einer Reihe von Untersuchungen mit reinen Metallen. Diese zeigen, dass mit Ausnahme des Kupferamalgams **alle einfachen** Amalgame zu Zahnfüllungen unbrauchbar sind. Durch die nachfolgenden Experimente mit Metall-Mischungen sollte ermittelt werden, ob

1. durch Mischung von Feilungen einzelner Metalle (Gold, Silber, Zinn etc.),
2. durch Mischungen von Gold, Silber, Zinn als Folien,
3. durch Beimengungen zu reinem Kupferamalgam

die bereits beschriebenen Eigenschaften der einfachen Amalgame so geändert werden können, dass die amalgamierten Mischungen zum Füllen der Zähne brauchbar werden oder verbessert werden können.

Die Ausführung dieser Versuche geschah im allgemeinen nach den bereits in der Einleitung zu Abschnitt a unter 2 und 3 angegebenen Gesichtspunkten. Nur bezüglich der Amalgamationsversuche mit Metallmischungen musste eine Änderung eintreten. Die Feilungen wurden nach Massgabe der betreffenden Mischungsvorschrift genau abgewogen, innig gemischt und dann als trockene Mischung amalgamiert.

Die Folien (nur Gold, Silber und Zinn) wurden abgewogen, einzeln amalgamiert und dann die verschiedenen Amalgame im Mörser innig miteinander verknetet. Mischungen reinen Kupferamalgams mit Feilungen oder Folien geschahen in der Weise, dass die etwas trocken mit Hg verbundenen Zusätze in das plastische Kupferamalgam eingeknetet wurden.

Auf der angeschlossenen Tabelle B sind die Resultate dieser Mischversuche zusammengestellt. Aus dieser Zusammenstellung geht hervor, dass auch durch Mischungen verschiedener Feilungen und Folien kein für die Praxis brauchbares Amalgam gewonnen werden kann.

Nur die Beimengungen von $2^1/_2$—$3\%$ Zinn- oder Silberfolie zu Kupferamalgam ergeben Mischungen, die zum Füllen der Zähne verwendet werden können. Es wird jedoch durch **jede** Beimischung zu reinem Kupferamalgam die Kantenfestigkeit des letzteren mehr oder weniger beeinflusst. *(Sch.)*

# Tab. B. Amalgamations- und Erhärt

(Bearbeitet von

| Versuchsobjekte (Prozentuale Zusammensetzung derselben). | Amalgamations | | | |
|---|---|---|---|---|
| | Es verbindet sich die | | mit Hg (in Gewichtsprozenten) | Ergeb |
| **Gold 2,0 Silber 53,0 Zinn 45,0** | Mischung staubfeiner Feilungen | nur bei starkem Reiben im erhitzten Mörser | 77% | Grobkörnig., etwas von grauer |
| | Folienmischung | leicht durch Verreiben in der Hohlhand | 182% | Teigig - plastisches ner silberglän |
| | Legierung [II a[1])] fein gefeilt | bei leichtem Verreiben in der Hohlhand | 62—63% | Teigiges, ausserordent gam von silber |
| **Gold 10,0 Silber 30,0 Zinn 30,0 Zink 30,0** | Mischung staubfeiner Feilungen | durch Verreiben in der Hohlhand | 93% | Plastisches, etwas gam von schiefer |
| **Silber 50,0 Zinn 50,0** | Mischung staubfeiner Feilungen | durch Verreiben im erhitzten Mörser | 90% | Wenig plastisches, gam von silber |
| | Folienmischung | leicht durch Verreiben in der Hohlhand | 272% | Teigig - plastisches weisser |
| | Legierung [III a[1])] fein gefeilt | bei leichtem Verreiben in der Hohlhand | 87—88% | Teigig-plastisches Am |
| **Silber 50,0 Zinn 47,0 Zink 3,0** | Mischung staubfeiner Feilungen | beim Verreiben im stark erwärmten Mörser | 79% | Plastisches, feinkör schiefergrauer |
| **Silber 50,0 Zinn 44,0 Zink 3,0 Kadmium 3,0** | Mischung staubfeiner Feilungen | beim Verreiben im erhitzten Mörser | 72% | Plastisches, grobkör schiefergrauer |
| **Zinn 50,0 Zink 50,0** | Mischung staubfeiner Feilungen | nach längerem Verreiben im kalten Mörser | 74% | Teigig - plastisches fergrauer |
| **Zinn 95,0 Kadmium 5,0** | Mischung staubfeiner Feilungen | bei leichtem Verreiben in der Hohlhand | 105% | Körnig - plastisches glän |
| **Zink 50,0 Kadmium 50,0** | Mischung staubfeiner Feilungen | nach anhaltendem Verreiben im stark erwärmten Mörser | 138% | Wenig plastisches, gam; Farbe |
| **Kupferamalgam 97,5 Goldfolie 2,5** | Plastisches Kupferamalgam und der betreffende amalgamierte Mischungsbestandteil | durch inniges Verkneten in der Hohlhand und im Mörser | | Plastisches, silber |
| **Kupferamalgam 97,5 Silberfolie 2,5** | | | | Plastisches, silber |
| **Kupferamalgam 95,0 Silberfolie 5,0** | | | | Wie voriges, |
| **Kupferamalgam 90,0 Silberfolie 10,0** | | | | Wie voriges, |
| **Kupferamalgam 97,5 Zinnfolie 2,5** | | | | Wenig plastisches silberglän |
| **Kupferamalgam 97,0 Zinnfolie 3,0** | | | | Wenig plastisches silberglänzender Far |
| **Kupferamalgam 95,0 Zinnfolie 5,0** | | | | Bröcklig. Amalgam Farbe; lässt sich nur |
| **Kupferamalgam 97,5 Feine Zinkfeilung 2,5** | | | | Plastisches Amal grauer |
| **Kupferamalgam 97,5 Feine Kadmiumfeilung 2,5** | | | | Bröckliges, wenig von grausilber |
| **Kupferamalgam 95,0 Feilung der Legierung II a[1]) 5,0** | | | | Teigig - plastisches grausilber |
| **Kupferamalgam 90,0 Feilung der Legierung II a 10,0** | | | | Teigig-plastisches, Amal |
| **Kupferamalgam 75,0 Feilung der Legierung II a 25,0** | | | | Plastisches Amal |
| **Kupferamalgam 50,0 Feilung der Legierung II a 50** | | | | Plastisches, etwas glänzendes |
| **Kupferamalgam 25,0 Feilung der Legierung II a 75** | | | | Wie vorige |

[1]) Ist die Bezeichnung der Legierungen in Tabelle C.

# sversuche mit Metallmischungen.

(Schulze.)

| ch | Erhärtungsversuch | | Besondere Bemerkungen |
|---|---|---|---|
| | Stichfest nach | Kantenfest nach | |
| n. Amalgam | 4 Tagen | 6 Tagen | |
| m von schö-<br>Farbe | Wird nicht vollkommen stichfest | | |
| sches Amal-<br>er Farbe | 3/4 Stunden | 1 Stunde | |
| niges Amal-<br>Farbe | Erhärtet nur unvollkommen | | Das Amalgam wurde nach längerer Zeit bröcklig, pulvrig-trocken. |
| niges Amal-<br>Farbe<br>m v. silber- | 2 Tagen | 3 Tagen | |
| | Wird nicht vollkommen stichfest | | |
| lberglänzend | 2 Stunden | 3 Stunden | |
| malgam von | Wird nicht stichfest | | Nach etwa 10 Tagen zeigte das Amalgam in plastischer Grundsubstanz (Zinnamalgam) körnige Einlagerungen (Silber- und Zinkamalgam). |
| malgam von | Wird nicht stichfest | | Das Amalgam zeigte sofort nach dem Verreiben in plastischer Grundsubstanz körnige Einlagerungen (Kadmiumamalgam). Nach längerer Zeit hatten sich noch mehr derartige Körnchen gebildet (Silber- und Zinkamalgam). |
| amvon schie- | Wird nicht stichfest | | Nach etwa 30 Tagen hatten sich körnige, feste Einlagerungen (Zinkamalgam) gebildet, während das übrige plastisch geblieben war (Zinnamalgam). |
| am; silber- | Bleibt plastisch | | Das Amalgam zeigte sofort nach dem Verreiben körnige, feste Einlagerungen (Kadmiumamalgam) in plastischer Grundsubstanz (Zinnamalgam). |
| rniges Amal-<br>rgrau | 1/4 Stunde | Wird nicht kantenfest | |
| des Amalgam | Wird nicht vollkommen stichfest | | |
| d. Amalgam | 5 Stunden | 10 Stunden | Silberzusatz beschleunigt das Erhärten des Kupferamalgams, ohne die Kantenfestigkeit so stark zu vermindern, wie der entsprechende Zinnzusatz. Die Amalgamgemische liessen sich fast so leicht wie reines Kupferamalgam verarbeiten. |
| trockner | 4 3/4—5 Stunden | 9—10 Stunden | |
| bröcklig | 4 1/2 Stunden | 7 Stunden | |
| gam von grau-<br>Farbe | 6 Stunden | 30 Stunden | Zinnzusatz verlangsamt das Erhärten des Kupferamalgams. Die Kantenfestigkeit ist eine wesentlich geringere als bei reinem Kupferamalgam. Bei einem Zusatze von 5% wird das Amalgamgemisch nicht mehr kantenfest. Steigender Zinnzusatz macht das Amalgamgemisch bröckliger, daher zum Verarbeiten weniger geeignet. |
| gam v. grau-<br>was bröcklig | 10 Stunden | 35 Stunden | |
| silberglänzd.<br>r verarbeiten | 11—12 Stunden | Wird nicht vollkommen kantenf. | |
| on schiefer- | Wird nicht vollkommen stichfest | | |
| sch. Amalgam<br>der Farbe | 5 Minuten | Wird nicht kantenfest | |
| gam, etwas<br>d | 12 Stunden | länger als einer Woche | Kantenfestigkeit mangelhaft. |
| glänzendes | 9 Stunden | 5 Tagen | Kantenfestigkeit mangelhaft. |
| lberglänzend | 5 Stunden | 24 Stunden | Kantenfestigkeit gut, jedoch wesentlich geringer, als die des reinen Kupferamalgams. |
| iges, silber-<br>gam | 2 Stunden | 3 Stunden | Kantenfestigkeit gut, jedoch wesentlich geringer, wie die des reinen Kupferamalgams. |
| | 3 Stunden | 4 1/2 Stunden | Kantenfestigkeit sehr mangelhaft, Rand beinah bröcklig. |

# II. Kapitel.

## Die zusammengesetzten Amalgame.

Aus den bisher gemachten Mitteilungen geht hervor, dass die einfachen Verbindungen von Gold, Silber, Zinn, Kadmium oder Zink mit Quecksilber als Amalgame zum Füllen der Zähne nicht brauchbar sind, ebensowenig aber Gemenge von Gold, Silber oder Zinn als Folie oder Feilung, selbst wenn wir diese Metalle in bestimmten Gewichtsverhältnissen mischen und mit Hg verreiben. Dagegen erhalten wir durch kunstgerechtes Zusammenschmelzen dieser drei Metalle Legierungen, deren Feilspäne, sobald sie mit der erforderlichen Menge Quecksilber verrieben werden, die für uns so wertvollen zusammengesetzten Amalgame liefern, die in ihren physikalischen Eigenschaften von den einfachen Amalgamen wesentlich abweichen.

Von einer brauchbaren Legierung fordern wir, ausser ihrer grösstmöglichen Widerstandsfähigkeit gegen bestimmte chemische Agentien,

erstens, dass sie sich direkt mit Hg zu einer geschmeidigen, nicht körnigen Pasta verbindet;

zweitens, dass diese Amalgampasta sich leicht in eine Zahnhöhle stopfen lässt und in derselben nicht früher als in 20 Minuten stich- und nicht später als in 3 bis 5 Stunden vollkommen kantenfest wird;

drittens soll das Material so feste und zähe Ränder haben, dass dieselben beim Kauen nicht abbröckeln oder ausbrechen;

viertens soll das Amalgam, einmal erhärtet, keine solche Formveränderung mehr durchmachen, welche den guten Abschluss der damit gefüllten Höhle in Frage stellt (molekulare Verdichtung, Fliessen der Amalgamfüllung unter starkem Druck des Antagonisten).

Ein Amalgam kann sonst alle wünschenswerten Eigenschaften haben; beginnt jedoch die Erstarrung der Pasta wie z. B. bei 3 bis 5 % Kadmium enthaltenden Amalgamen in wenigen Minuten, so lässt sich mit einem solchen Material keine Konturfüllung herstellen.

Wenn die Erstarrung des Amalgams aber sehr langsam erfolgt und dasselbe erst nach einigen Tagen oder — wie das reine aus Krystallgold oder Folie dargestellte Goldamalgam — nie vollkommen kantenfest wird, so ist auch ein solches Material zum Zähnefüllen nicht zu gebrauchen; denn wir können von keinem Patienten erwarten oder verlangen, dass er seiner Zahnfüllung wegen 24 Stunden lang nichts Festes geniessen oder — nach dem Aufbau einer Kontur oder hohen Kuppelfüllung — den Mund so lange etwas offen halten soll, damit durch den Kieferschluss die Amalgamfüllung nicht beschädigt oder zertrümmert wird.

*Es ist daher ein* ***Erfordernis*** *der Praxis, jedes Amalgam, bevor es zum Füllen der Zähne, besonders zur Herstellung von Konturfüllungen benutzt wird, zuvor auf* ***Erstarrungszeit*** *und* ***Festigkeit der Ränder*** *zu prüfen.*

Hierüber sollen die nachstehend beschriebenen Experimente Aufschluss geben. Alle hierbei gebrauchten Metallfeilungen und auch das zur Amalgamierung derselben benutzte Quecksilber waren mindestens 20 Tage in einem gleichmässig erwärmten Zimmer bei circa 20° C. aufbewahrt und wurden in demselben auch zu den Versuchen vorbereitet. Die meisten der benutzten Legierungen waren 2 Monate vorher gefeilt.[1])

Beim Stopfen der Amalgampasta, der schon vorher durch leichtes Auspressen in Leder das überschüssige Quecksilber entzogen worden war, wurde das nach den Rändern gedrückte flüssige Amalgam sorgfältig entfernt.

Ein Teil der so gestopften Amalgamblöcke wurde aus den Glasringen herausgenommen und ohne Schutzwall — wie eine Konturfüllung — auf Kantenfestigkeit geprüft, andere wurden in den Glasplatten gelassen und deren Fläche weit über das Loch hinaus noch mit Amalgam überfüllt und zwar entweder dünn auslaufend wie eine

[1]) Zwischen der Amalgamierung frisch gefeilter Späne und solcher, die bereits einige Monate oder Jahre alt sind, besteht ein auffallender Unterschied, sowohl in betreff der Aufnahme des Hg, als auch in der Erhärtung der Pasta. Frische Feilungen amalgamieren sich schwerer, erfordern mehr Quecksilber, stopfen sich weniger leicht, erhärten aber schneller als alte. Mussten frisch gefeilte Legierungen geprüft werden, so wurden die Feilspäne nach dem Vorschlage *Blacks* durch Erhitzen in kochendem Wasser künstlich alt gemacht. (Vergl. den Anhang des IV. Kapitels.)

Füllung, die der Kaufläche eines Mahlzahnes flach aufliegt, oder als 3 bis 4 mm starke Schicht, die wie eine Kuppelfüllung die Höhle überragt.

Die einfachen und die aus Mischungen verschiedener Metalle gewonnenen Amalgame sind nur auf Stich- und Kantenfestigkeit geprüft worden. Diese Untersuchungen mussten für die zusammengesetzten Amalgame erweitert und die Festigkeit dünner, überstehender Ränder noch besonders geprüft werden.

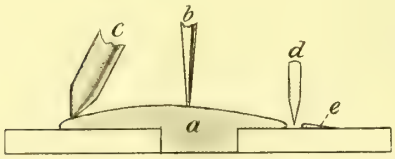


Fig. 12. Glasplatte mit Amalgam *a*, das über die Platte hinweg gestopft worden ist. *b* Prüfung auf Stich-, *c* auf Kanten-, *d* auf Randfestigkeit; *e* abgesprengtes Stück.

Die Untersuchung auf Stich-[1]) und Kantenfestigkeit wurde in der schon erwähnten Weise gemacht. Meissel- oder randfest nenne ich dagegen den Amalgamrand, wenn sich derselbe als dünne, der Glasplatte aufliegende Schicht mit der scharfen Schneide eines Messers nicht mehr oder nur bei Anwendung eines stärkeren Druckes absprengen lässt (Fig. 12 d, e).

Dieser letzte Versuch bestimmt den äussersten Grad der Härte, welchen das Füllungsmaterial aber erst nach einigen Tagen erreicht.

Ein Amalgam, dessen dünne, ungefähr 1 mm starke Ränder sich nach 3—5 Tagen bei diesem Versuche noch krümlig zusammendrücken lassen, ist für die Praxis unbrauchbar, denn jeder Druck, welcher eine solche, dem Schmelzrande aufliegende Amalgamkante beim Kauen trifft, wird dieselbe beschädigen. Deshalb mussten die verschiedenen Amalgame einmal auf die Zeit ihres Erhärtens, dann aber auch auf ihre Randfestigkeit geprüft werden.

Mit diesen Untersuchungen, so mühsam die Arbeiten zu denselben auch waren, konnten doch nur Durchschnittswerte ermittelt werden. Das liegt daran, weil es unmöglich ist, beim Stopfen der verschiedenen Amalgamscheiben und Blöcke stets die gleiche Menge Hg im Amalgam zu behalten. Je mehr Quecksilber aber ein Amalgamblock, besonders an seinen freien, dünn auslaufenden Rändern hat, um so langsamer tritt die Kantenfestigkeit derselben ein. Wird dagegen das Amalgam krümlig, also quecksilberarm gestopft, so werden die freien Ränder eines Amalgamblockes zwar schneller erstarren, ganz erhärtet aber trotzdem leicht abbröckeln.

[1]) Sobald ein Amalgam stichfest ist, lässt es sich auch glänzend polieren. Unter stich- oder politurfest verstehe ich denjenigen Zustand einer Amalgamfüllung, bei welchem der mit dem Polierstahl hervorgerufene Metallglanz durch Reiben mit dem Finger nicht wieder verwischt werden kann.

Wenn man die abgeschlossene Cavität in der Glasscheibe Fig. 13 mit einem genügend plastischen Amalgam stopft und durch starken Druck jeden Überschuss von Hg entfernt, so tritt die Erstarrung eines jeden Amalgams schneller ein, als bei einem weniger quecksilberarm gestopften.



Fig. 13.

Stopft man mit demselben Amalgam eine Glasscheibe, deren Loch zu $^1/_3$ ohne Wand ist (Fig. 14), so wird der vom Glas nicht umfasste Teil des Blockes *b* stets quecksilberreicher sein, als der dem Glas anliegende *a*, und sicher $^1/_2$—1 Stunde später stich- und kantenfest werden.

Baut man mit demselben Amalgam, das fest gestopft in einer Centralhöhle nach einer Stunde kantenfest ist, eine hohe Kuppel auf (Fig. 15), so wird derselbe Amalgamblock in dieser Form erst nach 3—5 Stunden kantenfest sein, und zwar deshalb, weil sich beim Stopfen so hoher Kuppeln ein etwaiger Überschuss von Hg überhaupt nicht entfernen lässt.

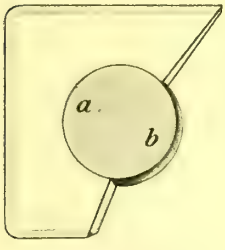


Fig. 14.

Für die Praxis ergiebt sich hieraus beim Gebrauch ein und desselben Amalgams Folgendes:

Wird ein Amalgam in eine Centralhöhle auf der Kaufläche eines Mahlzahnes oder eines Praemolaren gestopft und dabei sogleich jeder Überschuss von Quecksilber entfernt, die fertig gestopfte Füllung aber noch mit Zinnfolie belegt und unter Anwendung des gepolsterten Gegenbisses (s. d. Kapitel: Allgemeine Regeln für das Füllen der Zähne mit Amalgam etc.) so fest wie möglich zusammengepresst, so wird die Oberfläche der Füllung eines gut legierten gold- und kupferhaltigen Amalgams sehr schnell stich- und politurfest werden.

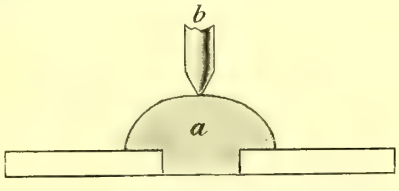


Fig. 15.

Stopft man mit demselben Amalgam eine Konturfüllung, aus der man das überschüssige Hg nicht durch starken Druck herauspressen kann, so wird die Erstarrung desselben ungefähr eine Stunde später erfolgen; noch später, wenn dasselbe Material zum Aufbau einer Pyramidenfüllung oder einer Krone aus Amalgam benutzt wird.

UNIVERSITY
OF BRISTOL
MEDICAL
LIBRARY

Ein Amalgam, das zum Aufbau von Zahnkronen benutzt werden soll, muss aber so legiert sein, dass es nach einer halben Stunde politurfest, nach 24 Stunden aber so kantenfest ist, dass ein starker Druck, der mit einem Elfenbein-Instrument auf die Höhe der Kuppel ausgeübt wird, die letztere nicht mehr zertrümmert.

**Die Grundlage der zahlreichen Versuche,** welche mit den verschiedenartigen Legierungen zur Ermittelung des Einflusses gemacht wurden, den das Hinzulegieren eines Metalles zu einem oder mehreren anderen auf die Eigenschaften des betreffenden Amalgams hervorruft, bildeten zwei Legierungen, die wir mit **IIa** und **IIIa** bezeichnen. Die erstere besteht aus 2 Teilen Gold, 53 Teilen Silber und 45 Teilen Zinn; die zweite aus 50 Silber und 50 Zinn. Die hier in Betracht kommenden Eigenschaften beider Amalgame waren durch sorgfältige Versuche im Laboratorium und im Munde hinlänglich festgestellt. Die Legierung IIa wird in $^3/_4$ Stunden stich-, in einer Stunde kantenfest, die Legierung III a in 2 Stunden stich-, in 3 Stunden kantenfest.[1])

Die anderen Legierungen wurden gebildet durch Zusätze anderer Metalle und durch entsprechende gleichmässige Verminderung des Silber- oder Zinngehaltes. So hatten wir zunächst einen gemeinsamen Ausgangspunkt für die vielfachen Veränderungen in den Legierungen, die zur Prüfung gewisser Eigenschaften der Amalgame erforderlich erschienen.

Die Ergebnisse einer Auswahl von Versuchen sind in Tabelle C niedergelegt; das Gesamtresultat soll im Folgenden kurz erörtert werden.

## A. Veränderungen des Amalgams der Legierung IIa.

(2% Gold, 53% Silber, 45% Zinn.)

### a) Durch Platinzusatz.

Zusätze bis zu 2% zur Legierung IIa bewirkten keine wesentliche Erschwerung der Amalgamation der Feilspäne, auch keine Erhöhung des dabei erforderlichen Hg-zusatzes, wohl aber erhärtete das Amalgam in dem Masse langsamer, als der Platingehalt stieg. Die Kantenfestigkeit wird durch zweckentsprechende Beilegierungen von Platin etwas erhöht. Dünne, der Glasplatte aufliegende Ränder werden nach 24 Stunden meisselfest. Die nicht geschliffene Oberfläche 2% Platin enthaltender Amalgame ist feinkörnig; die geschliffene wird spiegelglatt und bleibt auch so.

[1]) Vergl. Tabelle C.

### b) Durch Goldzusatz.

Erhöhung des Goldgehaltes der Probelegierung bis zu 4% brachte keine nennenswerte Veränderung der hier in Rede stehenden physikalischen Eigenschaften des Amalgams — Erhärtungszeit, Kantenfestigkeit etc. — hervor, dagegen erschwerten höhere Zusätze von 10 und 20% die Amalgamierung und erhöhten den Hg-Verbrauch; die Kantenfestigkeit trat, je höher der Goldgehalt stieg, desto langsamer ein (vergl. Leg. IIb und c), wurde aber durch hohe Zusätze von Gold nicht gebessert.

Amalgame mit 2—4% Gold werden in 30—48 Stunden vollkommen randfest und zeigen auch nicht geschliffen eine fast glatte Oberfläche.

### c) Durch Silberzusatz.

Erhöhung des Silbergehaltes bis zu 60% bewirkte keine wesentliche Erschwerung der Amalgamation, bedingte aber einen etwas geringeren Quecksilberverbrauch und verursachte wesentlich langsameres Erhärten. Die Kantenfestigkeit wurde kaum verändert (vergl. Leg. IId).

### d) Durch Zinkzusatz.

Zinkzusätze veranlassten Erschwerung der Amalgamation, welche bei Zusätzen über 10% nur noch mit Hilfe von Salzsäure möglich war. Mit steigendem Zinkgehalte wurde der Hg-Verbrauch entsprechend grösser, auch trat die Erhärtung des Amalgams entsprechend langsamer ein (vergl. Leg. IVa—d, Leg. IId und IVd). Die Kantenfestigkeit ist bei Zusätzen von über 10% so stark beeinträchtigt, dass die Amalgame den Anforderungen der Praxis nicht mehr genügen. Auch die weniger Zink enthaltenden Amalgame liessen sich auf den Versuchsscheiben schwer als dünn auslaufende Ränder, die erst nach 5—6 Tagen meisselfest wurden, stopfen. Bei einigen, vollständig erhärteten Scheiben genügte ein Druck mit dem Elfenbeinstiel, um den dünnen, freien Rand pulverförmig zu zerquetschen. Alle Amalgame, die mehr als 2% Zink enthielten, zeigten nach dem Erhärten eine rauhe Oberfläche.

*Bemerkenswert ist ferner, dass bei Zusätzen von 10% Zink an aufwärts die Amalgame längere Zeit nach dem Erhärten* ***einen Teil ihres Hg-Gehaltes wieder austreiben.*** *(Vergl. Leg. IVc—d.)*

### e) Durch Kadmiumzusatz.

Kadmium bedingte keine Erschwerung der Amalgamation, sondern nur eine Erhöhung des Hg-Verbrauches, dagegen — und zwar schon bei geringen Zusätzen (1%) — ein wesentlich schnelleres Erhärten. Zusätze von 5% an aufwärts liessen die Amalgampasta fast augenblicklich erstarren. Die Kantenfestigkeit wird durch Kadmiumzusatz sehr stark beeinträchtigt (vergl. Leg. Va—c).

### f) Durch Nickelzusatz.

Nickelzusätze erschwerten die Amalgamation (bei Zusätzen von 10% an nur noch mittelst Salzsäure möglich) und verlangten bei steigendem Nickelgehalt

eine entsprechend grössere Hg-Menge zur Amalgamation. Die Erhärtung wurde bei steigendem Nickelgehalte entsprechend verlangsamt. Zusätze bis zu 2 % beeinträchtigen die Kantenfestigkeit kaum, höhere 5, 10, 15 % dagegen sehr (vergl. Leg. VI a—c) und geben den erhärteten Amalgamscheiben eine körnige Oberfläche.

### g) Durch Kupferzusatz.

Kupfer bedingte schon bei geringen Zusätzen (5 %) eine wesentliche Erschwerung der Amalgamation, — bei einem Zusatze von 15—20 % selbst durch Einwirkung von Salzsäure nicht mehr zu erreichen — und forderte eine entsprechende Erhöhung des Hg-Verbrauches. Zusätze bis zu 5 % beschleunigten das Eintreten der Stichfestigkeit. Dagegen bewirkten alle Zusätze ein dem steigenden Prozentsatze entsprechend langsameres Erhärten. Bemerkenswert ist, dass durch Kupferzusatz die Kantenfestigkeit ausserordentlich gesteigert wird. Ein Zusatz von 10 % lässt das betreffende Amalgam nach 48 Stunden fast eisenfest werden. Die Oberfläche solcher Füllungen ist rauh, bleibt aber, wenn sie 3—8 Tage später geschliffen wird, glatt.

## B. Veränderungen des Amalgams der Legierung III a.

(50 % Silber, 50 % Zinn.)

### a) Durch Platinzusatz.

Eine wesentliche Erschwerung der Amalgamation wurde durch Zusätze bis zu 2 % nicht bewirkt, dagegen forderten die platinhaltigen Legierungen einen um etwa 10—15 % geringeren Zusatz der zur Amalgamation erforderlichen Quecksilbermenge. Ein geringer Zusatz bis zu 0,5 % bewirkte ein früheres Eintreten der Stichfestigkeit; dagegen trat bei steigendem Platingehalt die Kantenfestigkeit entsprechend langsamer ein. Dieselbe wird durch Platinzusatz bis zu 2 % entschieden gebessert (vergl. Leg. Id—f).

### b) Durch Goldzusatz.

Geringe Goldzusätze (bis zu 4 %) bewirkten eine wesentliche Beschleunigung der Erhärtung und erforderten einen geringeren Zusatz von Quecksilber (vergl. Leg. IIIa und IIa).

### c) Durch Silberzusatz.

Erhöhung des Silbergehaltes bedingte entsprechende Erschwerung der Amalgamation, erforderte aber einen geringeren Prozentsatz Hg zur Amalgamation der Feilspäne und bewirkte eine starke Herabsetzung der Kantenfestigkeit. (Besonders mangelhaft bei einem Gehalte von 75 %, Leg. IIIc.)

### d) Durch Zinnzusatz.

Erhöhung des Zinngehaltes bewirkte Erleichterung der Amalgamation, Verminderung der hierzu erforderlichen Hg-Menge und eine mit steigendem

Zinngehalte entsprechend langsamere Erhärtung bis zur völligen Unbrauchbarkeit des betreffenden Amalgams (bei 75 %).

### e) Durch Zinkzusatz.

Geringe Zusätze von Zink (2 %) bewirkten bei geringer Erschwerung der Amalgamation Beschleunigung der Erhärtung, ohne eine grössere Quantität Hg zur Amalgamation der Feilspäne zu beanspruchen und die Kantenfestigkeit merklich zu beeinträchtigen.

### f) Durch Kadmiumzusatz.

Für die durch Kadmiumzusatz hervorgerufenen Veränderungen gilt auch hier das oben unter A. e) Gesagte.

### g) Durch Kupferzusatz.

Zusätze bis zu 5 % erschwerten die Amalgamation der Feilung, beanspruchten jedoch keine merklich grössere Hg-Menge. Kupfergehalt der Probelegierung bis zu 5 % bewirkte früheres Eintreten der Stichfestigkeit, jedoch eine Verzögerung des Eintretens der Kantenfestigkeit. Bemerkenswert ist, dass selbst durch einen geringen Zusatz von Kupfer zur Probelegierung die Kantenfestigkeit in hohem Masse verbessert wurde.

Mit der Publikation dieser Experimente habe ich hier nur eine Übersicht gegeben, welche den Praktiker auf die gröbsten physikalischen Erscheinungen hinweisen soll, die gewisse Veränderungen in der Zusammensetzung und Behandlung der Amalgame für den Gebrauch zur Folge haben. Die feineren Abweichungen in dem physikalischen Charakter der Amalgamlegierungen müssen den Gegenstand eines besonderen Studiums bilden. Es ist das eine Aufgabe, an deren Lösung Zahnärzte, Physiker und Chemiker gemeinsam arbeiten sollten. Was hier noch klar gelegt und was hier noch erforscht werden kann, das hat uns *G. V. BLACK*[1]) in seinen Publikationen über Amalgam gezeigt. Gegenüber diesen sehr eingehenden Versuchen *BLACK'S* lag mir daran, die verschiedensten Mischungen und Legierungen in ihrem Verhalten zum Quecksilber unter Verhältnissen kennen zu lernen, wie wir sie in der Praxis bei dem Gebrauch der Amalgame finden. Aus den Ergebnissen dieser Versuche wollen wir hier Folgendes hervorheben.

Betrachten wir zunächst das Verhalten des Quecksilbers zu den einzelnen Metallen, den Metallmischungen und den verschiedensten

[1]) Dental Cosmos, December 1896. Österreich-Ungarische Vierteljahrsschrift für Zahnheilkunde 1895, 1896 und 1897. Odontologische Blätter, Jahrgang 1897 u. Zahnärztliches Wochenblatt 1897.

Legierungen, so finden wir, dass schon durch die Mischung einzelner Metalle die hier in Betracht kommenden physikalischen Eigenschaften derselben ganz wesentlich verändert werden.

Noch schärfer unterscheiden sich aber die Legierungen verschiedener Metalle in ihrer Verbindung mit Quecksilber von denjenigen Amalgamen, die wir aus einer Mischung derselben Metalle in ganz genau denselben Gewichtsverhältnissen erzielen.

Reines Gold, reines Silber, reines Zinn geben jedes für sich mit Hg verrieben ein plastisches Amalgam. Nun sollte man annehmen, dass es doch ganz gleichgültig sein müsse, ob man zuerst jedes dieser Metalle für sich mit Quecksilber verbindet und dann diese Pasten in genau abgewogenen Mengen innigst zusammenmischt oder diese drei Feilungen erst mischt und dann mit Hg verreibt, oder ob diese Metalle zunächst zusammengeschmolzen, fein gefeilt und dann mit Quecksilber zu einem plastischen Amalgam verrieben werden. Das Experiment beweist uns, dass zwischen diesem Mischen verschiedener einfacher Amalgame zu einem zusammengesetzten und einem solchen aus einer ganz gleichwertigen Legierung gewonnenen **ganz fundamentale Unterschiede bestehen.**

So erhärtet z. B. das Amalgam einer Mischung von gleichen Teilen Silber und Zinn, wenn wir dieselbe aus Folien darstellen, überhaupt nicht (Versuch — der Tabelle B).

Mischen wir Feilungen zusammen und verreiben das Gemisch mit Hg, so erhalten wir ein wenig plastisches Amalgam von silberweisser Farbe, das in 2 Tagen stich-, in 3 Tagen kantenfest wird.

Das Amalgam der Legierung dagegen ist teigig-plastisch von silberglänzender Farbe und erhärtet in 2, bezw. 3 Stunden.

Noch schärfer treten die Unterschiede zwischen Mischung von Folien, Feilungen und der gleichwertigen Legierung bei einer Probe hervor, welche aus 2 Teilen Gold, 53 Teilen Silber und 45 Teilen Zinn besteht (vergl. Tabelle B).

Das Amalgam der Folienmischung erhärtet nicht.

Das Gemisch von Feilungen giebt ein grobkörniges, wenig plastisches Amalgam von grauer Farbe, das nach 4 Tagen stich-, nach 6 Tagen kantenfest wird.

Die Legierung dagegen verbindet sich mit Hg zu einem plastischen, schön silberglänzenden Amalgam, das nach $^3/_4$, bezw. 1 Stunde erhärtet.

Sättigt man in der Wärme Quecksilber mit dieser Legierung und lässt es ruhig stehen, so scheidet sich aus diesem flüssigen Amalgam

nach etwa 2 Wochen ein krystallinischer Bodensatz ab, der trotz festen Auspressens in Leder nicht erhärtet.

*Hier in diesem Beispiele haben wir* ***4 Mal*** *dieselben Metalle in denselben Gewichtsverhältnissen, aber in* ***anderer*** *Form bezw. Anordnung mit Quecksilber verbunden, und* ***jeder*** *Versuch ergiebt, zunächst nur hinsichtlich der Erstarrung des Amalgams, ein* ***ganz anderes Resultat.***

„Weshalb Metallmischungen und Legierungen von derselben Zusammensetzung als Amalgam oft solch grundverschiedene Eigenschaften zeigen, lässt sich bei dem heutigen Stande unserer metallurgischen Kenntnisse wohl nicht mit Bestimmtheit sagen.

Als wahrscheinlich ergiebt sich Folgendes: In einer Mischung feinster Feilung verschiedener Metalle sind die einzelnen Bestandteile nur lose nebeneinander gelagert; es findet also bei sorgfältigster Mischung ganz feiner Feilungen eine feste Vereinigung der einzelnen Bestandteile untereinander nicht statt, wie das bei Legierungen der Fall ist. Infolgedessen hat man in der Feilung einer

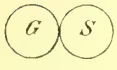

Fig. 16.

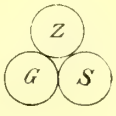

Fig. 17.

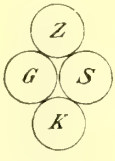

Fig. 18.

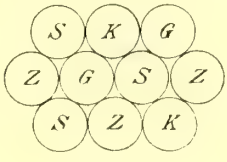

Fig. 19.

Legierung, vorausgesetzt, dass sie kunstgerecht angefertigt wurde, bereits in jedem, selbst dem feinsten Feilspänchen eine innige Mischung der einzelnen Bestandteile und zwar in feinster Form.

Bei einer Mischung feinster Feilspänchen von verschiedenen Metallen besteht ein einzelnes Partikelchen nicht aus einer innigsten Verbindung kleinster Teile aller zusammenlegierten Metalle, sondern jedes einzelne Feilspänchen ist ein einfaches Metall, das nebenliegende ebenfalls ein einfaches Metall, aber ein anderer Mischungsbestandteil. Hat man zum Beispiel ein inniges Gemenge von Gold, Silber, Zinn und Kadmium (vergl. Fig. 16—19), so liegt — theoretisch — ein Feilspänchen Gold neben einem solchen von Silber, beide neben einem solchen von Zinn, alle drei neben einem von Kadmium u. s. f. Es liegen also bei einer Mischung, wie schon oben erwähnt, die einzelnen Bestandteile lose nebeneinander, während sie bei einer Legierung in feinster Verteilung innig verquickt und fest aneinander gebunden sind.

Wird nun die Feilung einer Legierung mit Hg verrieben, so kommt jedes einzelne Feilspänchen bereits als ein aus allen Bestandteilen der Legierung zusammengesetzter Körper mit dem Hg in Berührung und wird als solcher amalgamiert. Anders bei einer Mischung. Hier besteht jedes einzelne Feilspänchen ausschliesslich aus einem einzigen der die Mischung zusammensetzenden Metalle, wird also auch als Amalgam eines einzigen Metalls zur Wirkung

# Tab. C. Amalgamations- und Erhärtung

(Bearbeitet vo

| Legierung | Versuchsobjekte: enthält in 100 Teilen Platin | Gold | Silber | Zinn | Zink | Kadm. | Nickel | Kupfer | Amalgam: Verbindet sich | mit Hg (in Gewichtsprozenten) |
|---|---|---|---|---|---|---|---|---|---|---|
| I | | | | | | | | | | Plati |
| a. | **0,5** | 2 | 52,5 | 45 | — | — | — | — | durch Verreiben in der Hohlhand | 68 % |
| b. | **1** | 2 | 52 | 45 | — | — | — | — | durch Verreiben in der Hohlhand | 70 % |
| c. | **2** | 2 | 51 | 45 | — | — | — | — | durch kräftiges Verreiben in der Hohlhand | 69 % |
| d. | **0,5** | — | 50 | 49,5 | — | — | — | — | durch kräftiges Verreiben in der Hohlhand | 72 % |
| e. | **1** | — | 50 | 49 | — | — | — | — | durch kräftiges Verreiben in der Hohlhand | 68 % |
| f. | **2** | — | 50 | 48 | — | — | — | — | durch anhaltend., kräftig. Verreiben i. d. Hohlhand | 69 % |
| II | | | | | | | | | | Gold |
| **a.** | **—** | **2** | **53** | **45** | **—** | **—** | **—** | **—** | **durch Verreiben in der Hohlhand** | **62-63 %** |
| b. | — | **10** | 49 | 41 | — | — | — | — | nach längerem Verreiben im Mörser | 75 % |
| c. | — | **20** | 44 | 36 | — | — | — | — | nach längerem Verreiben im erwärmten Mörser | 73 % |
| d. | — | **2** | 60 | 38 | — | — | — | — | durch kräftiges Verreiben in der Hohlhand | 68 % |
| III | | | | | | | | | | Silber |
| **a.** | **—** | **—** | **50** | **50** | **—** | **—** | **—** | **—** | **durch Verreiben in der Hohlhand** | **87-88 %** |
| b. | — | — | **65** | 35 | — | — | — | — | durch Verreiben in der Hohlhand | 85 % |
| c. | — | — | **75** | 25 | — | — | — | — | nach längerem Verreiben im Mörser | 75 % |
| d. | — | — | **21** | 79 | — | — | | — | durch leichtes Verreiben in der Hohlhand | 86 % |
| IV | | | | | | | | | | Zink |
| a. | — | 2 | 50 | 45 | **3** | — | — | — | nach kräftigem, anhaltendem Verreiben im erhitzten Mörser | 92 % |
| b. | — | 2 | 50 | 38 | **10** | — | — | — | erst unter Einwirkung verdünnter Salzsäure | 128 % |
| c. | — | 2 | 50 | 33 | **15** | — | — | — | erst unter Einwirkung verdünnter Salzsäure | 140 % |
| d. | — | 2 | 60 | 35 | **3** | — | — | — | erst bei starkem, anhaltendem Verreiben im erhitzten Mörser | 82 % |
| e. | — | — | 18 | 79 | **3** | — | — | — | nach kräftigem, anhaltend. Verreiben im Mörser | 83—84 % |
| V | | | | | | | | | | Kadmium |
| a. | — | 2 | 52,5 | 45 | — | **0,5** | — | — | durch Verreiben in der Hohlhand | 68 % |
| b. | — | 2 | 52 | 45 | — | **1** | — | — | durch Verreiben in der Hohlhand | 75 % |
| c. | — | 2 | 51 | 45 | — | **2** | — | — | durch Verreiben in der Hohlhand | 80 % |
| VI | | | | | | | | | | Nickel |
| a. | — | 2 | 50 | 45 | — | — | **3** | — | durch leichtes Verreiben in der Hohlhand | 72 % |
| b. | — | 2 | 50 | 38 | — | — | **10** | — | erst unter Einwirkung verdünnter Salzsäure | 84 % |
| c. | — | 2 | 50 | 33 | — | — | **15** | — | erst unter Einwirkung verdünnter Salzsäure | 112 % |
| VII | | | | | | | | | | Kupfer |
| a. | — | 2 | 53 | 40 | — | — | — | **5** | nach kräftigem Verreiben im Mörser | 82 % |
| b. | — | 2 | 53 | 35 | — | — | — | **10** | nach läng. kräftig. Verreiben i. erhitzten Mörser | 85 % |
| c. | — | 1 | 47 | 47 | — | — | — | **5** | nach kräftigem Verreiben in der Hohlhand | 78 % |
| d. | — | — | 50 | 45 | — | — | — | **5** | nach kräftigem Verreiben in der Hohlhand | 85 % |

# uche mit Metall-Legierungen.

Schulze.)

| s v e r s u c h | Erhärtungsversuch | | |
|---|---|---|---|
| E r g e b n i s | Stichfest nach | Kantenfest nach | Besondere Bemerkungen |
| p e | | | |
| plast., silberglänzendes Amalgam | $1^1/_2$ Stunden | 2 Stunden | Platinzusätze bis zu 2 % bedingen eine gesteigerte Kantenfestigkeit. |
| plast., silberglänzendes Amalgam | 2 Stunden | 4 Stunden | |
| plast., silberglänzendes Amalgam | $2^1/_4$ Stunden | 5 Stunden | |
| plast., silberglänzendes Amalgam | $1^1/_4$ Stunden | $3^1/_2$ Stunden | |
| sches, silberglänzendes Amalgam | 3 Stunden | $3^1/_2$—4 Stunden | |
| sches, silberglänzendes Amalgam | $3^1/_4$ Stunden | $4^1/_2$ Stunden | |
| p e | | | |
| **last. Amalgam, v. silbergl. Farbe** | $^3/_4$ **Stunden** | **1 Stunde** | |
| g-plast. Amalgam, silberglänzend | $^3/_4$ Stunden | $3^1/_2$ Stunden | Hohe Goldzusätze bedingen eine nur geringe Steigerung der Kantenfestigkeit. |
| ges, feinkörn., silbergl. Amalgam | 1 Stunde | $4^1/_2$ Stunden | |
| sches, silberglänzendes Amalgam | $1^1/_2$ Stunden | 4 Stunden | |
| p e | | | |
| **last. Amalgam, silberglänzend** | **2 Stunden** | **3 Stunden** | |
| sches, silberglänzendes Amalgam | 4 Stunden | 7 Stunden | Kantenfestigkeit wenig geringer als bei voriger Probe. |
| ges, wenig plastisches Amalgam, schwer zu verarbeiten | $^3/_4$ Stunden | 3 Stunden | Kantenfestigkeit lässt zu wünschen übrig. |
| erig-plastisches Amalgam, silberglänzend | Wird erst nach mehreren Wochen stich-, aber nicht kantenfest | | |
| p e | | | |
| röcklig-plastisches Amalgam | 1 Stunde | $1^1/_2$ Stunden | Kantenfestigkeit geringer als bei Probe IIa. |
| ges, wenig plastisches Amalgam, schwer zu verarbeiten | erst nach etwa 2 Wochen | wird nur unvollkommen kantenfest | D. Amalg. trieb e. Teil sein. Quecksilbergeh. nach etwa 3—4 Wochen in Form feiner Perlen wieder aus. |
| ges, wenig plastisches Amalgam, schwer zu verarbeiten | wird noch wesentlich langsamer fest als vorige Probe | | Die Austreibung von Quecksilber ist eine reichlichere als bei voriger Probe. |
| plastisches, grausilberglänzendes Amalgam | 1 Stunde | wird nicht vollk. kantenfest | Kantenfestigkeit geringer als bei Probe IId. |
| plast., silberglänzendes Amalgam | 3 Stunden | 10 Stunden | |
| p e | | | |
| plastisches Amalgam, silberglänzend | $2^1/_2$ Stunden | $3^1/_2$ Stunden | Kantenfestigkeit geringer als bei Probe IIa. |
| tisches, ein wenig feinkörniges Amalgam, silberglänzend | $1^1/_2$ Stunden | 2 Stunden | Kantenfestigkeit geringer als bei vorhergehender Probe. |
| rniges, wenig plastisches Amalgam, grausilberglänzend | $^1/_2$ Stunde | 1 Stunde mangelhaft | Kantenfestigkeit mangelhaft. |
| p e | | | |
| sches, silberglänzendes Amalgam | $1^1/_2$ Stunden | 5 Stunden | Kantenfestigkeit geringer als bei Probe IIa. |
| inkörnig-plastisches Amalgam | 3 Stunden | 16—18 Stunden | Kantenfestigkeit wesentlich geringer als bei voriger Probe. |
| rniges, wenig plastisches Amalgam | 9 Stunden | unvollk. nach mehreren Tagen | Kantenfestigkeit sehr mangelhaft. |
| p e | | | |
| sches, silberglänzendes Amalgam | $^1/_2$ Stunde | $1^1/_4$ Stunden | Sehr kantenfest. |
| nkörn., plast. Amalgam, grausilbergl. | 1 Stunde | $1^1/_2$ Stunden | Nach 48 Stunden eisenfest. |
| sches, silberglänzendes Amalgam | $1^1/_2$ Stunden | $4^1/_2$ Stunden | Sehr kantenfest. |
| sches, silberglänzendes Amalgam | $^1/_2$ Stunde | $3^1/_2$ Stunden | Wesentl. kantenf. als Probe IIIa. |

kommen. Da nun aber die einzelnen Metalle eine grössere oder geringere Verwandtschaft zum Hg besitzen, können sie in einer Mischung nicht gleichzeitig amalgamiert werden. Während also das eine Metall bereits amalgamiert ist, ist das andere erst vom Hg benetzt und deshalb noch körnig (siehe Tab. B Zinn, Zink).

Dann haben diese Amalgame aber auch eine ganz verschiedene Erhärtungszeit. Während ein Metall in seiner Verbindung mit Hg schon erhärtet ist, ist das andere noch plastisch (siehe Zinn-Zink und Zinn-Kadmium Tab. B). In beiden Fällen erhält man eine plastische Grundsubstanz mit feinen körnigen Einlagerungen, so dass sich die Masse anfühlt wie eine Mischung von Kaliseife und Sand.

Ähnliche Verhältnisse, wie die soeben geschilderten, scheinen auch bei den Amalgamen von Folienmischungen vorzuliegen. Dagegen scheinen in den zusammengesetzten Amalgamen durch die Legierung der verschiedenen Metalle die Gegensätze in der Verwandtschaft der einzelnen Metalle zum Quecksilber und in der Erhärtungszeit der Amalgame gemildert bezw. ausgeglichen, und wir erhalten so die zusammengesetzten Amalgame mit ganz anderen physikalischen Eigenschaften." *(Sch.)*

**Die zusammengesetzten Zahnamalgame,** welche zum Füllen der Zähne Verwendung finden, bestehen im wesentlichen alle aus einer Legierung von gleichen Teilen Silber und Zinn, der man zur Erreichung bestimmter Zwecke noch einige Prozente Gold, Platin, Kupfer oder Zink zusetzt.[1]) Diese Legierungen werden mit der Feile oder einem Metallhobel in feine Spänchen zerlegt, von Stahlteilchen der Feile mit dem Magneten gereinigt und kurz vor dem Gebrauche mit einer bestimmten Menge (gewöhnlich 60—100 Gewichtsteilen) Hg zu einer mässig plastischen Metallpasta verrieben, die, in die präparierte Höhle des Zahnes hineingestopft, erhärtet.

Diese Erhärtung der Amalgampasta zu einer festen Zahnfüllung, welche den Druck beim Kauen aushält, erfolgt, sobald jeder Überschuss von Hg möglichst entfernt worden ist, bei den zusammengesetzten Amalgamen gewöhnlich innerhalb 1—3 Stunden und zwar sowohl an der Luft wie auch unter Wasser.

[1]) Die gefeilten Legierungen, welche wir — mit Hg vermengt — zusammengesetzte Amalgame nennen, werden, selbst wenn dieselben nur Bruchteile eines Gramms von Gold oder Platin enthalten, als Gold- bezw. Platin-Gold-Amalgame bezeichnet. Das ist nicht richtig. Nur die einfachen Metalle in ihren Verbindungen mit Quecksilber können so genannt werden, nicht unsere zusammengesetzten Legierungen, die in Wirklichkeit Silber-Zinnamalgame mit Zusätzen von Gold, Platin, Kupfer etc. sind. Da sich diese unrichtige Benennung jedoch bereits Bürgerrecht erworben hat, so müssen auch wir — um weitschweifige Neuerungen im Texte zu vermeiden, — diese Bezeichnungen beibehalten.

Bei Erhärtung dieser Zahnamalgame werden die Feilspäne von dem Hg durchsetzt und vollständig aufgelöst, vorausgesetzt, dass die Legierung nicht grössere Mengen von Platin, Kupfer oder Nickel enthält, die vom Quecksilber nicht gelöst, sondern nur benetzt in Form feiner Spänchen in der Pasta suspendiert bleiben.

Dass die festen Amalgame keine amorphen Körper, sondern krystallinischer Struktur sind, ist bekannt. Das Knirschen, welches wir bei einigen Amalgamen wahrnehmen, wenn wir die noch nicht erhärtete Amalgampasta einige Zeit nach dem Verreiben der Feilung mit Hg zwischen den Fingern drücken, wird wahrscheinlich durch die Verschiebung der Krystalle des Amalgams bedingt, das, sobald kein überschüssiges Hg vorhanden ist, infolge einer darin vorgehenden körnigen Krystallisation erhärtet *(BERZELIUS)*. Ein Beispiel für die ungestörte krystallinische Struktur der Amalgame liefert das künstlich dargestellte Silberamalgam, dessen schöne Krystalldendriten als Dianenbaum bekannt sind.

Bei unseren Amalgamen, die wir so fest als möglich zusammenpressen, kann eine regelrechte Aneinanderlagerung der Krystalle nicht erfolgen; es dürfte hier stets die gestörte Krystallisation vorherrschen.

Die Bruchfläche eines erhärteten Amalgams zeigt unter der Lupe ein gleichmässiges körniges Gefüge. Untersucht man Zahnschliffe mit Amalgam bei auffallendem Lichte mikroskopisch, so zeigt die Füllung einen krystallinischen Bau, in welchem von der früheren Form der Feilspäne nichts mehr zu erkennen ist.

Aus allen unseren zusammengesetzten Amalgamen, so fest und solide sie auch erscheinen, lässt sich aber ein grosser Teil des Hg durch höhere Hitzegrade wieder verflüchtigen. Bei einigen genügt schon ein längerer Aufenthalt in kochendem Wasser, um sie vorübergehend zu erweichen. Fig. 20 zeigt einen Glasring, der mit einem Amalgam von 18 Teilen Silber, 79 Teilen Zinn und 3 Teilen Zink gefüllt und erst mehrere Wochen später der Einwirkung von kochendem Wasser ausgesetzt wurde. Diese Füllung ist hierdurch so bedeutend aufgebläht, dass sie den Glasring beiderseits kuppelförmig überragt.

Fig. 20.

Bei den zusammengesetzten Amalgamen erfolgt die Verbindung des Hg mit den Feilspänen auch ohne vorherige Erhitzung derselben in wenigen Minuten; werden die Feilspäne aber stark erwärmt, so tritt die Amalgamation, bei einigen auch die Erhärtung, schneller ein.

Diese Erstarrung geht nun bei den meisten der zusammengesetzten Amalgame mit einer, allerdings erst nach Jahresfrist nachweisbaren Formveränderung einher, so dass das erhärtete Amalgam, trotzdem sich bestimmte Legierungen während und kurze Zeit nach dem Erstarren sogar etwas ausdehnen, schliesslich doch mehr oder weniger specifisch schwerer wird (sich verdichtet), als es frisch amalgamiert war.

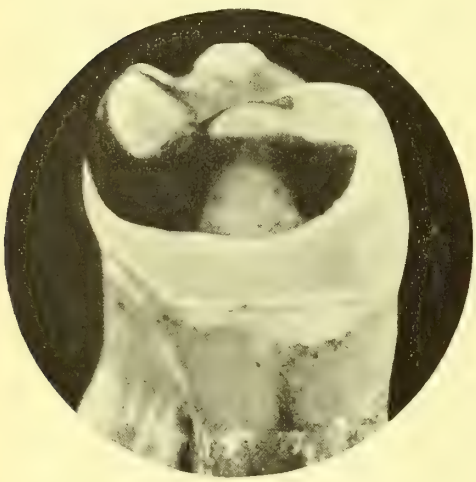

Fig. 21.

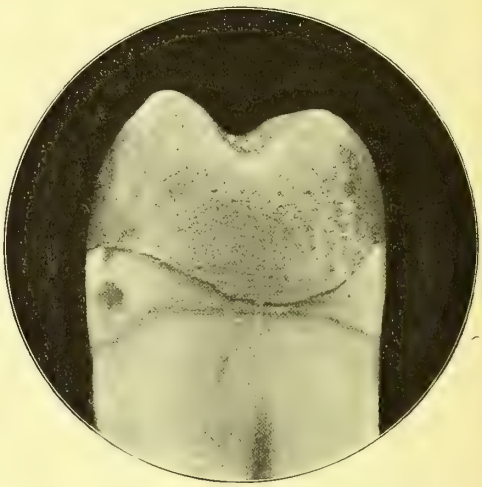

Fig. 22.

Zwei Zähne mit drei Jahre alten Phantomfüllungen. (3 Mal vergrössert.)

Fig. 21. Photographie eines oberen Mahlzahnes, dessen Krone zur Hälfte aus kohäsivem Golde aufgebaut worden ist. Die Füllung liegt den Schmelzrändern dauernd gut an.

Fig. 22. Photographie eines oberen Praemolaren mit einer aus erprobtem Goldamalgam hergestellten Amalgamkrone. Dieselbe zeigte nur einige Monate guten Randschluss. Allmählich zog sich das Amalgam vom Schmelzrande zurück und steht jetzt sichtbar von demselben ab.

Diese Formveränderung einerseits und das Bestreben, eine gewölbte Oberfläche anzunehmen andererseits, beeinflussen den Erfolg der Amalgamfüllungen aber in hohem Grade.

Wenn wir einen Zahn kunstgerecht mit Goldfolie ausfüllen, so behält das Gold in der Zahnhöhle genau diejenige Lage, die wir demselben mit unseren Stopfinstrumenten, Hammer und Polierschläger, gegeben haben; es ist rein mechanisch zu einem festen, den Zahnwänden überall unverändert gut anliegenden Metallstück geformt.

Anders bei unseren Amalgamfüllungen. Hier übernehmen Naturkräfte (Krystallisation, chemische Verbindungen) den wichtigsten Teil der Arbeit, den Erhärtungsprozess. Von den Molekülverlagerungen aber, welche damit einhergehen und von uns nur wenig oder gar nicht beeinflusst werden können, wird der ganze Erfolg unserer Operation abhängig sein, nämlich:

**„Der unverändert gute Schluss an die Wandungen der gefüllten Zahnhöhle".**



# III. Kapitel.

## Die Formveränderungen der erhärteten Amalgame.

An ein Amalgam, das wir zum Füllen kariöser Zähne benutzen, müssen wir, wie an jedes Füllungsmaterial, in erster Linie die Forderung stellen, dass es nach dem Erhärten gute Nachbarschaft mit den Höhlenwänden hält, d. h. sich weder nachträglich kontrahiert noch stark ausdehnt; auch darf es nicht vom Speichel allmählich ausgewaschen oder durch das Kauen wesentlich abgenutzt werden.

Ob ein Amalgam nach dem Schleifen und Polieren noch kürzere oder längere Zeit seinen silbergrauen Glanz behält, ist gewiss nicht gleichgültig. Allein eine eventuelle Veränderung der Oberfläche in diesem Sinne ist für den Gebrauch oder Nichtgebrauch einer solchen Metalllegierung weniger massgebend, weil sich unter bestimmten Verhältnissen in der Mundhöhle auf jeder Amalgamfüllung eine schwarze Schicht von Schwefelmetallen bildet.[1])

Auch der Verfärbung der Zahnsubstanzen durch Amalgam können wir gegenüber den zuerst gestellten Bedingungen keine so grosse Bedeutung mehr beilegen, da die verbesserte Technik uns heute in den Stand setzt, diese unschöne Beigabe fast ganz zu verhüten.

Wir werden also ein Amalgam, das nach dem Erhärten wenig oder gar nicht schrumpft und auch sonst fest genug ist, um wechselnden mechanischen, chemischen oder elektrolytischen Einflüssen der Mundhöhle zu widerstehen, unbedingt allen anderen — mögen sie sonst noch so grosse Vorzüge haben — vorziehen müssen, *da nur eine die Zahnhöhle vollkommen* ***wasserdicht*** *abschliessende Füllung ihren Zweck wirklich erfüllt.*

Leider genügen die wenigsten bisher verwendeten Amalgame dieser Anforderung, und immer noch müssen wir mit der Thatsache rechnen, dass bei 90 % aller Amalgamfüllungen kein exakter Anschluss an die Schmelzränder gefunden wird. Jedenfalls gehört eine

[1]) Vergl. das Kapitel: Veränderungen der Amalgam-Oberflächen in der Mundhöhle.

mehrere Jahre alte und tadellos schliessende Amalgamfüllung zu den Seltenheiten. Der in Fig. 23 um das Fünffache photographisch vergrösserte untere Mahlzahn, der wegen Karies am Zahnhalse entfernt werden musste, zeigt eine alte Goldamalgamfüllung auf der Kaufläche. Bei *a* sieht man deutlich, dass das in die Kaufurchen gestrichene Amalgam ausgebrochen ist, erstere ist bei *b* sekundär erkrankt, bei *b'*, *c*, *d* hat sich die Füllung von dem Schmelz abgehoben und zeigt ebenfalls verletzte Ränder. Dies ist ein Bild, wie es der Zahnarzt täglich zu sehen bekommt.

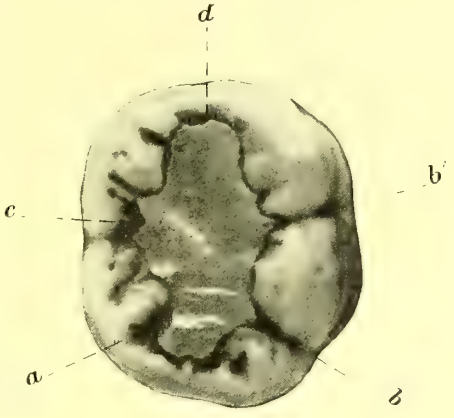

Fig. 23.

Der hohe Prozentsatz schlecht schliessender Amalgamfüllungen, der jahraus jahrein von solchen Praktikern beobachtet wird, welche den Amalgamfüllungen dieselbe Sorgfalt wie den Goldfüllungen zuwenden, ist keineswegs erfreulich, und wenn trotzdem denkende Zahnärzte nicht müde werden, nach den Ursachen dieser unliebsamen Erscheinung zu forschen, *so geschieht dies im Hinblick auf solche Resultate wie das in Fig. 24 dargestellte, wo wir selbst nach Jahren noch* ***tadellosen Randschluss*** *der Amalgamfüllungen finden.*

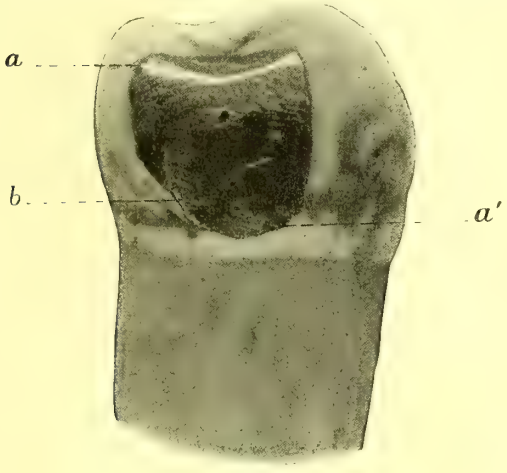

Fig. 24.

Dieser wegen Alveolarpyorrhoe extrahierte Praemolar wurde 3 Jahre[1]) vorher bei intakter Pulpahöhle mit sogenanntem Goldamalgam gefüllt und die Füllung nach einigen Tagen geschliffen.

[1]) Die photographische Aufnahme des Zahnes erfolgte 1 Jahr nach der Extraktion; die Füllung war also schon 4 Jahre alt; auch noch 1 Jahr später bestätigt die genaueste Prüfung mit der Lupe denselben guten Randschluss.

Mit Ausnahme der Punkte *a* und *b*, an denen minimale Stückchen des Amalgams abgebröckelt sind, ist der Schluss dieser Amalgamfüllung ein so vorzüglicher, wie wir ihn mit keiner Goldfüllung besser erhalten können. In diesem Zahne haben wir aber den **unanfechtbaren** Beweis, dass sich unter bestimmten, bis jetzt noch nicht sicher erkannten Umständen auch tadellos schliessende Amalgamfüllungen herstellen lassen.

Es ist daher sicher eine lohnende Aufgabe, zu erforschen, warum bis jetzt nur in einzelnen Fällen so gute, in der weitaus grössten Mehrzahl jedoch nur unbefriedigende Resultate erzielt wurden.

Auf **Tafel I** zeigt die Fig. 1 den schon im Text Fig. 24 als Autotypie gebrachten Zahn. Die Fig. 2 dieser Lichtdrucktafel ist das Photogramm eines Eckzahnes, dessen Goldamalgamfüllungen bei *a* wahrscheinlich infolge Randbruches, bei *b* und *c* dagegen infolge Schrumpfung des Amalgams mangelhaften Schluss zeigt. Die Fig. 3 derselben Tafel ist das Bild einer mit Goldamalgam gefüllten und durchschnittenen Zahnkrone. Die Amalgamfüllung hat sich an den Stellen *a*, *b*, *c* von der Höhlenwand stark abgezogen. Die Fig. 4 und 5 sind Photogramme eines Zahnes. Die Fig. 4 zeigt die Füllung und ihre Umgebung gleich nach der Extraktion des Zahnes. Die Füllung scheint infolge der Schrumpfung und der ausgebrochenen Ränder aus der Höhle herausgehoben. Die Aufnahme zu Fig. 5, die nach dem Abschleifen der Füllung und des Höhlenrandes gemacht wurde, zeigt deutlich, dass auch diese Amalgamfüllung stark geschrumpft ist. Ich bemerke, dass auch die Zähne der Figuren 2, 3, 4 und 5 nach dem Füllen noch wenigstens 5 Jahre im Munde gewesen sind.

Nach meinen Untersuchungen wird dieser mangelhafte Anschluss der sogenannten Gold- und Silberamalgame, sofern sie zweckmässig zusammengesetzt sind, bedingt:

1. durch molekulare Veränderung während und noch lange Zeit nach dem Erhärten,
2. durch mangelhafte Mischung der Metallfeilungen mit Quecksilber und mangelhaftes Kondensieren der Amalgame,
3. durch fehlerhafte Präparation der Zahnhöhlen und
4. durch ungenügendes Finieren der Amalgamfüllungen.

### 1. Molekulare Veränderungen der Amalgame.

Der Prozess der Amalgamierung ist auch bis heute noch nicht klar erkannt; so ist es z. B. noch eine offene Frage, ob man die

# Extrahierte Zähne mit jahrelang getragenen Amalgamfüllungen.

(3 mal vergrössert; s. Seite 44.)

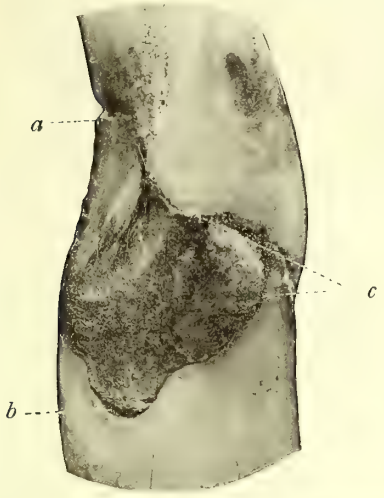


Fig. 2.

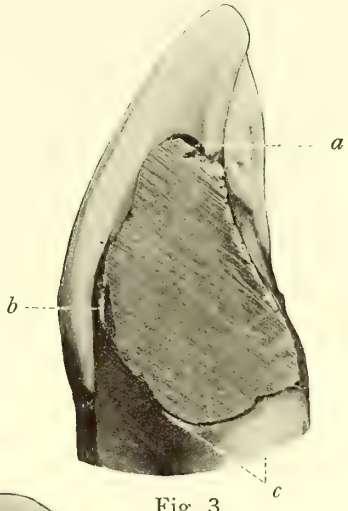


Fig. 3.

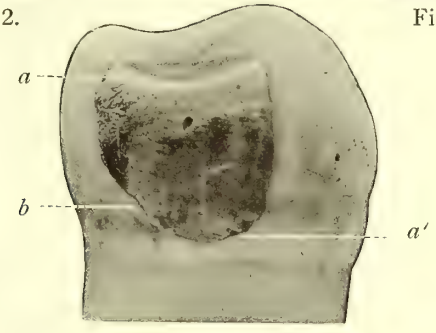


Fig. 1.

Fig. 4.

Praemolar mit alter, nicht geschliffener Amalgamfüllung.

Fig. 5.

Derselbe Zahn mit geschliffener, abstehender Amalgamfüllung.

Photographiert von C. Zeiss, Jena. Lichtdruck von Albert Frisch, Berlin W.

Amalgamation der verschiedenen Metalle, die bei einigen unter bedeutender Wärmeentwickelung,[1]) bei anderen unter Herabsetzung der Temperatur[2]) vor sich geht, als chemischen Prozess oder als physikalische Lösung betrachten soll.

Wir haben auch noch keine Erklärung für die Erscheinung, dass sich die Verbindung von Hg mit Silber beim Erstarren ausdehnt, während ein gewisser Zusatz von Zinn oder Gold diese Eigenschaft der Legierung nicht allein aufhebt, sondern das Amalgam auch specifisch schwerer macht. (s. u. Sprengversuche.)

Wir wissen ferner noch nicht, wie es zugeht, dass ein zusammengesetztes Gold-, Silber- und Zinn-Amalgam, welches mit Hg vermengt und festgestopft 1—2 Stunden braucht, um politurfest zu werden, fast sofort erstarrt, wenn wir es mit der gleichen Menge desselben Amalgams verreiben, das bereits erhärtet war, durch Erwärmen und Verreiben aber wieder pulverisiert worden ist (s. u. *Tomes*'sche und *Robiscek*'sche Methode).

Es sind dies Fragen, die naturgemäss den Praktiker in hohem Grade interessieren, und deren Beantwortung wiederholt, auch von Zahnärzten, versucht worden ist. Der erste, der sich eingehender mit dieser Frage beschäftigte, war *Ch. S. Tomes*[3]) in London. Er wies durch seine Experimente nach, dass fast alle zusammengesetzten Amalgame, die wir zum Füllen der Zähne benutzen, eine Volumveränderung, eine Schrumpfung erleiden und infolgedessen mehr oder weniger von den Höhlenrändern abweichen.

Die von *Tomes* nach dieser Richtung hin angestellten Versuche bestanden darin, dass er durchlochte Elfenbeinscheiben von verschiedener Stärke, deren Löcher ungefähr dem Durchmesser grosser Cavitäten entsprachen, mit Amalgam füllte. Diese Scheiben wurden vorher auf andere, nicht durchbohrte Elfenbeinplatten aufgeschraubt. Der dadurch geschaffene Boden, dessen Fläche mit der Höhlenwand einen rechten Winkel bildete, wurde nach dem Füllen der cylindrischen Bohrlöcher wieder abgenommen, und der Randschluss der Füllung

[1]) Nach unseren Untersuchungen entsteht bei der Vereinigung von Kadmium und Quecksilber, ebenso bei dem Amalgamieren gefällten Silberpulvers, eine Temperaturerhöhung bis über 50° C. Wird Antimon einer Gold-Silber-Zinnlegierung bis zu 5 % zugesetzt, so amalgamiert dieselbe unter 85° Temperatursteigerung *(Black)*. Die Verbindung von Palladium mit Hg erhitzt sich ebenfalls *(Elliot)*.

[2]) *Döbereiner* und *Phipson* haben gefunden, dass beim Zusammenbringen von 207 gr Blei, 118 gr Zinn, 284 gr Wismuth und 1617 gr Quecksilber eine Temperaturerniedrigung stattfindet und zwar von + 17° auf — 10° C. (L. c. aus *Muspratt's* technischer Chemie.)

[3]) Der Zahnarzt 1869.

konnte so an beiden Oberflächen kontrolliert werden. Die Seitenwände dieser Cavitäten wurden mit feinen Rissen versehen, um festzustellen, ob die Amalgame in solche kleine Vertiefungen leicht hineingepresst werden können.

Bei der mikroskopischen Untersuchung von Schliffen, welche verschiedenen Höhen des Elfenbeinblockes entnommen waren, wurde nachgewiesen, dass diese Risse keineswegs, wie man annehmen sollte, von dem plastischen Füllungsmaterial ausgefüllt waren, dann aber auch, dass keins der zur Zeit von *TOMES* untersuchten, zusammengesetzten Amalgame mit den Rändern der Höhle in Kontakt geblieben war.

Die Frage: Kontrahieren sich unsere Amalgamfüllungen?,[1]) versuchte ich bereits im Jahre 1871 durch die Experimente zu beantworten, deren Resultate zuerst auf der Versammlung des Centralvereins Deutscher Zahnärzte in Wien bekannt gegeben wurden. Bei diesen Untersuchungen benutzte ich Elfenbeinscheiben von nachstehender Form (Fig. 25). Die Bohrlöcher machte ich deswegen so weit, um zunächst an grossen Flächen die Formveränderungen der Amalgamfüllungen zu beobachten, welche naturgemäss hier viel deutlicher in Erscheinung treten mussten, als an den von *TOMES* gefüllten Bohrlöchern mit kleinem Durchmesser. Deshalb liess ich Elfenbeinscheiben mit Löchern herstellen, deren Tiefe ungefähr derjenigen unserer Cavitäten in den Zähnen gleich kam, deren Querdurchmesser aber den der grössten Defekte weit übertraf. Nach *CH. S. TOMES* und mir haben sich noch andere Zahnärzte, *KIRBY*, *FLETCHER* u. a., auch *St. GEORG ELLIOT*[2]) in London bemüht, die Formveränderungen der Zahn-Amalgame durch Feststellung ihres specifischen Gewichtes zu beweisen, und zwar gleich nach dem Amalgamieren der Feilung und in den darauf folgenden 7 Tagen. Der letztere gebrauchte hierzu eine empfindliche Wage, die noch $^1/_{10}$ mg Differenz anzeigt.[3]) Durch diese Untersuchungen wurde konstatiert, dass sich die meisten Amalgame während der ersten Tage nach dem Erhärten zusammenziehen, verdichten, und dass der Grad

Fig. 25.

[1]) Deutsche Vierteljahrsschrift für Zahnheilkunde 1872.

[2]) Korrespondenz-Blatt für Zahnärzte 1885.

[3]) Ein sehr empfindliches Instrument zur Bestimmung der Volumenschwankungen der Amalgame demonstrierte *F. SCHNEIDER*-Erlangen zuerst auf der Versammlung des Centralvereins Deutscher Zahnärzte in Halle 1895. Es steht zu erwarten, dass durch die Arbeiten *SCHNEIDER'S* unsere Ansichten über die Formveränderungen der Amalgame wesentlich geklärt werden.

dieser Schrumpfung bei einigen zweifellos durch Quecksilbermangel verstärkt wird. Andere Legierungen dagegen dehnten sich mit wenig Hg verrieben aus. Sehr eingehend wurde von *ELLIOT* das *SULLIVAN*'sche Kupferamalgam in trockener, mittlerer und feuchter Mischung geprüft, und es zeigte sich hierbei, dass auch dieses Amalgam nicht ganz frei von Schrumpfung ist.

Da sich diese von *ELLIOT* ausgeführten vergleichenden Wägungen nur auf einen Zeitraum von einigen Wochen erstrecken, so können wir auch aus diesen Experimenten *ELLIOT'S* noch keine sicheren Schlüsse auf die späteren Formveränderungen unserer Amalgame im Munde ziehen, weil einzelne Amalgame, wie ich bereits in Wien nachweisen konnte, noch nach einem Jahre und darüber hinaus ihre Gestalt verändern.

Es ist sicher von Wichtigkeit für uns, zu wissen, ob ein Amalgam seine specifische Dichtigkeit bewahrt oder nicht. Allein es wäre unrichtig zu behaupten, dass dasjenige Amalgam, welches 7—30 Tage nach dem Erhärten in dieser Hinsicht die geringsten Veränderungen zeigt, nun auch auf die Dauer, d. h. auf Jahre hinaus einen ganz fehlerfreien Anschluss an die Wände der damit gefüllten Cavitäten verbürge.

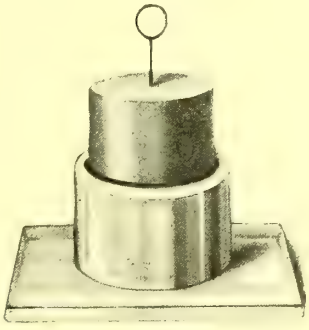

Fig. 26.

Die Bestimmung des specifischen Gewichtes der Amalgame habe auch ich im Anfange meiner Untersuchungen ausgeführt. Später habe ich jedoch deshalb davon Abstand genommen, weil diese Bestimmung sowohl gleich beim Erhärten des Amalgams, wie einige Zeit nachher keine sicheren Anhaltspunkte bietet. Es müsste denn jeder einzelne Block in einen bestimmten Glascylinder (Fig. 26) gleich sorgfältig oder absichtlich fehlerhaft gestopft und nach der Entfernung aus der Form jahrelang in bestimmten Zeiträumen auf sein specifisches Gewicht geprüft werden.

*Ich selbst legte daher bei meinen Untersuchungen mehr Wert darauf, die Formveränderung der erhärteten Amalgame nach* ***Monaten*** *und* ***Jahren*** *noch nachweisen zu können, und versuchte durch das Experiment den Weg zu finden, diesen Nachteil unserer Amalgame möglichst zu beseitigen.*

UNIVERSITY OF BRISTOL LIBRARY
MEDICAL

Zu diesen Untersuchungen liess ich, wie bereits erwähnt, in Elfenbeinblöcke[1]) von der Grösse der Fig. 27 Löcher von 15—20 mm Durchmesser und 2—3 mm Tiefe drehen, deren Wände mit der Oberfläche der planen Elfenbeinscheibe einen rechten Winkel mit durchaus unversehrter Kante bildeten. Hierauf legte ich besonders Gewicht, da die geringste Verletzung oder Abrundung der Kante die Elfenbeinscheibe für meine Untersuchungen wertlos gemacht haben würde.

In diese Cavitäten stopfte ich nun nach bestimmten Regeln die verschiedensten von uns in der Praxis gebrauchten Amalgame. Im ganzen wurden über 100 verschiedene Legierungen geprüft. Einige Tage nach dem Erhärten habe ich die Oberflächen der Amalgame zugefeilt und so lange mit einer scharfen Ziehklinge geschabt, bis der Rand der Füllung mit der gleichfalls angeschabten Elfenbeinplatte eine gleichmässig ebene Fläche bildete. Das so bearbeitete Präparat, in welches das Amalgam ungefähr gerade so wie in die Höhle eines Zahnes gestopft worden war, wurde gleich nach dem Glattschleifen genau untersucht. Der Randschluss des Amalgams war tadellos und liess, selbst mit der Lupe betrachtet, keinen Spalt erkennen. Einige Wochen später bildete sich aber zwischen Elfenbein und Amalgam zuerst ein bläulicher Ring, der sich, bei späterer Betrachtung mit der Lupe, als feiner Spalt erwies und nach 5—6 Monaten auch mit dem unbewaffneten Auge deutlich als solcher zu erkennen war.

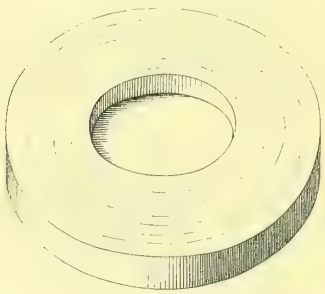

Fig. 27.

Die meisten Amalgamflächen zeigten also erst nach einem halben Jahre deutlich sichtbare Kontraktionserscheinungen, die nach Jahresfrist **noch stärker** hervortraten, so dass einige bis dahin in den Elfenbeinscheiben festsitzende Amalgampflöcke, trotz flacher Unterschnitte am Boden der Cavität, doch herausfielen. In anderen Versuchsscheiben fand ich nach 3—4 Jahren die Form der Amalgamplatten so stark verändert, dass der Abstand von den Rändern der Cavität gemessen werden konnte. Dabei machte ich die weitere interessante Beobachtung, dass die Amalgamplatte, deren Oberfläche nach dem Abschleifen genau in derselben Ebene

[1]) Alle diese Blöcke wurden aus alten, lange Jahre gebrauchten Billardkugeln hergestellt, die also vor der Bearbeitung trocken waren.

wie die Elfenbeinplatte lag, sich nach dieser Zeit nicht allein merklich zusammengezogen, sondern auch über den Rand der Elfenbeinplatte **erhoben** hatte.

An dieser Stelle bringe ich in Fig. 28 nur eine der 1896 photographisch aufgenommenen und autotypierten Elfenbeinscheiben



Fig. 28.

zur Anschauung. Die Figur zeigt die ganze Scheibe 2 Mal vergrössert und lässt den überragenden Rand des Amalgamblockes deutlich durch den sichelförmigen Schatten erkennen. Die Höhe dieses Randes wurde in Fig. 29 und 30 10 Mal vergrössert wieder-




Fig. 29.

gegeben; die weisse Fläche *E* ist ein Teil der Elfenbeinscheibe, darüber der Rand *R* des herausgetretenen Amalgams, dessen plane Fläche *A* dunkel erscheint. Diese Amalgamscheibe, welche aus einer Legierung von Gold, Silber und Zinn, aus sogenanntem Goldamalgam, besteht, wurde im Jahre 1871 angefertigt; nach einem Jahre konnte ich deutlich eine Kontraktion konstatieren. Zwei Jahre später hatte sich

der Rand schon wesentlich gehoben und steht seit ungefähr 15 Jahren ca. 0,3 mm über dem Elfenbein, mit dem das Amalgam seiner Zeit in gleiches Niveau gebracht worden war.

Ähnliche, gewiss auffallende Formveränderungen fand ich bei vielen von mir derzeit in gleicher Weise geprüften Amalgamen, und obgleich diese veränderten Amalgamflächen nochmals abgeschabt wurden, zeigten einige derselben doch nach Jahren noch weiter abstehende Ränder, welche zum Teil die Elfenbeinscheibe wieder überragten.

Gestützt auf diese hier mitgeteilten Beobachtungen an Elfenbeinscheiben, die sich mit den Veränderungen der Amalgamränder an



Fig. 30.

gefüllten Zähnen vollkommen decken, dürfen wir sagen, dass fast alle unsere sogenannten Gold- oder Silber-Amalgame trotz vollständiger Erhärtung nach Jahren noch Formveränderungen erleiden, welche darin zum Ausdruck kommen, dass sich die Amalgame von den Rändern der Höhlung zurückziehen und sich dabei zugleich aus den Cavitäten etwas herauswölben.

Diese Veränderungen waren, trotzdem das Ausfüllen der Elfenbeinhöhlen mit grösster Sorgfalt und möglichst gleichmässig durchgeführt worden war, bei den verschiedenen Amalgamen nicht gleich. Von den Silberamalgamen gaben diejenigen die besseren Resultate, deren Legierungen ungefähr aus 55 Teilen Silber und 45 Teilen Zinn bestanden. Ein geringer Zusatz von Gold zu dieser Legierung,

# Elfenbeinscheiben mit grossen Amalgamfüllungen.

(Photographiert 1895; s. Seite 51.)




Fig. 3. Segment der Fig. 1 (Scheibe V), 5 mal vergrössert; präpariert 1871.
Dieses früher viel gebrauchte Amalgam zeigt schlechten Randschluss.

Fig. 1.
Goldamalgam von Y; enthält 0,2 % Gold.




Fig. 2.
Goldamalgam von Z; enthält 10 % Gold.

Fig. 4. Segment der Fig. 2 (Scheibe XX), 5 mal vergrössert; präpariert 1871.
Die Amalgamscheibe hat sich stark contrahiert und zeigt abgewölbte Ränder.

Photographiert von C. Zeiss, Jena. Lichtdruck von Albert Frisch, Berlin W.

der die Erhärtung des Silber-Zinn-Amalgams beschleunigte, änderte augenscheinlich diese Verhältnisse nicht. Sobald jedoch der Goldgehalt über 5—10 % hinausging, trat bei diesen Metalllegierungen die Neigung zur Schrumpfung stärker hervor.

Wie nachteilig ein zu hoher Goldgehalt die Randdichtigkeit der Amalgame beeinflusst, zeigt u. a. die von *ADOLPH ZSIGMONDY* persönlich im Jahre 1872 mit seinem Amalgam gefüllte Elfenbeinscheibe Fig. 2 **Tafel II.** Dieses Amalgam enthält 10 % Gold und hat sich am stärksten von allen Amalgamen kontrahiert (s. auch Fig. 3 derselben Tafel).

Ganz ähnliche Beobachtungen habe ich auch mit anderen Legierungen gemacht, deren Goldgehalt nach meinen Erfahrungen zu hoch gegriffen war.

Ein Zusatz von Gold bis zu **4** % macht das Amalgam gegen mechanische und chemische Einflüsse zweifellos widerstandsfähiger, er bewirkt aber gleichzeitig auch eine molekulare Verdichtung der zusammengesetzten Amalgame, welche zum Teil durch die dem Silberamalgam innewohnende Expansionskraft ausgeglichen werden kann. Dieses Verhältnis des Goldes zum Silber ist aber kein konstantes; es wird durch geringe Schwankungen, noch mehr aber durch gleichzeitigen Zusatz von Platin, Kupfer, Nickel oder Zink ganz wesentlich verändert. (Vergl. den Anhang, Versuche zu Kapitel II.)

Bei den weiteren, von mir nach den verschiedensten Richtungen hin ausgeführten Versuchen zeigte sich nun, dass ein Zusatz von mehr oder weniger Platin oder Kupfer, oder von beiden zugleich, sowie grössere oder geringere Zusätze von Gold,[1]) ja sogar die Art und Weise des Zusammenschmelzens der Metalle den Charakter des Amalgams wesentlich verändern können, nicht allein hinsichtlich der später auftretenden Formveränderungen, sondern auch in Betreff der Zähigkeit. Einige Legierungen bildeten so spröde, randbrüchige, andere wieder zu weiche, randbröcklige Amalgame, dass sie schon aus diesem Grunde unbrauchbar waren.

Aus allen unseren Untersuchungen in Elfenbeinscheiben geht aber hervor, dass jede Legierung durch den Zusatz von Kupfer wandständiger wird, und dass dieses Metall nächst dem Quecksilber,

[1]) Um hierfür ein Beispiel anzuführen, erwähne ich folgenden Versuch: *LIPPOLD*-schem Kupferamalgam wurde $2^1/_2$ % Silberfolie beigemischt. Das Amalgamgemisch erhärtete in 8—10 Stunden und erwies sich als Füllungsmaterial brauchbar. In der Absicht, dieses Amalgam noch durch Goldzusatz zu verbessern, wurde eine zweite Mischung gemacht, der ich ausser $2^1/_2$ % Silberfolie **nur** $^1/_2$ % **Goldfolie** zusetzte. Diese Mischung blieb 4 Tage weich und wurde überhaupt nicht kantenfest.

Silber und Zinn den wichtigsten Bestandteil einer jeden Legierung bildet.

Je grösser der Prozentsatz von **Kupfer** in einer Metallegierung ist, um so weniger bewegt sich das erstarrte Amalgam in der damit gefüllten grossen Höhle, und um so zäher und kantenfester wird das zusammengesetzte Amalgam bei den diesbezüglichen Prüfungen gefunden werden.

Bei diesen Legierungen nimmt aber auch die Kantenfestigkeit — auf die wir den allergrössten Wert legen müssen — proportional mit dem Gehalt an Kupfer zu. Leider sind uns durch die geringe Affinität des Quecksilbers zum Kupfer Grenzen gezogen, das letztere in grösserem Prozentsatze den Legierungen hinzuzufügen (s. Tab. C).

Man hat daher an Stelle des Kupfers das Platin versucht, welches im Verhältnis 1 : 200 mit Silber legiert vom Quecksilber fast ganz gelöst wird. Nach *FLETCHER'S* Untersuchungen[1]) hebt es die Kontraktion einer aus Gold, Silber und Zinn zusammengesetzten Legierung ganz auf, während dieses Metall als Bestandteil eines Amalgams nach *F. BLACK* das Fliessen des Amalgams nicht verhindert.[2])

Ich selbst bin der Ansicht, dass ein gewisser Prozentsatz von Platin den Wert eines jeden kombinierten Amalgames erhöht; nicht deshalb, weil es vielleicht, wie das sicher viel wirksamere Kupfer, die sekundäre Schrumpfung goldhaltiger Amalgame auch etwas verhindert, sondern weil es wie das Gold die Amalgame gegen chemische Einwirkungen widerstandsfähiger und gleichzeitig randfester macht (s. die Tab. C und D).

Auch das Zink scheint die molekulare Verdichtung stark goldhaltiger Legierungen zu beschränken. Es hat jedoch den Nachteil, dass die Randfestigkeit verringert wird und die auf den Höhlenrändern liegenden Amalgampartikelchen zinkhaltiger Legierungen leicht abbrechen. Ein spröder Rand ist aber meines Erachtens ein viel grösserer Fehler als ein geringes, gleichmässiges Abwölben der Amalgamfüllungen von den Schmelzrändern.[3])

[1]) Korrespondenzblatt für Zahnärzte 1873, Seite 34.

[2]) Siehe Anhang zu diesem Kapitel (Pressversuche).

[3]) Um festzustellen, welchen Druck eine als dünne Schicht übergebaute Partie einer Amalgamfüllung verträgt, ohne zertrümmert zu werden, wurden die gebräuchlichen Legierungen von Gold, Silber und Zinn — Gold, Silber, Zinn, Platin und Kupfer — Silber und Zinn — sowie reines Kupferamalgam und solches mit Zinnzusatz in durchlochte Glasplatten gefüllt und grössere Partien des Randes der Löcher noch mit Amalgam bedeckt (vergl. Fig. 12, Kapitel II). Bei der 8 Tage darauf ausgeführten Prüfung auf

# Extrahierte Zähne mit jahrelang getragenen Füllungen.

(3 mal vergrössert; s. Seite 53 und 54.)

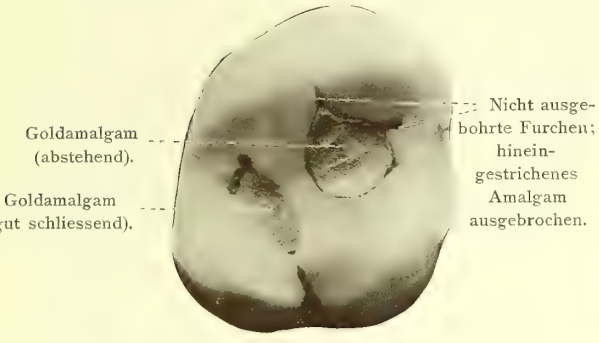


Fig. 1. Oberer Mahlzahn.




Fig. 2. Oberer Mahlzahn.

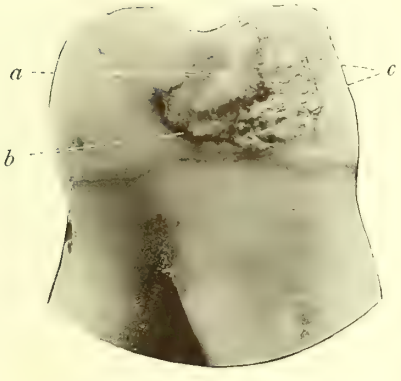


Fig. 3. Oberer Mahlzahn.

*a)* Goldamalgam; *b)* hochgewölbter Rand desselben; *c)* Goldfüllung.

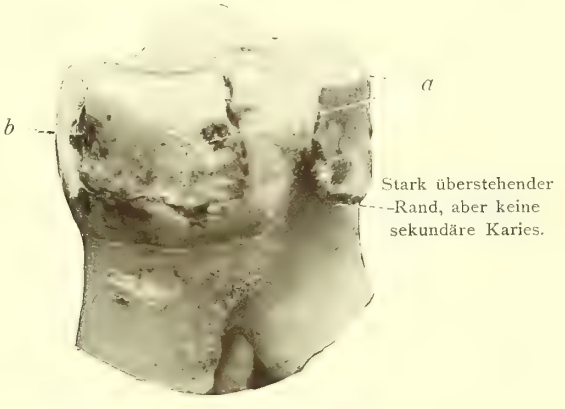


Fig. 4. Oberer Mahlzahn.

*a)* Goldamalgam mit abstehenden und ausgebrochenen Rändern *(b)*.

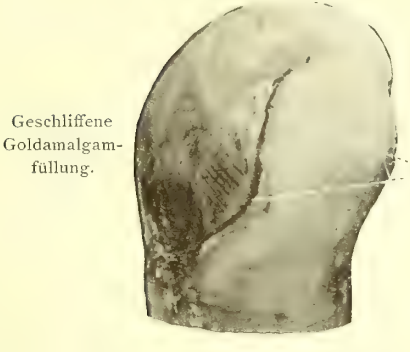


Fig. 5. Unterer Praemolar.




Fig. 6. Oberer Praemolar.

Photographiert von C. Zeiss, Jena. Lichtdruck von Albert Frisch, Berlin W.

In dem reinen Kupferamalgam haben wir aber nicht allein das kantenfesteste, sondern auch dasjenige Amalgam gefunden, welches — gleichmässige Verteilung des Quecksilbers vorausgesetzt — nach der Erhärtung die allergeringsten Formveränderungen erleidet. Bei den mit reinem Kupferamalgam gefüllten Elfenbeinscheiben blieben die Kontraktion und die fast an allen zusammengesetzten Amalgamen beobachteten Formveränderungen ganz aus. Dieses Resultat wird durch die Beobachtung an den mit diesem Material gefüllten Zähnen bestätigt: wir wissen, dass Kupferamalgamfüllungen sich nicht kontrahieren, wohl aber im Laufe der Zeit sich abnützen. Dahingegen ist es eine bekannte Thatsache, dass die sogenannten Goldamalgame der Abnützung zwar widerstehen, jedoch mit sehr wenigen Ausnahmen die Tendenz zeigen, sich von den Rändern der Cavität abzulösen.

Auf **Tafel III** sind 6 mit Amalgam gefüllte Zähne, die alle länger als 5 Jahre mit ihren Füllungen noch im Munde getragen worden sind, abgebildet.

Fig. 1. Kaufläche eines Mahlzahnes mit zwei Goldamalgamfüllungen. Die Ränder der grösseren Füllung sind abgebröckelt und abstehend, die der kleineren sicher deshalb besser schliessend, weil die Höhle nicht napf-, sondern kastenförmig ausgebohrt worden war. Der Zahn Fig. 2 hat eine tiefschwarze, zum Teil ausgekaute, aber gut schliessende Kupferamalgamfüllung und eine kupfer- und platinhaltige Goldamalgamfüllung, deren Ränder leicht abgehoben, jedoch nur wenig zertrümmert sind.

Fig. 3. Goldamalgam an der Kaufläche schliessend, am Zahnhalse abstehend, rechts eine Goldfüllung; die Berührungsstelle beider Füllungen ist deutlich sichtbar.

Fig. 4. Mahlzahn mit 3 Amalgamfüllungen; eine auf der Kaufläche, rechts eine grosse Seitenfüllung, die, trotzdem dieselbe am Zahnhalse stark übergebaut ist, das Auftreten sekundärer Karies ver-

---

Randfestigkeit zeigte sich, dass überstehende Ränder von reinem Kupferamalgam am zähesten, diejenigen von Kupferamalgam und Zinn am bröckligsten sind.

Nach dem reinen Kupferamalgam fanden wir die dünnen Ränder einer Gold-Silber-Zinnlegierung mit 10 % Kupfer am festesten. Als weniger fest folgten in absteigender Reihe die Legierungen von Platin, Gold, Silber und Zinn, dann solche aus Gold, Silber und Zinn, hierauf solche mit Zink-, Nickel- und Kadmium-Zusatz.

Die Kantenfestigkeit unserer zusammengesetzten Amalgame wird schon durch Beilegieren von 3 % Zink oder Kadmium ganz wesentlich verringert, sie nimmt dagegen, wie schon erwähnt, mit dem Gehalt an Kupfer proportional zu. Durch zweckentsprechende Zusätze von Nickel wird die Wandständigkeit der kombinierten Amalgame verbessert, gleichzeitig auch — wie die Beobachtungen in der Praxis zeigen — ihre Affinität zum Schwefelwasserstoff herabgesetzt.

hindert hat. Die dritte Füllung dieses Zahnes hat teils abgebröckelte, teils kontrahierte Ränder.

Fig. 5. Stark zugeschliffene und gefüllte Krone eines unteren Praemolaren. Die Goldamalgamfüllung hat sich ganz aussergewöhnlich stark von dem Schmelzrande zurückgezogen.

Beachtenswert sind der Schluss und die Oberfläche der Füllung in dem Zahne zu Fig. 6. Man muss das Präparat schon scharf betrachten, um links den geringen Abstand des Randes zu entdecken, während der übrige Teil der Füllungen sehr guten Schluss zeigt. Dagegen erkennt man auch an der Photographie, dass die Oberfläche der Füllung feinkörnig und etwas aufgetrieben (expandiert) ist. Die Füllung ist aus einem Goldamalgam hergestellt, dem staubfeine Legierung von gefeiltem Silber und Neusilber zugesetzt worden war. Trotzdem der Hals dieses Zahnes sekundär erkrankt ist, zeigt sich an dem in die kariöse Höhle hineinragenden Rande dieser Füllung keine Spur einer Auflösung desselben.

Neben dieser Füllung hat nur die Kupferamalgamfüllung der Fig. 2 einen tadellosen Randschluss.

Es lag daher nahe zu prüfen, ob durch einen grösseren Zusatz von Kupfer zu unseren sogenannten Goldamalgamen die Schrumpfung derselben verringert werde. Ich versuchte zunächst eine Gold-Silber-Zinn-Legierung (mit 10 % Goldgehalt), die sich nach meinen bisherigen Beobachtungen stark kontrahierte, durch einen Zusatz von 15—25 % Kupferamalgam randdichter zu machen. Hierdurch erhielt ich ein dem reinen Kupferamalgam ähnliches, aber weit weniger kantenfestes gemischtes Amalgam, das sich aber selbst nach vielen Jahren nur sehr wenig von den Rändern entfernt hat.

Die **Tafel IV** in der Mitte zeigt links eine vor 25 Jahren mit reinem Kupferamalgam gefüllte Elfenbeinscheibe, rechts eine Scheibe, die mit einer Mischung von 75 Teilen Goldamalgam und 25 Teilen Kupferamalgam gefüllt worden ist. Ich habe in meiner Sammlung noch besser schliessende Scheiben von reinem Kupferamalgam.

Eine zweite Reihe von Versuchen machte ich mit einer Mischung von feingefeiltem Kupfer und sogenanntem Goldamalgam und erzielte auch hierdurch einen besseren Randschluss als mit dem Amalgam ohne Kupferzusatz (**Tafel V,** Fig. 1, 2 und 4).

Dann prüfte ich noch den von *A. SEIFFERT*-Potsdam gemachten Vorschlag,[1]) durch einen Zusatz von feingefeiltem Neusilber — also einer Legierung von Kupfer, Zink und Nickel — hellbleibende

[1]) Der Zahnarzt 1872, S. 44—46.

# Elfenbeinscheiben mit reinem und beigemischtem Kupferamalgam.

(Photographiert 1895; s. Seite 54.)

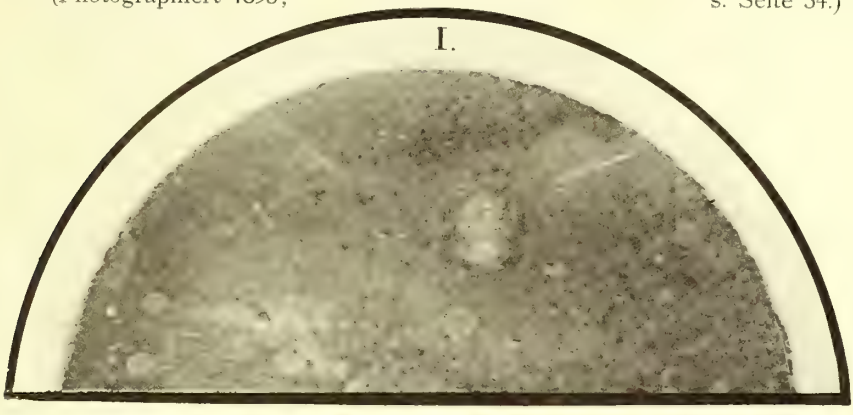


Fig. 3. Segment der Fig. 1 (Scheibe I), 5 mal vergrössert; präpariert 1871.
Randschluss gut; an einzelnen Stellen etwas abstehend.

Fig. 1. Natürliche Grösse.
Reines Kupferamalgam.




Fig. 2. Natürliche Grösse.
Goldamalgam mit 25 % Kupferamalgam.




Fig. 4. Segment der Fig. 2 (Scheibe II), 5 mal vergrössert; präpariert 1871.
Sehr guter Randschluss der nachgeschliffenen Füllung.

Photographiert von C. Zeiss, Jena. Lichtdruck von Albert Frisch, Berlin W.

und adhärente Amalgamfüllungen herzustellen, und setzte zu diesem Zweck dem von mir als nicht wandständig befundenen Goldamalgam (s. o.) eine bestimmte Portion (25,20 und 10 %) feingefeilten Neusilbers hinzu, das mit verdünnter Schwefelsäure benetzt worden war. Die mit dieser Mischung gefüllten Elfenbeinscheiben, von denen ich eine auf der Tafel V, Fig. 1 und 3, abgebildet habe, erhielten zwar eine so grobkörnige Oberfläche, dass die Verwendung dieses Gemenges im Munde ausgeschlossen ist, jedoch zeigen die damit gefüllten Versuchsscheiben und Zähne heute, nach 25 Jahren, noch einen so vorzüglichen Schluss an die Ränder des Elfenbeins (**Tafel V,** Fig. 3), wie keine der gleichzeitig gefüllten Amalgamscheiben ohne diesen oder einen ähnlichen Zusatz.

Zum Füllen der Zähne ist diese wie Kupferamalgam adhärente Mischung auch deshalb nicht brauchbar, weil schon eine Erwärmung der harten Amalgamfüllung auf 70 ° genügt, kleine Quecksilbertröpfchen auf der Oberfläche erscheinen zu lassen.

Um nun den Einfluss grösserer Zusätze von Zink und Nickel auf bereits untersuchte Amalgamlegierungen kennen zu lernen, wurde eine Anzahl Legierungen mit 3, 5, 10 und mehr Prozent Zink oder Nickel, oder mit Zusätzen von beiden Metallen angefertigt und ausser auf ihr Verhalten zum Quecksilber (s. Tab. C) auch auf ihre Formveränderung nach dem Erhärten geprüft. Aus diesen Untersuchungen ziehe ich den Schluss, dass Nickel wie Kupfer den Amalgamblock auch als Legierungsbestandteil wandständiger macht; in Verbindung mit Zink verleiht es dem Amalgam die Eigenschaft, sich etwas auszudehnen. Eine Feilung, bestehend aus einer Legierung Gold 1,0, Silber 56, Zinn 15, Zink 15, Nickel 30, wurde mit Hg verrieben, aber erst unter Vermittelung einiger Tropfen konzentrierter Chlorzinklösung oder verdünnter Salzsäure eine silberglänzende, plastische Amalgampasta erzielt.

Dieselbe wurde nach $1^1/_4$ Stunden stich-, nach 8 Stunden kantenfest. In der Glasscheibe wurde der Amalgamblock nach 24 Stunden geschliffen, behielt aber trotz des Schleifens eine feinkörnige, etwas rauhe Oberfläche. Dieses vollkommen erhärtete Amalgam zeigte in den ersten 4 Tagen nichts Besonderes, am 5. Tage traten jedoch, wie aus den Poren der Haut die Schweisstropfen, aus dem festen Gefüge dieser Amalgamscheibe kleine, aber zahlreiche Quecksilberkügelchen heraus (Austreiben des Hg), die nach 3 Monaten auf der nur oberflächlich erweichten Scheibe einen grossen Tropfen bildeten; dieser floss von der auf einer Kante senkrecht stehenden Scheibe (Fig. 31) stets nach dem unteren Rande derselben und bewegte sich bei der Wendung der

Glasscheibe schnell in der Richtung des Pfeiles nach *a*. Lag die Scheibe wagerecht, so durchsetzte das Hg den Block ganz langsam und befand sich nach einigen Stunden an der unteren Fläche desselben. Trotzdem erschien der Amalgamblock nur ganz oberflächlich erweicht und war selbst durch starken Fingerdruck aus der Glasplatte nicht zu entfernen.



Fig. 31.

Auffallend war ferner noch der Umstand, dass diese Legierung nicht allein am 12. Tage eine damit gefüllte Glasröhre gesprengt, sondern aus dem feinen Spalt des gesprengten Glases auch noch Quecksilbertropfen herausgepresst hatte (Fig. 32).

Hier haben wir einen deutlichen Beweis für die Bewegung, das Wandern des Hg in bereits erhärteten Amalgamfüllungen. Das Resultat dieses Versuches ist beachtenswert, denn es hat viel Ähnlichkeit mit dem des alten Versuches von Goldamalgam mit Neusilberzusatz in der Elfenbeinplatte (Tafel V, Fig. 1).[1] In beiden Fällen haben wir ganz beträchtliche Mengen von Zink und Nickel dem Amalgam hinzugefügt, in dem einen Neusilber beigemischt, in dem anderen beilegiert. Beide Amalgame sind für sich zum Füllen der Zähne unbrauchbar, aber beide Versuche beweisen, dass diese Zusätze die Schrumpfung des Amalgams nicht allein verhüten, sondern **eine Spannung** im Innern der Füllung bewirken, welche so stark ist, dass Teile des Hg in Form kleiner Tröpfchen aus dem erhärteten Amalgam nachträglich noch ausgepresst werden. Wir haben also zweifellos in dem Zink und wahrscheinlich auch in dem Nickel, wie in dem Kupfer Antagonisten des Goldes in unseren zusammengesetzten Amalgamen. Je höher der Goldgehalt, um so stärker die nach Jahren nachweisbare Verdichtung, je grösser der Zink- und Nickelgehalt, um so schwieriger die Verbindung des Hg mit der Feilung und um so stärker die Ausdehnung des Amalgamblockes.



Fig. 32. Glascylinder, durch ein mit Zink und Nickel legiertes Goldamalgam gesprengt.

[1]) Auch der Amalgamblock in dieser Elfenbeinscheibe presste in der Mitte, da, wo sich die matte Stelle befindet, noch 6 Monate nach dem Erhärten Hg-kügelchen aus.

# Elfenbeinscheiben mit gemischten Amalgamfüllungen.

(Photographiert 1895; s. Seite 54 und 55.)

Fig. 3. Segment der Fig. 1 (Scheibe XII), 5 mal vergrössert; präpariert 1871.
Körnige, aber überall gut schliessende Amalgamscheibe.

Fig. 1.
Goldamalgam mit beigemischter Feilung von Neusilber.




Fig. 2.
Goldamalgam mit beigemischter Kupferfeilung.

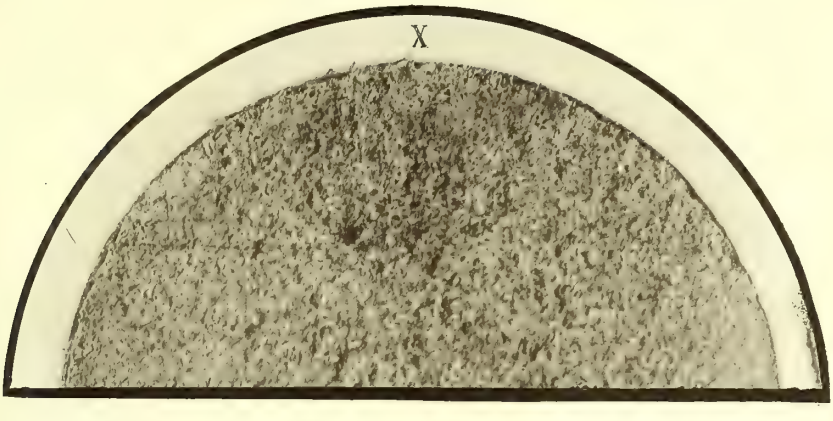


Fig. 4. Segment der Fig. 2 (Scheibe X), 5 mal vergrössert; präpariert 1871.
Die grobkörnige Amalgamscheibe hat sich etwas contrahiert und zeigt ausgebrochene Ränder.

Photographiert von C. Zeiss, Jena. Lichtdruck von Albert Frisch, Berlin W.

Versuchen wir nun, uns über **das Wesen der Formveränderung der Amalgame** eine Vorstellung zu machen, so haben wir folgende Vorgänge voneinander zu unterscheiden:

erstens die zweifellos eintretende Verdichtung aller Amalgame, die Gold enthalten;

zweitens das Bestreben des Hg, auch in unseren erhärteten Amalgamfüllungen von den weniger dichten Stellen nach den dichteren (quecksilberärmeren) zu wandern, wodurch wieder eine Verdichtung der ersteren und damit eine Formveränderung bedingt ist;

drittens die Neigung des Amalgamblockes, wie ein Quecksilbertropfen seine Oberfläche zu wölben;

viertens ein vorübergehendes, selten dauerndes Expansionsbestreben während des Erhärtens oder längere Zeit nach demselben.

Das, was wir gewöhnlich mit Kontraktion der Amalgamfüllungen bezeichnen, nämlich der sichtbare Abstand der Füllungsränder, wie wir ihn an der Fig. 23 und an den gefüllten Zähnen der Tafel I und III sehen, ist eine Formveränderung des harten Amalgams, die sich aus allen vier Wirkungen des Hg zusammensetzt und durch kleine Brüche der Amalgamränder noch verstärkt wird.

Genaue Messungen (vergl. die Tabellen von *ELLIOT* und *BLACK*) beweisen, dass viele Amalgamlegierungen doppelte Volumenschwankungen durchmachen, d. h. erst anschwellen, sich dann kontrahieren, oder erst etwas schrumpfen und sich dann ausdehnen. Ich selbst ergänze diese Mitteilungen auf Grund meiner Versuche dahin, *dass die meisten zusammengesetzten Amalgame nach 2—3 Jahren eine mehr oder weniger sichtbare Dauerkontraktion zeigen.*

Diese ganz zweifellos vorhandene Kondensierung der Amalgamblöcke von Legierungen aus Gold, Silber und Zinn wird aber beschränkt, wenn wir solchen Legierungen Metalle beifügen, welche geringere Verwandtschaft zum Hg haben, also Kupfer, Nickel, Platin, Zink.

„Wir wollen im Folgenden kurz betrachten, welche physikalischen Vorgänge solche Volumänderungen herbeizuführen vermögen.

Unter Amalgamen versteht man eigentlich nur die homogenen Lösungen von Metallen in Quecksilber. Die vorliegenden Untersuchungen beziehen sich also nicht auf eigentliche Amalgame, sondern auf Pasten aus Amalgam und Feilungen von Metallen oder Metalllegierungen. Da der Ausdruck Amalgam für diese Pasten jedoch gebräuchlich ist, wurde derselbe auch beibehalten. Vom physikalisch-chemischen Standpunkte aus möchten wir nun die Bereitung und Erhärtung dieser Amalgampasten folgendermassen interpretieren. Durch das Verreiben mit Quecksilber werden die Feilspäne zunächst oberflächlich amalgamiert; dadurch vermag das Quecksilber dieselben zu benetzen und mit

ihnen eine Pasta zu bilden. Ein Teil des überschüssigen Quecksilbers in derselben wird direkt zwischen Fingern oder durch Leder wieder ausgepresst. Der zurückbleibende stellt zunächst noch ein verdünntes Amalgam mit ziemlich grosser Beweglichkeit dar. Erst allmählich konzentriert sich dasselbe und wird dadurch zähflüssiger, so dass die festen Partikel sich zuletzt nicht mehr gegeneinander verschieben lassen.

Dass auch die Amalgampasten, welche zum Zahnfüllen gebraucht werden, solche Gebilde darstellen, beweist die Thatsache, dass sich aus ihnen durch Erhitzen — welches eine Ausdehnung des erhärteten Amalgams, sowie der eingelagerten festen Partikel zur Folge hat — flüssiges Amalgam austreiben lässt, wie wir das z. B. beim Erhitzen des Kupferamalgams sehen.

Ausser dem Sättigungsvorgang des Quecksilbers tritt noch ein anderer Prozess ein: Das Quecksilber durchdringt, wie angeführte Versuche beweisen, gewisse Metalle, löst sich also in denselben auf. Es ist leicht verständlich, dass diese beiden Vorgänge Volumänderungen in positivem sowie in negativem Sinne veranlassen können. Dilatationen führen zur Sprengung der die Pasten einschliessenden Gefässe (siehe Sprengversuche), sowie zur Austreibung von Amalgam (Quecksilbertröpfchen); Kontraktionen bedingen die Loslösung von den einschliessenden Wänden.

Der Gleichgewichtszustand wird offenbar oft erst spät erreicht. Die Volumschwankungen kommen nicht mit dem Erhärtungsvorgang zum Stillstand, sondern erst dann, wenn alle Lösungsvorgänge ihr Ende erreicht haben.

Es ist nun beobachtet worden, dass die Pasten, welche Feilungen von Gold-Silber-Zinnlegierungen enthalten, eine grosse Neigung zur Kontraktion besitzen; dass sie dieselbe jedoch ziemlich verlieren, wenn man diesen Legierungen Zink, Kupfer, Nickel und Platin zufügt (hinzulegiert), oder als Feilspäne beimischt. Die genaue Erklärung dieser Erscheinung wird noch weiterer Versuche bedürfen.

Die Thatsache selbst wird meines Erachtens durch die photographischen Aufnahmen der Elfenbeinscheiben, Tafel V, Fig. 1 und 3 bewiesen." *Dr. Schaum.*

Dieses heute noch ganz vorzüglichen Randschluss zeigende Präparat musste naturgemäss zu weiteren Versuchen in dieser Richtung hin anregen, die den Zweck hatten, eine innigere Verbindung des Amalgams mit den beigemengten Fremdkörpern zu erreichen und dadurch diese Amalgampasten auch zum Füllen der Zähne brauchbar zu machen.

Hierzu erwiesen sich Legierungen von Silber und Kupfer, — Gold, Silber und Kupfer — Silber und Neusilber brauchbar, ebenso fein zerstossene Stückchen alten, lange erhärteten Amalgams, die der frisch bereiteten Amalgampasta als feinkörniges Pulver zugesetzt wurden.

Dieser Zusatz betrug gewöhnlich 6 bis 10 % und sollte für jede Metallfeilung durch Versuche, wie wir sie gemacht haben, festgestellt

# Elfenbeinscheiben mit gemischten Platin-Goldamalgamen.

(Photographiert 1895; s. Seite 57, 58 und 59.)




Fig. 3. Segment der Fig. 1 (Scheibe XV), 5 mal vergrössert; präpariert 1882.
Die etwas körnige Amalgamscheibe zeigt guten Randschluss.

Fig. 1.
Gemischtes Platin-Goldamalgam mit etwas abgewölbtem Rande.

Fig. 2.
Gemischtes, kupferhaltiges Platin-Goldamalgam.




Fig. 4. Segment der Fig. 3 (Scheibe XI), 5 mal vergrössert; präpariert 1891.
Die glatt geschliffene Amalgamscheibe zeigt einen fast vollkommenen Randschluss.

Photographiert von C. Zeiss, Jena. Lichtdruck von Albert Frisch, Berlin W.

werden. Dass diese Untersuchungen, die wir noch weiter fortsetzen müssen, nicht resultatlos geblieben sind, zeigen die Abbildungen einiger mit gemischtem Amalgam gefüllten Elfenbeinscheiben auf **Tafel VI,** Fig. 2 und 4.

Es lässt sich experimentell beweisen und durch ein Beispiel erklären, dass durch das Beimengen dieser Metalle als feine Feilung zu einer Amalgampasta, die nach dem Erhärten noch schrumpft, die hier besprochene Schrumpfung verringert, ja ganz aufgehoben werden kann. Wenn wir einen grösseren Holzrahmen (Fig. 33), der auf einer glatten geölten Glasplatte ruht, mit Gipsbrei ausfüllen und denselben, darin erhärtet, längere Zeit stehen lassen, so werden wir finden, dass die Gipsplatte, welche schon nach einigen Stunden ganz fest erstarrt ist, sich nach und nach kontrahiert und zuletzt den Rahmen nicht mehr ausfüllt. Mengen wir jedoch demselben Gips ungefähr $^1/_3$ Sand bei (Fig. 34) und machen aus dieser Mischung einen Brei,

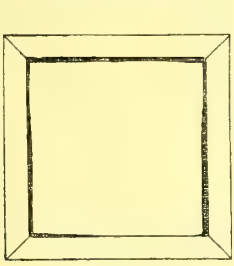

Fig. 33.

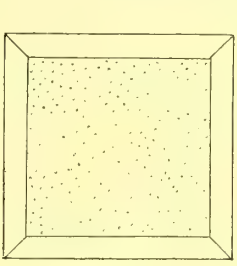

Fig. 34.

so wird sich derselbe bei dem gleichen Versuch nicht oder nur kaum merklich von dem Rahmen abziehen.

So haben wir uns die Wirkung beigemengter Feilspäne, die vom Hg nur benetzt, aber nicht gelöst werden, in den Amalgampasten vorzustellen. Denken wir uns, dass die weissen Felder der Fig. 35 aus Feilspänchen bestehen, die vom Quecksilber leicht amalgamiert werden und sich während des Erstarrens etwas zusammenziehen, so müssen die dazwischen liegenden schwarzen Feilspänchen, welche vom Quecksilber nur benetzt, nicht gelöst werden, wie der Sand im Gips hier die Kontraktion der Amalgamscheibe verhindern. Beweis: die Photographie der Elfenbeinscheibe Tafel V, Fig. 4.

In ähnlicher Weise lässt sich vielleicht auch die geringere Kontraktion unserer Amalgampasten erklären, wenn wir den gewöhnlichen Legierungen von Gold, Silber und Zinn etwas Platin, Kupfer oder Neusilber zusetzen. Werden diese Metalle sorgfältig zusammengeschmolzen und können wir voraussetzen, dass in jedem

Feilspänchen alle Bestandteile in gleichen Gewichtsverhältnissen wie im Gussblock vorhanden sind, so wird das Quecksilber, wenn es



Fig. 35.

in ein solches Feilspänchen eindringt, auch hier Metalle (Silber und Zinn) finden, welche es leicht amalgamiert, und andere, welche es nur benetzt. Findet nun aber innerhalb eines solchen Amalgampartikels eine Kontraktion vollständig amalgamierter Metalle, welche die punktierten Kreise der Fig. 36 darstellen sollen, statt, so wird dieselbe durch die dazwischen liegenden ungelösten Metallpartikelchen (die schwarzen Dreiecke dieser Figur) auf viele kleine Räume beschränkt, und die Kontraktion kann sich, theoretisch wenigstens, nicht auf eine mit blossem Auge wahrnehmbare Schrumpfung summieren.



Fig. 36.

Die Erhärtung der Amalgampasten, die nach unseren Untersuchungen um so schneller erfolgt, je weniger Überschuss von Hg in denselben enthalten ist, *wird aber durch die hier besprochene Beimengung schwer amalgamierbarer Feilspäne auch* ***beschleunigt.***

**Beweis:** Von feinen, ein Jahr alten Feilspänen der Legierung IIa (siehe Tab. C), die reichlich mit Hg verrieben vollständig breiflüssig werden, wird eine Amalgampasta, bestehend aus:

| | | | | | | | | | | |
|---|---|---|---|---|---|---|---|---|---|---|
| 1 | gr | Feilung | und | 1 | gr | Hg | in | 3 | Stunden | politurhart und stichfest. |
| 1 | „ | „ | „ | 2 | „ | „ | „ | 10 | Tagen | noch nicht stichfest. |
| 1 | „ | „ | „ | 3 | „ | „ | „ | 10 | „ | noch sehr weich. |
| 1 | „ | „ | „ | 4 | „ | „ | „ | 10 | „ | fast noch flüssig. |
| 1 | „ | „ | „ | 5 | „ | „ | „ | 10 | „ | noch flüssig. |

Mengt man dieser Feilung 0,25 Feilung einer Legierung von Silber, Kupfer, Zink und Nickel zu, die vom Hg nur benetzt, nicht gelöst wird, so wird eine Amalgampasta, bestehend aus

1 gr dieser Mischung und 1 gr Hg in $2^1/_2$ Stunden politurhart und stichfest.
1 „ „ „ „ 2 „ „ „ 8 „ „ „ „ „
1 „ „ „ „ 3 „ „ „ 10 Tagen noch nicht stichfest.
1 „ „ „ „ 4 „ „ „ 10 „ noch wenig fest.
1 „ „ „ „ 5 „ „ „ 10 „ noch ganz weich.

Eine Mischung, bestehend aus **0,50** gr dieser Feilung (IIa Tabelle C) und **0,50 gr Zusatz**, die mit 2 gr Hg zu einer plastischen Pasta (die körnige Einlagerungen zeigte) verrieben wird, erhärtete in $4^1/_2$ Stunden, *also $3^1/_2$ Stunden früher, als die Amalgampasta **ohne** Zusatz.* Eine Mischung, bestehend aus 0,50 Feilung der Legierung IIa Tabelle C und 0,50 gr Zusatz, mit **5 gr** Hg verrieben, bildete eine Pasta mit körnigen Einlagerungen, die nach 24 Stunden erhärtete. Die Pasta ohne Zusatz war nach 5 Tagen noch nicht fest.

Mit diesen Versuchen glaube ich den Beweis geliefert zu haben, dass **feste Partikel** (hier beigemengte Feilspäne einer schwer amalgamierbaren Legierung) die Erhärtung selbst solcher Pasten beschleunigen, die infolge eines Überschusses von Quecksilber äusserst langsam oder unvollkommen erhärten.

Die Thatsachen, auf welche diese **„Fremdkörper-Theorie“**, wie ich sie nennen möchte, sich gründet, sind nicht neu. Das Studium der Amalgamlitteratur lehrt, dass die Zahnärzte bereits vor drei Dezennien an den zusammengesetzten Amalgamen (Gold, Silber, Zinn) die Neigung zu schrumpfen erkannt und denkende Praktiker schon seit dieser Zeit ihr Augenmerk darauf gerichtet hatten, dieser unangenehmen Erscheinung vorzubeugen.

Rein empirisch, nach unserer heutigen Anschauung aber durchaus richtig war die Methode, beim Füllen grösserer Höhlen in das weiche, frisch bereitete Amalgam kleinere Stückchen bereits erhärteten Amalgams hineinzustopfen. Diese werden vom Hg benetzt, aber nicht gelöst (Fig. 37).

Da jedoch auch sehr viele kleine und mittelgrosse Zahnhöhlen mit Amalgam gefüllt werden, so ist diese oben erwähnte Methode in den meisten Fällen nicht anwendbar. Es wurde deshalb vorgeschlagen, an Stelle der grösseren Amalgamstückchen Metallfeilungen (Neusilber von *SEIFFERT*, Kupfer und Nickel von mir) den sogenannten Goldamalgamen beizumischen, um die Schrumpfung möglichst aufzuheben (Fig. 38).

Bei den weiteren Versuchen, randdichte Amalgamfüllungen herzustellen, wurden solche Metalle, die vom Hg nicht gelöst werden

(Platin von *FLETCHER*, Kupfer von *FLACH* u. a.), den bekannten Legierungen von Gold, Silber, Zinn in Spuren oder grösseren Mengen beigeschmolzen.[1]) Hierdurch sind unzweifelhaft die Legierungen, welche die Neigung zeigten, zu schrumpfen und eine gewölbte Oberfläche anzunehmen, wandständiger geworden; dass aber auch solche

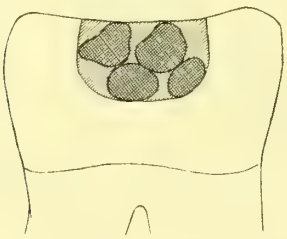

Fig. 37. Frische Amalgamfüllungen mit grösseren Stücken bereits erhärteten Amalgams.

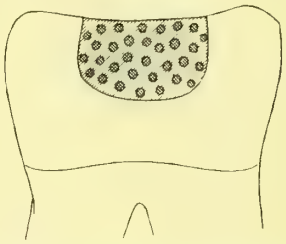

Fig. 38. Frische Amalgamfüllung mit beigemengter Neusilber- oder Kupferfeilung.

Amalgame nach Jahren noch Formveränderungen erleiden, ist nachgewiesen.

Die praktische Beobachtung, dass sich Kupferamalgam in den Zahnhöhlen nicht kontrahiert, wohl aber zuweilen recht schnell abnutzt, führte zu der Methode, grössere Höhlen über die Hälfte mit

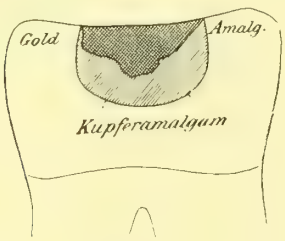


Fig. 39.

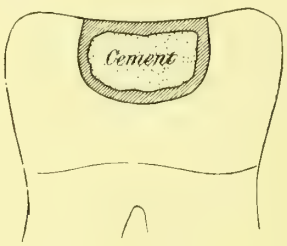


Fig. 40.

Kupferamalgam zu füllen, den Abschluss der Cavität aber mit Goldamalgam[2]) zu machen (Fig. 39).

Auch nichtmetallische Körper hat man den Amalgampasten beigemengt in der Absicht, die erstarrte Füllung dadurch wandständiger zu machen. So wird ein sehr guter Abschluss der Zahnhöhlen durch das Ausstopfen derselben mit einer Mischung von Amalgam und

[1]) *ESSIG*, Metallurgie Seite 59—61.

[2]) Vergl. im VI. Kapitel die Bemerkungen über die Erhärtung dieser kombinierten Füllungen.

Cement im Verhältnis 3 : 1 erzielt, doch wird die Oberfläche solcher Mischfüllungen von verdünnter Milchsäure schnell angegriffen. Das beigemengte Cement wird gelöst, und die Amalgamoberfläche sieht unter der Lupe porös wie Coaks aus.

Die *TOMES*'sche Methode, grössere Zahnhöhlen erst mit einer Schicht von Amalgam auszukleiden (Fig. 40), den Kern sodann mit Phosphatcement zu füllen und den Abschluss wieder mit Amalgam zu bewirken, wird wegen der grossen Schwierigkeit, diese Methode nur etwas zu verallgemeinern, kaum Nachahmung gefunden haben. Dagegen zeigt die von *ROBISCEK* angegebene doublierte Füllung (Fig. 41), die wir in einem besonderen Abschnitte behandeln, in bestimmten Fällen, besonders bei grösseren Höhlen, fast immer guten Randschluss.

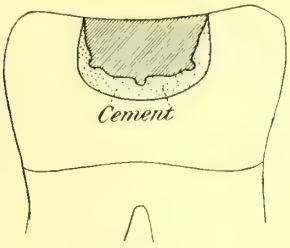


Fig. 41.

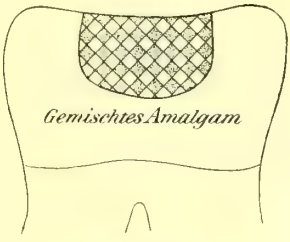


Fig. 42.

Vorzüglichen Randschluss erhielt ich bei meinen Versuchsscheiben durch die Beimengung von ausgesiebten Körnern zerstossener alter Amalgamfüllungen. Da jedoch auch diese Methode für den Praktiker noch zu umständlich ist, ging ich dazu über, sorgfältig durchgeprüfte Feilungen zu mischen, von denen die eine als Grundmasse leicht, die beigemengten schwerer amalgamieren (Fig. 42). Mit diesen gemischten Amalgamen, die wie die gewöhnlichen Legierungen mit Quecksilber verrieben und als Pasten gestopft werden, habe ich sowohl experimentell wie praktisch die besten Resultate erzielt.

Von Bedeutung halte ich das von *C. H. TOMES* angegebene Verfahren, frisch zubereitetes Amalgam mit erhitztem und pulverisiertem alten Amalgam zu vermischen und damit die Zahnhöhlen auszustopfen. Das Verfahren ist leider so umständlich, dass *TOMES* jetzt eine Modifikation empfiehlt, die auch von *PARREIDT* durchgeprobt ist und darin besteht, dass das frisch bereitete und in die Höhle gestopfte Amalgam mit schon erhärtetem, aber wieder pulverisiertem Amalgam nur bedeckt wird, oder dass letzteres als kaltes

Pulver dem frischen Amalgam beigemengt wird. *JULIUS PARREIDT* schreibt hierüber:[1])

„In einer früheren Arbeit hat *TOMES* darauf aufmerksam gemacht, dass bereits erstarrtes Amalgam, durch Erwärmen wieder plastisch gemacht, sehr schnell wieder erstarrt und sich dann, wenn man einen Zahn damit gefüllt hat, nachträglich nicht weiter verändert. Die Erhärtung geschieht jedoch so schnell, dass es kaum gelingt, einen Zahn gut mit solchem Amalgam zu füllen. *TOMES* stellte nun an kleinen, breitgedrückten Scheibchen gewöhnlichen und aufgewärmten alten Amalgams durch Betrachtung unter dem Mikroskope fest, dass das Amalgam beim Hartwerden krystallisiert. Wahrscheinlich ist diese Krystallisation schuld daran, dass viele Amalgamfüllungen später nicht mehr anliegen. Altes, wieder plastisch gemachtes Amalgam krystallisiert aber so schnell, dass, nachdem die Füllung fertig ist, keine weitere Veränderung mehr folgt. Und mischt man derartiges Amalgam mit frischem, so krystallisiert die Mischung ebenfalls sehr schnell, ähnlich wie die gesättigte Lösung eines Salzes schnell krystallisiert, sobald man nur ein Krystall hineinfallen lässt. Deshalb schlägt *TOMES* vor, die Zahnhöhlen zum grössten Teile mit frischem Amalgam zu füllen, die Oberfläche aber aus aufgewärmtem herzustellen. Auf diese Weise erzielt man genauen Anschluss an den Wänden und verlässt die Füllung so, wie sie bleibt. Zur Not kann man auch frisches Amalgam erwärmen und oben auflegen, da auch dieses schnell härtet".

Wir haben diese Methode ebenfalls geprüft und möchten nur durch den beigefügten Schliff beweisen, dass die Verbindung zwischen frisch amalgamiertem Amalgam und einer Deckschicht, die zum grössten Teile aus altem pulverisierten Amalgam hergestellt wird, keine sehr sichere Verbindung und ein an der Oberfläche weit weniger (kanten-) festes Amalgam giebt (Fig. 43).

Bessere, gleichmässigere Füllungen erzielte ich bei meinen Experimenten, wenn ich nach *TOMES'* Angaben 3 Teile frische Amalgampasta mit 1 Teile einer erwärmten, aus altem Amalgam gewonnenen bröckligen Pasta innig in einem heissen Mörser vermischte und schnell in die Höhle stopfte.

Solche Amalgamfüllungen bestanden die physikalische Prüfung auf Kantenfestigkeit und die mikroskopische auf Randschluss besser als die nach der späteren Modifikation hergestellten.[2])

*TOMES* erklärt sich den zweifellos guten Randschluss dieser Füllungen durch die sofortige Erstarrung der Amalgampasta, die, wie beim Palladiumamalgam, jede weitere Formveränderung (Bewegung des Hg in dem Amalgam) ausschliesst. Wenn die

[1]) Deutsche Monatsschrift für Zahnheilkunde, XIV. Jahrgang, Septemberheft S. 389.

[2]) Siehe das Kapitel XI.

Voraussetzung von *CH. TOMES* richtig wäre, dass sich ein zusammengesetztes Amalgam um so weniger kontrahiere, je schneller die Erstarrung nach der Verbindung der Feilung mit Hg erfolgt, so hätten wir in der erwärmten *TOMES*'schen Mischung, ebenso aber auch in der von *ESSIG*[1]) angegebenen Platin-Gold-Silber-Zinn-Legierung (Gold 500, Platin 500, Silber 2000, Zinn 2500 Milligramm), die fast sofort hart wird, das langgesuchte Rezept gefunden.

Das ist jedoch noch nicht der Fall; denn der Gebrauch so schnell erstarrender Amalgame hat so grosse Schattenseiten, dass die Vorteile, die solche Mischungen uns bieten sollen, vollständig durch die schwierige Verarbeitung des Materials wieder verloren gehen.

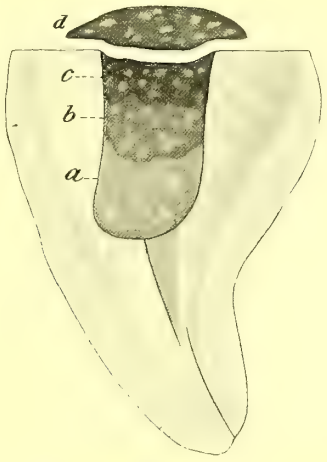


Fig. 43. Schliff von einer Zahnkrone, deren ausgebohrte Pulpahöhle nach *TOMES*'scher Methode gefüllt wurde; *a* Amalgam, *b c* Verbindung desselben mit dem nachgestopften aus frischem und altem Amalgam bestehenden Gemenge, *d* nicht genügend verbundene Deckschicht des Gemenges.

In einigermassen schwer zu erreichende Zahnhöhlen lässt sich ein solches Amalgam nur sehr weich gemischt einführen, wobei ich hinzufügen muss, dass sehr weich gemischte, Hg im Überschuss führende Amalgampasten später auch wieder Formveränderungen zeigen. Erhärtet aber die erste Lage, bevor wir die zum Abschluss der Höhle etwas fester gemischte Partie der Pasta eingestopft haben, so löst sich diese Deckschicht leicht wieder ab.

[1]) Zahntechnische Metallurgie, übersetzt von *A. POLSCHER* S. 48.

Selbst die einfachsten Centralhöhlen auf den Kauflächen der Molaren sind nicht so leicht und sicher mit **so schnell** erhärtendem Amalgam (*TOMES*'sche Mischung) zu stopfen. Jedenfalls darf man immer nur die für eine Höhle erforderliche Partie der Feilung mit Hg vermengen. Die Benutzung einer bereits halb in Erstarrung getretenen Pasta liefert ganz unbrauchbare Füllungen.

*Je schneller aber eine Amalgamlegierung oder Mischung erhärtet, um so weniger kantenfest ist die Füllung, und um so leichter wird diese am Rande durch Absprengung kleinster Teilchen undicht.*

Nach meinen Untersuchungen muss unser Bestreben darauf gerichtet sein, Amalgamlegierungen herzustellen, die als plastische Pasta gestopft werden können, innerhalb einer Stunde stich-, in zwei Stunden kantenfest werden, nach dem Erhärten ihre Form möglichst gar nicht verändern, vor allen Dingen aber wie das Kupferamalgam zähe Ränder haben, und — das wollen wir nicht vergessen — auch gegen die elektrochemischen Einflüsse der Mundhöhle widerstandsfähig genug sind. Diese Aufgabe ist noch zu lösen; wenn sie aber wirklich einmal gelöst werden sollte, so wird der schliessliche Erfolg des Füllens mit Amalgam doch noch von anderen Dingen, als von der Benutzung einer Ideallegierung abhängig sein.

## 2. Die Mischung der Metallfeilungen mit Quecksilber und das Kondensieren des Amalgams.

Die Frage, wie viel Quecksilber der Metallfeilung beigemischt werden soll, lässt sich vom Standpunkt des beschäftigten Praktikers, der nicht in der Lage ist, zu jeder Füllung die Feilspäne und das Hg abzuwägen, kurz so beantworten: Man mische der Feilung so viel Hg bei, dass sich durch die Vereinigung beider eine Pasta bildet, aus welcher sich durch starken Druck zwischen Zeigefinger und Daumen Quecksilber oder vielmehr flüssiges Amalgam noch auspressen lässt (Fig. 44). Die so von ihrem Hg-Überschuss befreite Pasta eignet sich zum Auskleiden der Höhlen. Den mittleren Teil der Füllung baut man mit etwas kräftiger ausgepresstem Amalgam auf und benutzt zum Schlusse ziemlich trockenes (d. h. quecksilberarmes) Amalgam, welches den Quecksilberüberschuss des schon in

der Höhle festgestopften Amalgams aufnimmt.[1]) Gegen dieses „Abschätzen" des der Feilung zugesetzten Hg sprechen die Untersuchungen von *ELLIOT* und *FLETCHER*. Namentlich legt der letztere den grössten Nachdruck darauf, dass jede Legierung stets mit einer genau für sie durch das Experiment festgestellten Menge Quecksilbers verbunden werde, um dadurch ein Freiwerden überschüssigen Hg's beim Stopfen des Amalgams möglichst zu umgehen. Er geht dabei von der Voraussetzung aus, dass das ausgepresste Hg, d. h. das flüssige Amalgam, dem im Leder zurückbleibenden Amalgamkuchen die einzelnen Bestandteile der Legierung ungleichwertig entziehe und somit

Fig. 44. Das Auspressen des Quecksilberüberschusses zwischen den Fingerspitzen.

durch das Auspressen überschüssigen Hg's der Charakter des Amalgams wesentlich geändert werde.

Zur Beurteilung dieser zwischen *FLETCHER* und *BLACK* schon erörterten Frage musste zunächst festgestellt werden, wie viel Metalle das flüssige Amalgam enthält, und welche von den Metallen der Legierung mit dem ausgepressten überschüssigen Hg dem Amalgamkuchen entzogen werden.

Auch diese Untersuchungen sind gemacht worden. Als Versuchsobjekte dienten je eine stark platin-, gold-, silber-, zink-, kadmium-, nickel- oder kupferhaltige Legierung. Die Feilung derselben wurde unter reichlichem Quecksilberzusatz zu einer sehr plastischen Amalgampasta verrieben und der

[1]) Das kräftige Auspressen des überflüssigen Hg zwischen Leder mit einer Zange macht die meisten Amalgampasten zu hart, schnell erhärtende unbrauchbar. Ich pflege zum Abschluss der Höhlen kleine Partien der Amalgampasten zu benutzen, die ich zwischen Leder lege und durch Zusammendrehen desselben möglichst quecksilberarm mache.

Quecksilberüberschuss derselben durch scharfes Auspressen in sämisch Leder entfernt und gesammelt. 5—6 gr des auf diese Weise gewonnenen flüssigen Amalgams wurden auf ihren Gehalt an gelösten Legierungsbestandteilen chemisch untersucht. Diese Untersuchungen zeigten, dass in dem ausgepressten flüssigen Amalgam einer jeden der oben genannten Legierungen nur **Silber und Zinn** zu etwa gleichen Teilen vorhanden waren, andere Legierungsbestandteile dagegen nicht. Die Menge des in 5—6 gr flüssigen Amalgams vorgefundenen Silbers oder Zinns war so gering, dass eine quantitative Bestimmung desselben überflüssig erschien.

Damit scheint mir zunächst bewiesen zu sein, dass durch das Auspressen überschüssigen Hg's die Zusammensetzung eines Amalgams nicht so erheblich verändert wird, um notwendiger Weise ein schlechteres Resultat mit der fertigen Füllung erwarten zu lassen.

Nach meiner Überzeugung kann eine zu weich angesetzte Pasta ohne Nachteil vom überschüssigen Hg befreit werden. Nicht gleichgültig ist es dagegen, ob eine Amalgampasta **zu quecksilberarm bereitet wird.**

Nach *FLETCHER* ist der Zusatz von Hg möglichst so genau zu bestimmen, dass die Amalgamkörner vom Hg nur benetzt und nicht gelöst werden, denn jeder Überschuss von Hg, der sich beim Stopfen im Amalgam zeige, setze den Wert der Füllung ebenso herab, wie das Auspressen des überschüssigen Quecksilbers aus der zu plastischen Amalgampasta vor dem Gebrauch derselben.

Dieser Einwand *FLETCHER'S* ist richtig, sofern er damit, wie wir, eine ungleichmässige Verteilung des Hg durch das Stopfen der Pasta umgangen sehen will; denn wird dieser Überschuss von Hg nicht aus der Cavität und von der Oberfläche der Füllung soviel als möglich entfernt, so zeigt jede Amalgamfüllung nach Jahresfrist mangelhaften Randschluss. Diese Beobachtung spricht entschieden dafür, jeden Überschuss von Hg im Amalgam durch die Verwendung möglichst trockner Pasten zu vermeiden. Andererseits musste aber auch festgestellt werden, ob es überhaupt möglich sei, mit einem Amalgam, das nur so viel Hg enthielt, um die Feilspäne zu benetzen und sie zu einer trocknen Pasta zu verbinden, eine Füllung zu legen, ohne dass bei dem Stopfen eine plastische, d. h. quecksilberreichere, Amalgamoberfläche gebildet werde.

Die diesbezüglichen Untersuchungen haben gezeigt, dass, sobald eine Feilung die zu ihrer Amalgamierung gerade notwendige Menge Hg enthielt, selbst aus krümlig-trockenem Amalgam, wenn es nicht die Eigenschaft des sofortigen Erstarrens hat, sich doch noch Quecksilber nach den Wänden und der Oberfläche drücken lässt. Von einer

gleichmässigen Verteilung des Hg in einer fertig gestopften Amalgamfüllung kann also nicht gesprochen werden. Immer werden wir, wie in dem Glascylinder (Fig. 45), bei 1 eine fest gedrückte, etwas quecksilberarme, bei 2 eine normal amalgamierte Partie der Füllung haben, bei 3 führt dieselbe schon etwas Hg im Überschuss, der bei 4, besonders aber am Rande von 5 am deutlichsten nachzuweisen ist. Auch meine Untersuchungen von Zahnschliffen mit cylinderförmigen Amalgamblöcken ergaben dieselben Resultate, nämlich beim Stopfen quecksilberarme und später anliegende Partie am Boden und quecksilberreiche, später abstehende Randzone (Fig. 46 und 47).

Fig. 45.

Ich kann also nur vom theoretischen Standpunkte aus mit denen übereinstimmen, welche eine Vermengung des Hg mit den Feilspänen nach Gewicht empfehlen, und muss offen bekennen, dass ich mich beim Abwiegen der Feilung sehr oft geirrt und bald zu viel, bald zu wenig genommen habe, so dass ich dann gewöhnlich, ohne nochmals abzuwiegen, das Fehlende beimischte. Damit wurde aber die vorausgegangene Wägung des Hg und der Feilung zwecklos. Dieselben Erfahrungen scheinen die meisten Praktiker gemacht zu haben, von denen 90 %, wie

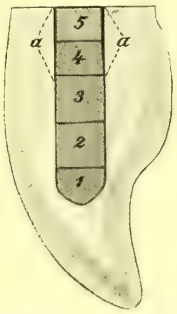

Fig. 46. Ausgebohrte Pulpahöhle, mit Amalgam gefüllt, das sich durch Quecksilberüberschuss bei *aa* von den Wänden abgezogen hat.

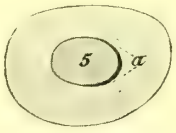

Fig. 47. Querschnitt eines solchen Zahnes.

ich, den Zusatz von Hg zu den Feilspänen schätzen, nicht wiegen.

Auch *BLACK*[1]) vertritt die Ansicht, dass durch das Auspressen von Quecksilber die Zusammensetzung des Amalgams zwar etwas ver-

[1]) l. c.

ändert werde, jedoch so minimal, dass dies gar nicht in Betracht kommen könne. Niemand habe bis jetzt eine genaue Analyse des ausgepressten Quecksilbers gegeben.[1])

*Black* hat Versuche angestellt mit Amalgam, das nach *Fletcher's* Methode durch Mischung mit möglichst wenig Quecksilber hergestellt war, und gefunden, dass sowohl das Fliessen des Amalgams wie auch die Schrumpfung desselben merklich grösser waren als bei Amalgam, welches von derselben Legierung mit **Überschuss** von Quecksilber hergestellt wurde. Er betont noch, dass nach Auspressen des überschüssigen Quecksilbers sein Amalgam ebenso trocken zur Füllung gelangte, wie dasjenige *Fletcher's*.

Das Amalgam dürfe jedoch nicht mit der Zange gepresst werden, sondern mit der Hand, nachdem man es in Mousselin gehüllt hat. Das Auspressen von Quecksilber durch Instrumente bewirke Füllungen mit brüchigen Rändern. Die beste Füllung sei die, bei der keine weiche Masse (flüssiges Material) entfernt zu werden braucht.

**Die Vereinigung des Quecksilbers mit der Metallfeilung** wird von den meisten Zahnärzten durch Verreiben in der Hohlhand bewirkt.

Die fast allgemeine Anwendung dieses Verfahrens spricht für seine Zweckmässigkeit. Wer jedoch befürchtet, durch die häufig wiederholte Manipulation sich Hg einzuverleiben, benutze einen kleinen Napf aus feinstem Gummi (Cofferdam), den er in die Hohlhand legt, und in dem er dann das Hg mit den Feilspänen verreibt. Das Verfahren, das Amalgam in der Hohlhand anzureiben, stützt sich auf die Beobachtung, dass sich erwärmte Feilspäne mit erwärmtem Hg leichter verbinden. Vielleicht ist auch die intensivere Reibung und innigere Berührung der zu verbindenden Teile in der Hohlhand die Ursache, dass man diese Methode eingeführt hat, um eine schnellere Amalgamierung der Metalle zu erreichen. Thatsächlich lassen sich einige Metalle, die eine geringere Affinität zum Hg haben (z. B. Zinkfeilung), im kalten Mörser fast gar nicht, wohl aber durch kräftiges Reiben in der Hohlhand mit Hg verbinden. So erleichtert auch das vorherige Erhitzen des Mörsers und des Pistills die Amalgamierung, besonders aber bei drehender kräftiger Reibung mit einem rauhen, erwärmten Pistill.

Die Bindung des Hg erfolgt nach unseren Erfahrungen ferner leichter, wenn das Hg nicht trocken, sondern etwas feucht ist, und noch schneller, wenn man das Hg nicht mit Wasser, sondern z. B. mit verdünnter Schwefel-, Salz- oder Salpetersäure 1 : 100 anfeuchtet, einige Tropfen davon auf die Metallfeilung fallen lässt und dann das Hg zusetzt.

Auch der Zusatz einiger Körnchen Chlorzink oder einiger Tropfen konzentrierter Chlorzinklösung befördert die Verbindung des

[1]) Die ist jetzt von uns gemacht. (S. Seite 68.)

Hg selbst mit solchen Metallen, die sich, wie das Zink und das Kupfer, nur schwer amalgamieren lassen.

Es wird vielfach empfohlen, die Amalgampasta, besonders wenn sie in der Hand verrieben wurde, noch vor ihrer Verwendung gut auszuwaschen, um sie von Verunreinigungen, die zum Teil bereits vor dem Mischen der Feilung oder dem Quecksilber anhafteten, wie Oxyd, Staub, teils während dieser Prozedur ihr beigemengt wurden, wie Schweiss, Fett, Epidermisschuppen, zu befreien und dadurch eventuelle Ursachen eines Misserfolgs zu beseitigen. Wenn zur Bereitung der Amalgampasta kein chemisch reines Quecksilber, sondern solches benutzt wird, das mit Staub, Amalgamen etc. verunreinigt ist, so wird schon hierdurch das zum Auswaschen der Pasta benutzte Wasser stark getrübt werden. Diese Verunreinigung hat aber nichts mit der bisher hypothetisch angenommenen Oxydation der Feilspäne zu thun.

*Den Beweis, dass sich auf der Oberfläche der Amalgamspänchen thatsächlich eine geringe Oxydschicht bildet, haben wir (s. Seite 191) geliefert. Dass aber diese ganz minimale Oxydation der Feilspänchen die Amalgamierung schädigt,* ***muss noch erbracht werden.*** *Wir konnten denselben, trotz sorgfältiger Prüfung, nicht liefern.*

Der angebliche Schmutz, der aus einer Amalgampasta von Gold, Silber, Zinn ausgewaschen wird, enthält, wenn die Verreibung der Feilung mit chemisch reinem Hg in der Hohlhand erfolgt, zuweilen ganz vereinzelt, mikroskopisch erkennbare Epidermisschüppchen, **sonst nur ganz staubfeine Teilchen der Metallfeilung und geringe Mengen von Quecksilber.**

Die chemische Untersuchung des Rückstandes aus dem schwarzgrau gefärbten Waschwasser hat das unzweifelhaft ergeben; ausserdem fehlt aber diese Färbung des letzteren fast ganz, wenn man statt der feinen Feilspänchen fein geschnittene, staubfreie Metallschnitzel desselben Gussblockes amalgamiert. Das Vorhandensein von Metall-Oxyden in dem grauschwarz gefärbten Waschwasser dieser Amalgampasten wollen wir deshalb gern anderen überlassen.[1])

Dagegen kann es nicht befremden, wenn wir auf Grund unserer Untersuchungen sagen, dass durch das Waschen der Pasta (Anfeuchtung des Hg) eine innigere Amalgamierung der Feilung er-

---

[1]) Diese Behauptung stützt sich auf Untersuchungen, welche Herr Dr. *Julius Hertz*, Chemiker in Jena, ausgeführt hat. Der Bericht über den Gang und die Ergebnisse dieser Untersuchungen befindet sich am Schlusse des fünften Kapitels.

reicht wird. Da jedoch die gewaschene Amalgampasta Spuren des Waschmittels festhält, so empfehle ich, die Amalgampasta für gewöhnlich nicht zu waschen, sondern möglichst trocken in die trocken gelegte Zahnhöhle einzuführen und schnell gegen die Höhlenwände zu pressen. Dringt aber, wie es ja manchmal ganz unvermeidlich ist, noch bevor die Füllung vollendet ist, doch Feuchtigkeit in die Cavität, so tupfe ich die Amalgamfläche rasch trocken und führe sofort wieder trockengehaltene Amalgampasta ein, bis die Höhle übervoll ist.

Wenn jedoch die Zusammensetzung der Legierung eine schnelle, vollkommene Amalgamierung erschwert, diese aber durch Waschen

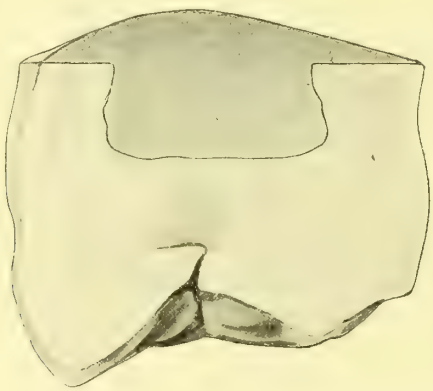

Fig. 48. Zahn, mit gemischtem Platin-Goldamalgam gefüllt, das mit verdünnter Schwefelsäure gewaschen worden war. Der Schliff, der erst $1^1/_2$ Jahr später angefertigt ist, zeigt vorzüglichen Randschluss.

des Amalgams erreicht wird, so wasche ich ohne Bedenken die reichlich mit Hg verriebene Pasta und trockne dieselbe, noch bevor ich den Überschuss von Hg durch leichtes Auspressen entferne, zwischen Mull oder Fliesspapier ab. Ich habe eine Anzahl von Versuchen mit Legierungen gemacht, die sich selbst durch Reiben in der Hand nur unvollkommen amalgamierten; sobald ich aber diese Pasten mit Sublimat-Schwefelsäurelösung oder Salmiakgeist unter kräftigem Verreiben im Mörser ausgewaschen hatte, erhielt ich äusserst geschmeidige und brauchbare Amalgame. Die Untersuchung so gewaschener, aber abgetrockneter und dann vom überschüssigen Hg befreiter Amalgame in Zahnschliffen (Fig. 48) hat ergeben, dass der Randschluss derselben genau so gut ist, wie der der trocken hergestellten Füllungen.

*Für bestimmte Legierungen kann demnach das Waschen mit Flüssigkeiten, welche chemisch auf die Metalle einwirken, sogar erforderlich werden.*[1])

Nachdem durch die angestellten Untersuchungen bewiesen worden ist, dass das Auswaschen der Amalgampasten niemals den Zweck haben kann, sogenannten Schmutz, d. h. Oxyde, zu entfernen, habe ich noch ausdrücklich zu betonen, dass es auch für die in einem anderen Kapitel (IV) zu besprechende Farbenveränderung der Amalgamoberflächen im Munde ganz gleichgültig ist, ob die Amalgampasta vorher gewaschen wird oder nicht.

Viel mehr Bedeutung für eine gleichmässige Amalgamierung der Feilspäne hat das **kunstgerechte Zusammenschmelzen der Metalle und die Zerkleinerung des Gussblockes** so, dass

1. möglichst jedes, auch das **kleinste** Feilspänchen die genauen Gewichtsverhältnisse der Legierung enthält;
2. eine möglichst gleiche Grösse der zu amalgamierenden Feilspäne erreicht wird.

Wird beim Zusammenschmelzen der Metalle, wie Platin, Gold, Silber, Kupfer, Zinn und Zink, die alle ganz verschiedene Schmelzpunkte und ein verschiedenes specifisches Gewicht haben, nicht mit Sachkenntnis und unter Benutzung der denkbar besten Schmelzeinrichtungen verfahren, so kann es kommen, dass das specifisch schwerste Metall sich auf dem Boden des Tiegels, das leichteste auf der Oberfläche der zusammengeschmolzenen Masse befindet, die sich natürlich im Ausguss auch ganz ungleichmässig mischt.

Dann sind aber die Feilspänchen ganz ungleichwertig; wir haben in diesem Falle keine innige Legierung, sondern mehr eine Mischung von verschiedenen Feilspänen, die sich, wie unsere Tabellen (A und B) ergeben, ganz verschieden zum Hg verhalten und auch ganz andere Amalgame bilden, welche sich hinsichtlich der Erhärtung wesentlich von solchen unterscheiden, bei denen jedes Feilspänchen aus einer gleichmässigen Legierung besteht. Ob eine absolute Gleichmässigkeit der letzteren überhaupt erreicht werden kann, vermögen wir nicht zu sagen.

---

[1]) Das Auswaschen schwer amalgamierbarer Pasten mit verdünnter Schwefelsäure habe ich auf Grund meiner Experimente schon im Jahre 1872 empfohlen. Ich bezweckte damit, die Amalgampasta wandständiger zu machen, d. h. die molekularen Umlagerungen derselben so zu beeinflussen, dass auch die sogenannten Platin-Gold-Silberamalgame möglichst wie Kupferamalgamfüllungen fest an den Hohlwänden adhärieren. Die fortgesetzten Beobachtungen scheinen die Richtigkeit dieser Annahme zu bestätigen.

Dagegen haben uns unsere Versuche zweifellos darüber aufgeklärt, dass zur Erreichung einer gleichmässigen, nicht zum Teil noch körnigen Amalgampasta eine möglichst **gleichmässige Grösse der Feilspäne** notwendig ist.

Wir haben dabei keine mathematisch genau sich deckenden Metallteilchen im Sinne, wohl aber Feilspäne, deren annähernd gleiche Grösse durch sorgfältiges **Aussieben** garantiert wird. Der Feilstaub sowie jeder grobkörnige Teil der Feilung muss abgesondert sein, wenn wir Amalgamfüllungen legen wollen, die möglichst gleichmässig erhärten und möglichst wenig schrumpfen sollen.

Feilstaub nimmt Hg viel schneller auf, als ein gröberes Korn derselben Legierung. Nehmen wir nun an, dass eine Feilung (unsere Legierung IIa der Tabelle C) aus 2 Teilen Gold, 53 Teilen Silber, 45 Teilen Zinn besteht, die Feilung sich aber aus drei verschieden grossen Körnchen zusammensetzt und diese Körnchen die Grössen der Fig. 49 haben, so werden dem Quecksilber ganz verschieden grosse Oberflächen geboten. Wenn nämlich das Körnchen *a* in einer Minute vollständig von Hg gelöst wird, so wird das Körnchen *b* in derselben Zeit nur zur Hälfte von Hg durchtränkt sein und in der Mitte einen noch nicht amalgamierten festen Metallkern zeigen. Das Körnchen *c* wird dagegen in derselben Zeit noch weniger, nur zu etwa einem Drittel, von Hg erweicht sein, zu zwei Dritteln noch aus festem Metall bestehen.

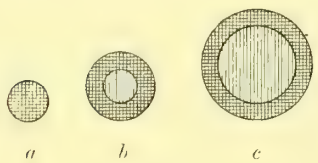

Fig. 49.

Wird nun in diesem Zustande eine Amalgampasta zum Füllen der Zähne benutzt, so muss nach dem eben Gesagten das Hg ganz ungleich in der Masse verteilt sein. Da diese ungleiche Verteilung aber nicht bestehen bleibt, sondern **später** eine vollständig gleichmässige Verbindung aller Spänchen mit dem Hg erfolgt, so müssen die reichlich mit Hg versehenen Feilkörnchen ihr Hg an die nicht genügend amalgamierten grösseren Körnchen nachträglich abgegeben haben, ein Vorgang, der stets zur Formveränderung des Amalgams führt, besonders wenn, wie bei den genannten und den meisten übrigen Legierungen, Metalle gebraucht werden, die durch Verbindung mit Hg zur Schrumpfung Veranlassung geben.

Noch ungünstiger gestalten sich die Verhältnisse, wenn das Korn zwar gleichmässig gross, aber nicht gleichmässig legiert ist. Dann finden sich auch in den Legierungen wie in den Mischungen Feilspäne, die, falls einige z. B. mehr Kadmium oder Silber, andere mehr Gold, Platin, Kupfer oder Zink enthalten, das

Hg wegen ihrer verschiedenen Affinität zu demselben ganz ungleichmässig an sich reissen, so dass die sich schnell amalgamierenden Feilspäne schon hart sind, während sich die anderen (wie Zink und Zinn), noch im breiflüssigen Zustande befinden. (Man vergleiche hiermit die Mischungen von Silber, Zinn und Zink und die von Silber, Zinn, Zink und Kadmium in unseren Mischungsversuchen Tab. B.)

Wir ersehen hieraus, wie wichtig eine Gleichmässigkeit der Legierung und die gleichmässige Grösse der Feilspäne für eine gute Amalgamierung sind. Niemals darf aber einer Mischung die zu ihrer vollständigen Amalgamierung erforderliche Menge Hg fehlen. Das ist wohl der grösste Fehler, der gemacht werden kann, ein Amalgam zu benutzen, dem es an Hg fehlt, und das infolgedessen krümelig in die Höhle gestopft wird. Vergleichende Untersuchungen haben ergeben, dass nicht allein durch geringe Schwankungen in der Zusammensetzung der Metalllegierungen, sondern auch durch die Mischung der Feilung mit viel oder wenig Hg, noch mehr durch die Art und Weise des Zusammendrückens des Amalgams in der Höhle, der erstarrende Amalgamblock wesentliche Veränderungen erleiden kann.

So haben zunächst meine Experimente mit ein und derselben Metallfeilung (sogenanntes Goldamalgam) gezeigt, dass, wenn der Feilung nur so viel Hg zugesetzt wird, dass das Amalgam eine krümelige, keine plastische Masse bildet, der erstarrte Block weniger dichtes Gefüge erhält. Das Amalgam erscheint auf Schliffen unter dem Mikroskop fast porös und ist auch bei Prüfung seiner Kantenfestigkeit brüchiger als solche Amalgame, bei deren Stopfen ein gewisser Überschuss von Hg vorhanden ist. Die umstehende Fig. 50 zeigt die photographische Aufnahme zweier Amalgamblöcke, die in gleich grosse Glasringe gestopft und nach dem Erhärten aus demselben herausgelöst wurden.

Die Feilung zu dem Block *A* wurde nur mit wenig Hg mangelhaft verrieben, so dass das Amalgam krümelig blieb. Gestopft wurde der Block jedoch sorgfältig mit kleineren und grösseren Fussstopfern. Trotzdem zeigt diejenige Seite dieses Blockes, welche an der Glaswand gelegen hatte, eine mangelhafte Vereinigung des Hg mit Feilspänen und eine rauhe, zerklüftete Oberfläche.

Die Feilspäne zu dem Block *B* wurden sehr sorgsam im erwärmten Mörser mit einem Überschuss von Hg zu einer plastischen Amalgampasta verrieben und alsdann, vom überschüssigen Hg zum Teil befreit, in kleinen Portionen gestopft und mit einem glatten Rotationsinstrument fest gegen die Glaswand gepresst. Das Resultat dieses

Versuches ist ein Amalgamblock mit feinkörniger, fast glatter Wandfläche. Ich bemerke aber sogleich, dass auch dieser Block nicht an allen Stellen eine gleichmässige, solide Wandfläche bietet; auch er besitzt an einigen Stellen ein weniger festes Gefüge. Um die Extreme hier zu zeigen, habe ich von dem einen Block die solideste, von dem anderen die poröseste Stelle photographieren lassen.

*Dieser lehrreiche Versuch beweist aber, wie wichtig es ist, dass die Metallfeilungen nicht, wie manche Praktiker empfehlen, möglichst trocken, sondern zunächst recht plastisch mit Hg ver-*

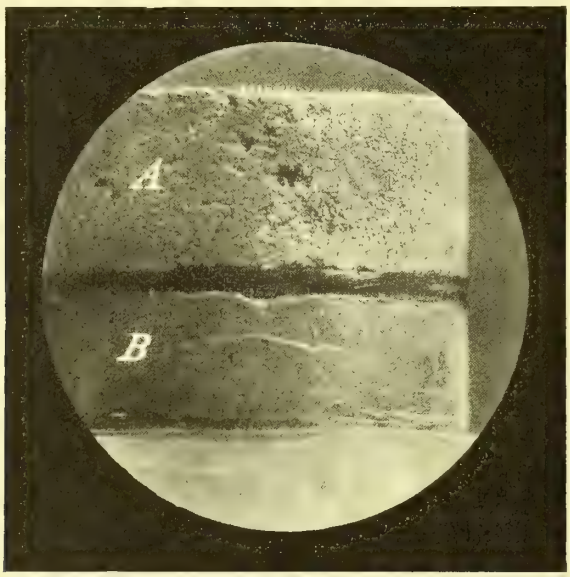


Fig. 50.

*rieben werden müssen, und dass schon der Quecksilbermangel an und für sich den Wert einer Amalgamfüllung ganz wesentlich beeinträchtigen kann.*

Wird dagegen die Metallfeilung sehr reichlich mit Hg verbunden und dieser Überschuss von Hg während des Stopfens nicht entfernt, so erhärtet das Amalgam weit langsamer und schrumpft später auch mehr zusammen, als wenn man ein zwar quecksilberreiches Amalgam gebraucht, beim kräftigen Einstopfen aber jeden Überschuss von Quecksilber entfernt. Bei obigen Versuchen stellte sich heraus, dass der Hg im Überfluss führende Amalgamblock sich nicht gleichmässig kontrahierte, sondern dass die Kontraktion bald zirkulär, bald nur an einer Seite zustande kam. Die Erklärung dieser auf-

fallenden Erscheinung musste experimentell gesucht werden, und ich fand, dass, wenn der Druck beim Kondensieren des Amalgams in der Mitte am stärksten wirkte, die später nach Jahren auftretende Schrumpfung eine zirkuläre war. Presste ich dagegen das Amalgam einseitig von der Peripherie nach dem Centrum hin zusammen, so kontrahierte sich die Amalgamscheibe am stärksten an dem peripheren Teile, welcher der gedrückten Stelle gegenüber lag, und ich erhielt ein Resultat, das ich in der Fig. 51 halbschematisch dargestellt habe. Diese Erscheinung glaube ich in folgender Weise erklären zu können. Wenn ein noch weicher Amalgamblock an irgend einer Stelle einen einseitigen starken Druck erfährt, so wird durch denselben das Hg aus der gedrückten Stelle herausgepresst, und die in der Umgebung

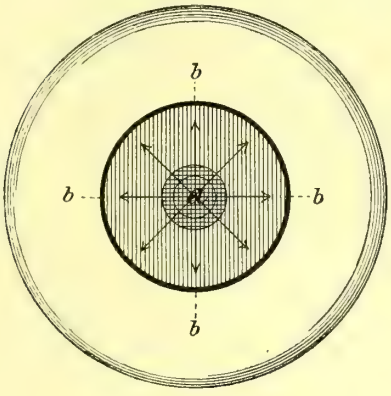


Fig. 51.

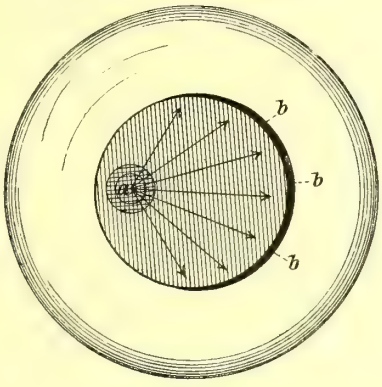


Fig. 52.

der Druckstelle liegenden Partieen werden quecksilberreicher. Nehmen wir an, dass der Druck auf eine grosse Amalgamfläche im Centrum der Scheibe ausgeübt wird (Fig. 51 *a*), so muss das noch auspressbare Hg aus dem gedrückten Teil *a* in der Richtung nach *b* entweichen. An dieser Stelle bleibt der Überschuss von Hg nicht dauernd liegen, sondern zieht sich während des Erstarrens allmählich wieder nach dem quecksilberärmeren und gewöhnlich noch nicht genügend amalgamierten Teile zurück, so dass wir das Hg in der erstarrten Füllung nach Monaten nahezu gleich verteilt finden. Dieser Rückzug des Hg nach dem Centrum der Füllung wird aber, verbunden mit der geringen Verdampfung des überschüssigen Hg an der Oberfläche, stets ein Abstehen der Füllungswände, eine zirkuläre Kontraktion des Amalgamblockes verursachen (Fig. 51).

Wenn wir dagegen den Druck mehr am Rande auf den Teil *a* der Amalgamscheibe wirken lassen (Fig. 52), so wird das überschüssige

Hg zunächst in der Richtung der Pfeile entweichen. Nachdem dasselbe allmählich zurückgewandert ist, finden wir nach Jahren am Rand der Amalgamscheibe einen Spalt, welcher in Form einer Mondsichel der s. Z. gut ausgepressten Stelle gegenüber liegt. Bei anderen Versuchen, welche ich mit Cavitäten von nebenstehender Form (Fig. 53), die breiter als tief waren, anstellte, war das Resultat der Formveränderung ein anderes. Der Druck wurde mit einem schliessenden Stempel ausgeübt. Während nun bei den grossen Amalgamscheiben die Kontraktion nach Jahren am Rande der Cavität bis zum Boden derselben fast gleichmässig stattfand, zeigte sich, dass die Formveränderung eines erhärteten und abgeschliffenen Amalgamblockes von der Gestalt der Fig. 50 am oberen Rande der Cavität am stärksten ist, und dass der Spalt in Form eines Keiles nach dem Boden zu ausläuft, so dass wir in dem unteren Teile der Seitenwand und auch am Boden vollständigen Randschluss des Amalgams haben.

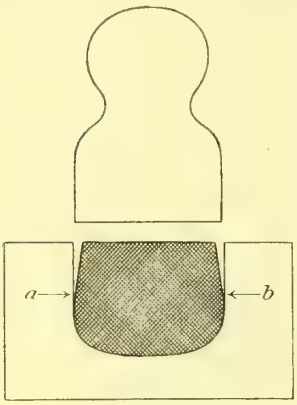

Fig. 53.

Nach *Dodge*[1]) sollen die Amalgamfüllungen die Neigungen haben, sich zusammenzukugeln (Globifikation, Sphaeroidisieren), d. h. eine

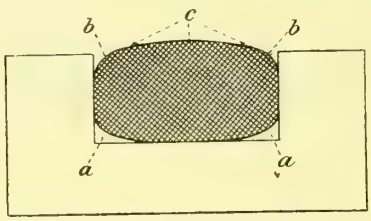

Fig. 54. Globifikation der erstarrten Amalgame nach *Dodge*.

Gestalt annehmen, wie sie die Fig. 54 zeigt. Die Ablösung von den sichtbaren freien Ecken *b b* der Höhlenränder sehen wir sehr häufig an den Amalgamfüllungen im Munde und konnten sie auch willkürlich an den Versuchsblöcken herbeiführen. Allein die Entfernung der Füllungen von den Ecken des Bodens *a a* erschien rätselhaft und musste kontrolliert werden.

Ich habe in keinem der von mir zu diesem Zwecke gemachten Schliffe von Zähnen, deren Pulpahöhlen ich flach, also in Form der

[1]) Vergl. Miller: Conservierende Zahnheilkunde 1897 Seite 44.

Skizze Fig. 55 und 56 ausgebohrt und gefüllt hatte, die von *DODGE* als Sphaeroidal Tendency beschriebene Ablösung und Abrundung des Amalgams an den Punkten *a a* gesehen, und ich glaube das aussprechen zu dürfen, es wird sie auch niemand mit Sicherheit finden.

Dagegen fand ich an meinen Zahnschliffen mit Amalgam, dass, je mehr die Tiefe den Querschnitt des Blockes überragte, um so weniger tief sich der Abstand des Amalgams verfolgen liess, so dass ich in Cavitäten von der Form der Fig. 57 und 58 schon nach Abschleifen weniger Millimeter *a b* einen fast vollständigen Rand-

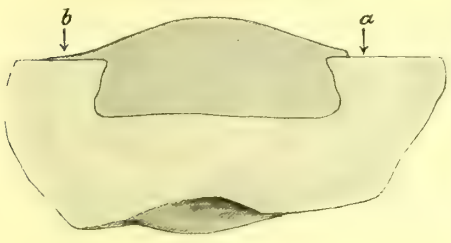


Fig. 55.

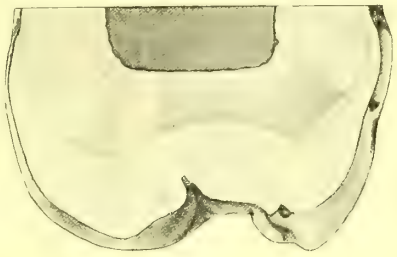

Fig. 56.

Fig. 55 und 56. Zahnschliffe mit Amalgamfüllungen, die trotz der flachen Höhlen auch nicht die geringste Veränderung in den Ecken des Bodens zeigen.

schluss fand. Das scheint mir beachtenswert zu sein, weil sich diese Beobachtung mit der Erfahrung in der Praxis deckt. Es ist bekannt, dass, wenn man eine am Schmelzrande weit abstehende, **mehrere**

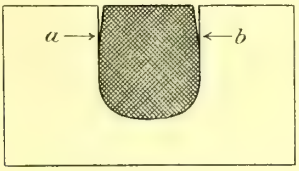


Fig. 57.

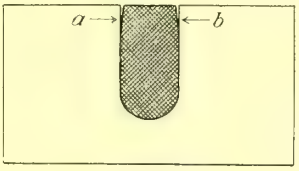


Fig. 58.

**Jahre alte** Amalgamfüllung stark abschleift, der Schluss der geschliffenen Fläche auch für das bewaffnete Auge ein besserer, vielleicht ein vollkommener und bleibender wird. *Wo man daher durch Abschleifen einer sonst zuverlässigen* ***alten*** *Amalgamfüllung den Randschluss verbessern kann, soll man das stets einer Neufüllung mit Amalgam vorziehen!*

Diese hier erwähnten Veränderungen des Amalgamblockes zeigen sich noch auffallender, wenn der Druck nicht die ganze freie Oberfläche trifft, sondern im Mittelpunkt am stärksten wirkt.

Dann wird das Amalgam an dieser Stelle in der Druckrichtung am stärksten zusammengepresst, und das Hg steigt, wie man dies auch im Probierglase beobachten kann, an den Seiten empor. (Fig. 59.)

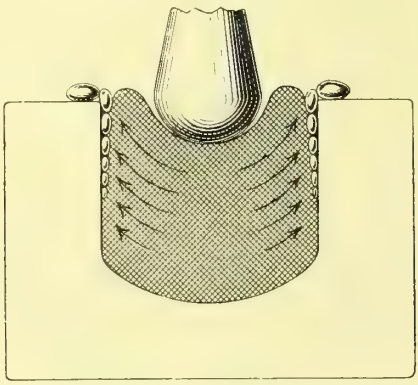

Fig. 59. Schema: Das Quecksilber wird aus der Mitte des Amalgamblockes nach den Seiten gepresst und dringt am freien Rande aus der Höhle heraus.

Hier bleibt aber das Hg nicht angehäuft, sondern zieht sich, wie ich dies in den Figuren 51 und 64 schematisch dargestellt habe, wieder auf den Kern der Füllung zurück, welche dann schon nach Monaten Abstand von den Wänden zeigt.

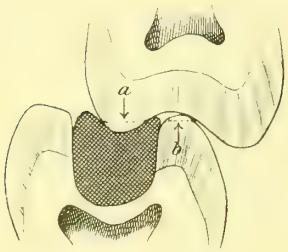


Fig. 60.

Wer eine möglichst gut schliessende Amalgamfüllung erzielen will, hat demnach beim Stopfen einmal jeden Überschuss von Hg von der Oberfläche zu entfernen, sodann aber auch jeden einseitigen Druck der Füllung absolut zu vermeiden.

Wir müssen daher lange Kauhöcker der Antagonisten (vergl. die Fig. 60), welche sich beim Kieferschluss tief in die Amalgamfüllung hineindrücken würden, **vorher** abschleifen. Denn schon der **erste** Zusammenbiss schafft sonst einen harten Kern und eine **weiche,** nach der Peripherie und den Höhlenwänden zu ausstrahlende Amalgamzone, die sicher zur Kontraktion der Füllung führt.

Die keilförmige Spaltbildung, welche nur eine Teilerscheinung der Molekularbewegung der Amalgame bildet, kommt demnach meines Erachtens hier auf folgende Weise zustande: durch den einseitigen Druck im Centrum — wie er beim Stopfen einer jeden Füllung mehr oder weniger ausgeübt wird — wird das Hg an die Ränder gepresst. Hierdurch entsteht eine Hg im Über-

schuss enthaltende Randpartie und eine trockene, quecksilberarme Centralstelle. Nach dieser kehrt nun infolge der Kapillarität das Hg wieder zurück und zieht dabei die durch den Überschuss von Hg **getrennten Amalgampartikel** an der Randpartie der Füllung wieder fester aneinander.

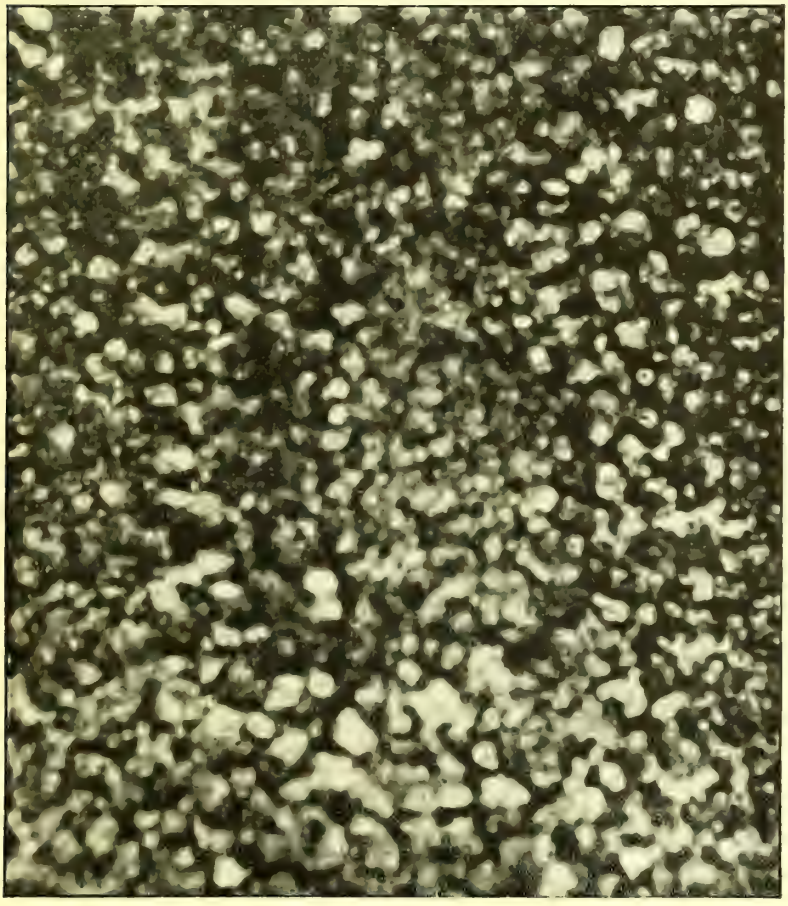

Fig. 61.

Für eine solche, noch lange Zeit fortdauernde Bewegung des Hg in schon längst erstarrten Amalgamblöcken liefern die gesprengten Glascylinder und die aus den gesprengten Cylindern herausgepressten Quecksilberkügelchen (s. Fig. 32) den augenscheinlichen Beweis. Wir können aber noch einen anderen antreten. Die obenstehende Figur 61 bringt eine zehnmalige Vergrösserung des Bildes von dem amalgamierten Kupferstabe (Fig. 8, Seite 16). Die hier demnach

50 Mal vergrösserten Amalgamkrystalle, die auf ihrer Unterlage, dem Kupferstabe, fixiert sind, wurden erst sichtbar, als das zwischen den einzelnen Krystallen liegende Quecksilber verdunstet resp. in das Kupfer eingedrungen war. So kam eine ungestörte Ablagerung von Krystallen zustande, die nur in der Mitte, durch Berührung mit dem Finger, eine kleine Zone aneinandergeschobener Krystalle zeigt.

In einem Amalgamblock (Zahnfüllung), in welchem durch den zum Verdichten der Masse unbedingt notwendigen Druck die vom Hg zunächst nur oberflächlich gelösten Feilspänchen dicht auf- und ineinander geschoben werden, wird das sie benetzende und sie trennende Hg verdrängt. Das Experiment beweist, dass dieses überschüssige

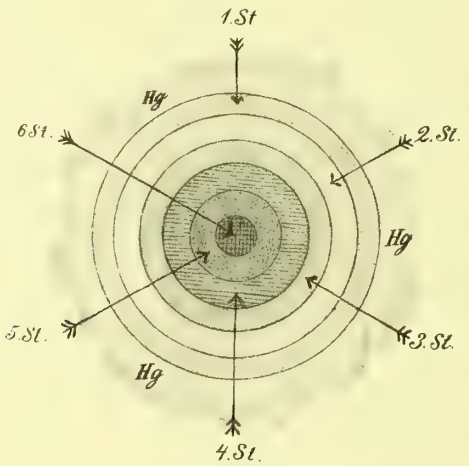


Fig. 62.

Hg in jeder Zahnfüllung nach den Wänden der Höhle und nach der Oberfläche zu getrieben wird (s. Fig. 59). Hier hält dasselbe aber in ähnlicher Weise, wie bei der ungestörten Krystallisation auf unserem Kupferstab, die Krystalle bezw. die noch festen Partikel im Amalgamblock am Rande der Füllung voneinander.

Unter Amalgampartikeln verstehe ich die vom Quecksilber benetzten, aber nur zum Teil gelösten Feilspänchen einer Legierung. Zum Verständnis dieses Vorganges muss daran erinnert werden, dass während der kurzen Zeit des Verreibens der Feilspänchen mit dem Hg dieselben keineswegs vollkommen durchsetzt und in eine homogene Pasta verwandelt werden, sondern dass die vollständige Durchsetzung der Metallspänchen vom Hg auch bei solchen Legierungen,

deren Metalle vom Quecksilber leicht aufgenommen werden (Legierung IIa Tabelle C), viel längere Zeit in Anspruch nimmt. Denken wir uns die Feilspänchen einer solchen Legierung alle als kleine Kugeln mit Hg verrieben, so lässt sich der Prozess der vollständigen Amalgamierung einer Kugel leicht schematisch darstellen (Fig. 62). Die wolkige Zone der Fig. ist das das Körnchen umgebende Hg. Dieses dringt in einer Zeiteinheit, in einer Minute oder Stunde, bis in den Kreis *1* vor, in der zweiten Stunde bis in den Kreis *2*, während der Kreis *1* inzwischen mit Quecksilber gesättigt (amalgamiert) worden ist. In der dritten Stunde haben wir das Hg in dem Kreise *3* und den Kreis *2* auch erweicht; in der vierten ist das Quecksilber bis in den Kreis *4*, in der fünften bis in den Kreis *5* vorgedrungen, und erst in der sechsten wird der Kern vom Hg erreicht. Damit ist der Prozess der Amalgamation noch keineswegs vollendet. Das Feilspänchen bildet jetzt erst in unserem Sinne ein vom Hg noch umgebenes Amalgampartikelchen, die Summe aller aber noch keineswegs eine homogene Pasta. Diese entsteht erst dann, wenn der Kern genau so quecksilberreich ist, wie die erste Zone, und das zwischen den einzelnen Kugeln liegende Hg vollständig von denselben aufgesogen worden ist. Welche Zeit dieser Ausgleich zwischen Amalgampartikel und Hg erfordert, entzieht sich noch unserer Kenntnis; wir schätzen den Zeitraum aber auf Monate und führen auf diesen Ausgleich einen Teil der Formveränderungen unserer längst erhärteten Amalgamfüllungen zurück. Verkürzt wird die Zeitdauer dieser Bewegung durch Anwendung solcher Mittel, welche die schnellere Amalgamierung der Feilspänchen befördern (Waschen der Pasta mit verdünnter Sublimat-Schwefelsäure. Bereitung des Kupferamalgams mit schwefelsaurem Quecksilber).

Bei schwerer löslichen Metallen und Metalllegierungen (Legier. VIa u. VIIb, Tabelle C), mit denen man immer noch Füllungen legen kann, tritt nach meiner Auffassung keine vollständige Erweichung der Feilspäne ein. Das zwischen denselben liegende Hg sättigt sich mit dem Metalle und hält die nicht amalgamierten (festen) Partikel zusammen, wie der Mörtel die Backsteine. Jede dieser Partikel (Fig. 63*a*) ist also in schwerer amalgamierbaren Feilungen anfangs von einer flüssigen Amalgamzone (Fig. 63*b*) umgeben, die sich, so lange noch keine Erstarrung eingetreten ist, durch Druck leicht zwischen den Partikeln verschieben lässt. Dabei rücken die festen Partikel aneinander, und das flüssige Amalgam (überschüssige Hg) wird nach den Wänden und den Rändern der damit gefüllten Höhlen verschoben. (Vergl. Fig. 59.)

Da nun aber von den Oberflächen der Amalgamfüllungen nur ein kaum messbarer Teil des Hg verdunstet, so muss jeder Überschuss von Hg nach den quecksilberärmeren Partieen der Füllung zurückwandern. Von diesen wird der Überschuss von Hg, der sich in den Randpartieen befindet, **angesogen,** wie das Wasser im Sande, wenn dasselbe in dem letzteren durch einen Druck auf kurze Zeit verdrängt worden ist. Wie hierbei in der Peripherie der gedrückten Stelle der Sandschicht die einzelnen Körnchen vom ungleich verteilten Wasser erst auseinandergepresst, beim Nachlass des Druckes aber wieder an-




Fig. 63. Schematische Darstellung der, von einer Zone flüssigen Amalgams umgebenen Partikelchen.

einandergezogen werden, so bewirkt auch das Zurückwandern des Hg von der Randpartie einer Füllung nach dem quecksilberärmeren Centrum derselben — ganz unabhängig von einer molekularen Verdichtung des Amalgams selbst — stets ein Abweichen der Füllung von den Rändern der Höhle. *Diese Betrachtung hat für die Praxis des Zahnfüllens die allergrösste Bedeutung.*

Man vermeidet diese Spaltbildung oder beschränkt sie sehr wesentlich, indem man einmal beim Stopfen des Amalgams das nach der Oberfläche und den Rändern der Höhle gedrängte Quecksilber sofort durch den Fingerdruck entfernt oder durch Aufstreichen von Zinnfolie oder Aufdrücken fast trockenen Amalgampulvers eliminiert, vor allem aber durch Nachdrücken und Nachpolieren der Amalgam-

ränder zu einer Zeit, wo die Füllung zu erhärten beginnt. Dieser Zeitpunkt soll bei zweckentsprechend zusammengesetzten und gemischten Legierungen nach 20—30 Minuten gegeben sein. Ich hoffe, auch durch die Fig. 64, welche das Andrücken der abgewichenen Ränder des Amalgamblockes kurz vor seiner Erstarrung zeigen soll, auf die **Wichtigkeit des Nachpolierens** hingewiesen zu haben. Denn thatsächlich giebt es kein Amalgam, welches bei Ausserachtlassen jener Manipulation wegen dieser ganz gesetzmässigen Bewegung

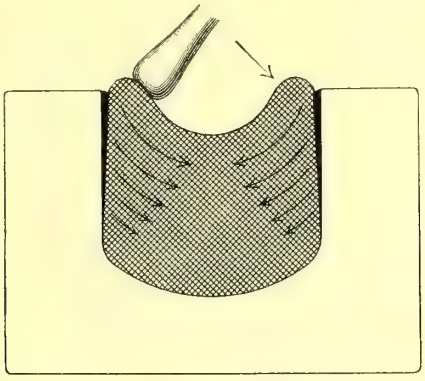

Fig. 64. Schema: Spalt zwischen Amalgam und Höhlenwand, entstanden durch Rückwanderung des aus der Mitte nach den Höhlenwänden gepressten Quecksilbers (vergl. die Fig. 56).

des Hg sich nicht nachträglich von den Rändern der Höhle mehr oder weniger zurückzöge.

Eine nicht ganz leicht zu lösende Aufgabe bestand bei unseren Experimenten darin, den Überschuss von Hg aus den grossen Amalgamscheiben zu entfernen. Es gelang dies am besten, wenn die Höhle etwas übervoll gefüllt und sodann das mit einem grossen Stopfinstrumente (Ende eines Porzellan-Pistills) schon so fest wie möglich kondensierte Amalgam noch mit dem Daumen ausgepresst wurde (Fig. 65).

Durch schaukelnde Bewegung des fest auf die Amalgamfläche drückenden Daumengliedes wird der Rest des überschüssigen Hg an den Rändern der Höhle herausgepresst, und es ist ganz interessant zu sehen, wie hierbei dieser Überschuss von Hg ganz beliebig von der einen Seite des grossen Amalgamblocks nach der anderen verschoben werden kann.

*Ich kenne keine bessere Methode, überflüssiges Hg* ***aus den grossen Amalgamfüllungen*** *mechanisch zu entfernen, als den*

*Fingerdruck*, so dass ich auch von dieser Methode, wo es die Verhältnisse gestatten, im Munde **stets** Gebrauch mache. Grössere kuppelförmige Amalgamfüllungen kann nur derjenige legen, der die Kompression des Amalgams mit der Fingerspitze (Daumen, Zeige- oder Mittelfinger) erlernt hat. Nächst dem Fingerdruck wird von mir zum ganz gleichmässigen Zusammenpressen der Amalgamfüllungen in geschlossenen Höhlen der Kauflächen stets der „gepolsterte Gegenbiss" angewendet.

Fig. 65.[1])

Über diesen Punkt werde ich mich in dem speciellen Teile des Buches weiter verbreiten. Hier habe ich noch hinzuzufügen, dass die Oberfläche einer langsam erhärteten Amalgamfüllung, auch wenn sie ganz gleichmässig komprimiert und mit den Fingern ausgepresst worden ist, stets noch einen Überschuss von Hg enthält, besonders an **den** Stellen, wo die Amalgamperlen zuletzt herausgedrückt worden sind. Dieser Überschuss ist möglichst zu beseitigen; man benutzt hierzu Zinn-, Silber- oder Goldfolie, die in Form 4- bis 5fach übereinander liegender Streifen (Fig. 66) auf die

[1]) Auch dieser Versuch beweist, dass sich zwischen den Amalgampartikeln frisch gestopfter Füllungen anfänglich immer flüssiges Amalgam befindet, welches leicht beweglich ist und erst allmählich von den Feilspänchen aufgesogen wird. Je mehr Kupfer und Nickel eine solche Legierung hat, um so längere Zeit lässt sich das flüssige Amalgam in den Gängen der Figuren 36 und 63 zwischen den Partikeln verschieben. Besteht dagegen die Legierung aus solchen Metallen, welche schnell amalgamiert werden, z. B. aus einer Verbindung von 2 Gold, 53 Silber, 40 Zinn, 5 Kadmium, so lässt sich schon nach 100 Sekunden kein Tropfen Hg aus einer so grossen Amalgamscheibe mehr auspressen. Andere Pasten dagegen, welche viel Zink enthalten, pressen oft erst 3—5 Monate nach vollständigem Erhärten noch einzelne kleine Tröpfchen flüssigen Amalgams, das sich vielleicht noch in diesen Gängen befindet, wieder aus.

Füllungsoberfläche gelegt und bei grossen Kuppelfüllungen mit der Fingerspitze, bei kleineren mit dem flachen Fussstopfer, an Seitenfüllungen mit dem Spatel in gleichmässig starker Lage aufgerieben wird.

Jede aufpolierte dicke Stelle dieser Folien reisst gewöhnlich ein Stückchen der Amalgamoberfläche ab. Deshalb soll man auch zum gepolsterten Gegenbiss niemals eine Kugel von Zinnfolie benutzen, sondern nur eine starke Lage derselben, und diese mit Watte oder dicken Zunderstücken bedecken.

Im allgemeinen dürfte zu dieser Entziehung des überschüssigen Hg eine weiche Zinnfolie genügen. Von anderer Seite wird zu gleichem Zwecke Silberfolie empfohlen. Bei der grossen Verwandt-

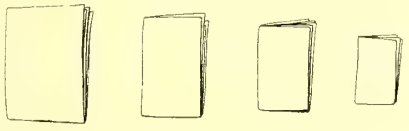

Fig. 66.

schaft aber, welche das Silber zum Schwefelwasserstoff hat, wird eine vorzugsweise aus Feinsilber bestehende Amalgamoberfläche rasch schwarz gefärbt werden. Auch Goldfolie wird zur Bedeckung weicher Amalgamoberflächen in Schneidezähnen gebraucht in der Absicht, durch das Aufpolieren des Goldblattes „das Amalgam weisser zu halten".

Ich halte auch von diesen Versuchen nichts, weil sich das aufpolierte Gold sofort mit dem weichen Amalgam verbindet und dann wie dieses mehr oder weniger gefärbt werden wird. *Die beste Farbe behalten diejenigen Füllungen, die nach dem Erhärten geschliffen und glänzend poliert werden.*[1])

### 3. Die Herstellung der Zahnhöhlen für Amalgamfüllungen.

Für den guten Randschluss einer jeden zusammengesetzten Amalgamfüllung ist **die Form** der präparierten Zahnhöhle von allergrösster Bedeutung. Fehler, die bei der unzweckmässigen Präparation einer Höhle gemacht werden, lassen sich auch durch die sorgfältigste Politur nicht ausgleichen. Selbst die Amalgame, welche als brauchbar erkannt sind, lassen auch nach richtigem Stopfen zu wünschen übrig, wenn die Höhle fehlerhaft präpariert war. Im allgemeinen glaubt man, dass eine Höhle, welche

[1]) Siehe das Kapitel: Veränderungen der Amalgamoberflächen in der Mundhöhle.

zur Aufnahme einer kohäsiven Goldfüllung richtig präpariert ist, ohne weiteres auch mit Amalgam gefüllt werden könnte.

Dies trifft nur für Kupferamalgam zu. Für die zusammengesetzten Amalgame sind Höhlen, wie wir sie für kohäsive Goldfüllungen herstellen, ganz unbrauchbar.

Ein Beispiel soll dies beweisen: In den sonst kräftig entwickelten Kronen der unteren zweiten Mahlzähne finden wir nicht selten die Kreuzfurche kariös und zwar derartig, dass die feine Sonde an der Kreuzungsstelle der Furchen durch den defekten Schmelz hindurch bis in das oberflächlich erkrankte Zahnbein dringt, während die auslaufenden Spitzen der Kreuzfurche nur Schmelzkaries zeigen. Wir entfernen aus dem Centrum eines solchen Defekts alles Erkrankte bis zum gesunden Zahnbein, verfolgen dann mit feineren Bohrern die Schmelzkaries in den Ausläufern (Fig. 67) und tragen auch dafür

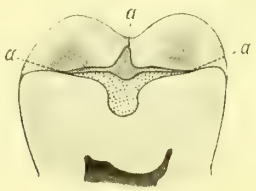


Fig. 67.

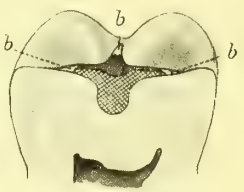


Fig. 68.

Sorge, dass nicht allein die Schmelzkanten des Höhlencentrums, sondern auch die der Ausläufer *a a a* abgeschrägt und abgerundet werden, damit das Gold ohne Verletzung der Schmelzränder fest gegen dieselben gehämmert und rotiert werden kann.

Mit kohäsivem Gold lassen sich so präparierte Furchen (Fig. 67) füllen, auch wenn man sie vom Centrum aus nur ganz flach auszieht. Das Gold bleibt, richtig eingestopft und festrotiert, auch in den Punkten *a a a* gut liegen. Dieselbe Höhle, mit Goldamalgam gefüllt, zeigt nach Jahresfrist nur einen mangelhaften Verschluss. Die Ausläufer Fig. 68 *bbb* findet man ausgebrochen oder zum mindesten vom Schmelzrande, dem sie auflagen, abstehend.

Ebenso finden wir an Amalgamfüllungen (Fig. 69), welche über die abgerundeten Kanten einer für Goldfüllungen tadellos präparierten Höhle in Schneidezähnen gelegt worden sind, nach 12 bis 15 Monaten abstehende Ränder. Dieselbe Höhle, z. B. an der Berührungsfläche eines Schneidezahns mit Gold sachgemäss ausgefüllt (Fig. 70), würde einen vorzüglichen Randschluss behalten. Woran

liegt das? Ich habe versucht, auch diese Frage experimentell zu beantworten.

Fig. 69.

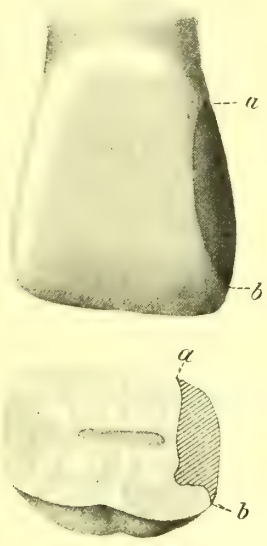


Fig. 70.

Fig. 69. Extrahierter, mehrere Jahre zuvor mit sogenanntem Goldamalgam gefüllter Schneidezahn. Die obere Figur zeigt abstehende, bei *a* und *b* herausgewölbte Füllungsränder, der Querschnitt liefert den Beweis, dass die abstehenden Ecken *a* und *b* kaum die Schmelzgrenze überschreiten.

Fig. 70. Ansicht und Querschnitt eines mit kohäsivem Golde gefüllten Zahnes. (Phantomarbeit.)

Nehmen wir einen Elfenbeinblock mit einem Loch, welches im Querschnitt die Form einer für Gold präparierten Höhle hat (Fig. 71). Wir füllen dasselbe mit Goldamalgam, entfernen durch sorgfältiges Auspressen jeden Überschuss von Hg, der aus dieser mit Unterschnitten versehenen, napfförmigen Höhle leicht entweicht, trocknen die Oberfläche noch mit Zinnfolie und glätten auf das Sorgfältigste. Der Schluss der Füllung lässt in den nächsten Tagen nichts zu wünschen übrig Allein schon nach einigen Monaten sehen wir, dass das Amalgam von den abgerundeten Ecken, an denen fest angedrücktes Gold sicher liegen bleiben würde, sich etwas abhebt. Nach Monaten wird der Abstand so gross sein, dass wir ein ganz feines Instrumentchen zwischen den ab-

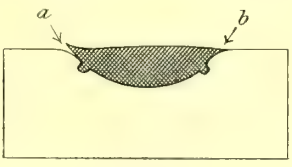


Fig. 71.

stehenden Füllungsrand und die Elfenbeinscheibe einführen können. Ein leichter Druck auf diese Ecke *a* genügt dann, dieselbe abzusprengen, und der keilförmige Spalt der Fig. 69 *ab* ist fertig. Aber nicht allein von den abgerundeten Rändern napfförmiger Höhlen hebt sich der dünn auslaufende Rand der Amalgamfüllungen ab,

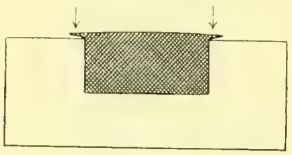

Fig. 72.

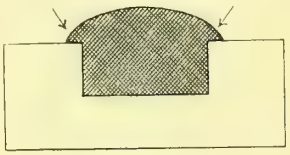

Fig. 73.

sondern auch von rechtwinklig gestalteten Höhlen wird jeder überstehende dünne Amalgamrand (Fig. 72) nach Monaten abstehend oder ausgebrochen gefunden werden, während dicke, die Höhlen kuppelförmig überragende Amalgamblöcke sich von den Elfenbeinscheiben nicht oder kaum messbar abheben (Fig. 73).

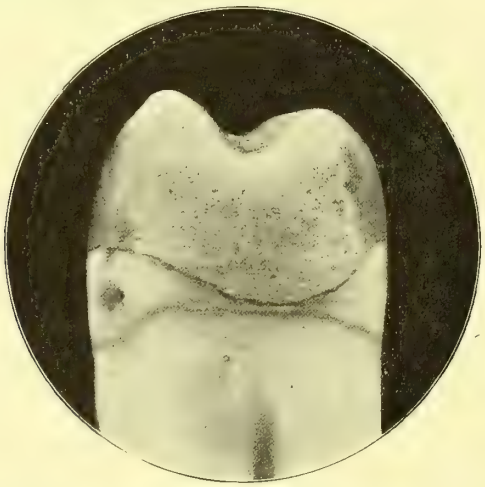

Fig. 74. Phantomzahn mit Kuppelfüllung aus Goldamalgam. Photographische Aufnahme, 5 Mal vergrössert.

Für die Herstellung von Mahlzahnkronen aus Amalgam (siehe das Kapitel: Kuppelfüllungen) ist diese Beobachtung von Wichtigkeit.

Die Richtigkeit dieser schematischen Zeichnungen muss ich auch beweisen können. Ich glaube das mit dem Photogramme einer 3 Jahre vorher kuppelförmig aufgebauten Amalgamkrone eines Praemolaren thun zu können (Fig. 74). Der Spalt zwischen dieser

Füllung und dem Zahnrand erscheint, 5 Mal vergrössert, bedeutend; im Munde würde er jedoch kaum sichtbar sein. Ein noch besserer Randschluss, als ihn diese Platin-Goldamalgamfüllung zeigt, lässt sich nur durch die Verwendung des Kupferamalgams erreichen.

Was ich hier mit der Photographie des Phantomzahnes zeige, das sehen wir auch an solchen Füllungen im Munde. Ein dauernd guter Randschluss einer derartigen Amalgamkrone dürfte zu den Ausnahmen zählen, weil selbst bei sorgfältiger Arbeit der Schmelz doch noch stellenweise von dünnen Schichten Amalgam bedeckt wird, die sich bei dem Finieren unserer Beobachtung entziehen (Fig. 75). Sobald auf diese dünnen Stellen des Amalgames in der Richtung des Pfeiles Fig. 76 ein Druck wirkt, bricht der spröde Amalgamrand ab, und wir haben dann, selbst bei Benutzung eines Amalgams, das sich nicht kontrahiert und dessen Neigung, sich zusammenzuballen, wir beseitigt haben, eine Füllung, die den Eindruck macht,

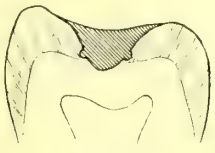

Fig. 75.

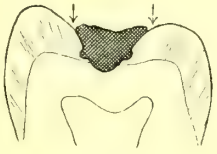

Fig. 76.

als sei sie durch „innere Kräfte“ aus der Zahnhöhle herausgehoben worden, während es sich hier doch **um einen Randbruch handelt,** welcher mit der durch Molekularbewegung bedingten Formveränderung der Füllung nichts zu thun hat. Aus diesem Grunde sollte man nur solche Amalgame benutzen, die möglichst feste, zähe und nicht leicht bröckelnde Ränder zeigen. (Vergl. Kantenfestigkeit der Amalgamlegierungen.)

Es unterliegt nun für mich keinem Zweifel, dass bei den meisten Amalgamfüllungen auf den Kauflächen beide Umstände (fehlerhaftes Präparieren der Höhlenränder und mangelhaftes Finieren der Füllung) mitwirken, den Randschluss fehlerhaft zu gestalten. Dass man aber auch mit einem sonst gut schliessenden Amalgam schlecht schliessende und überragende Füllungsränder künstlich herstellen kann, beweist die Photographie des Mahlzahnes. (**Fig. 6** auf **Tafel VII.**) Die Höhle war nicht oder nur wenig fehlerhaft präpariert, aber sie war fehlerhaft gefüllt dadurch, dass **über** den Schmelzrand eine dünne Schicht Amalgam gefüllt wurde, die naturgemäss im Munde beim Kauen leicht abbrechen musste. Nach dem Erhärten wurde die dem Schmelz

aufliegende Portion des Amalgams, sowie auch ein Stückchen Schmelz mit der Stopfspitze eines automatischen Hammers abgeschlagen und dadurch eine Amalgamfüllung hergestellt, welche sich in keiner Weise von einer solchen im Munde unterscheidet und den unanfechtbaren Beweis dafür liefert, dass fehlerhafte Präparation der Höhle und mangelhaftes Finieren der Amalgamfüllungen die wesentlichen Ursachen für den schlechten Randschluss dieses Materials abgeben.

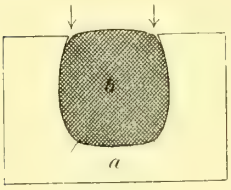

Fig. 77.

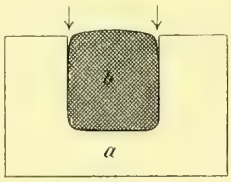

Fig. 78.

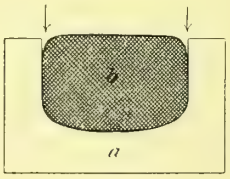

Fig. 79.

*Um gutschliessende Amalgamfüllungen herzustellen, müssen demnach die* ***Ränder*** *der Cavität* ***möglichst rechtwinklig geformt werden;*** *flache, muldenförmige Cavitäten sind so weit als möglich zu vertiefen und am Boden zu erweitern.*

Die beste Form für die Goldamalgamfüllungen ist die Tonnenform (Fig. 77). Wird eine solche Höhle mit einem wandständigen Goldamalgam gefüllt, so wird das Zurückweichen des letzteren von den Rändern nur einen ganz geringen Spalt entstehen

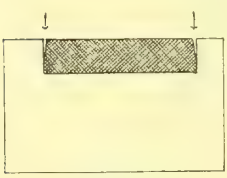
Fig. 80.

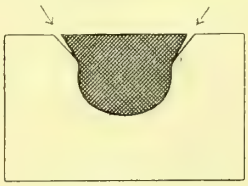
Fig. 81.

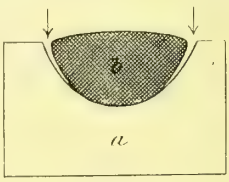

Fig. 82.

lassen, der nahezu indifferent sein muss. Auch die tiefen Kastenformen (Fig. 78 und 79) werden, mit Amalgam gefüllt, nach Jahresfrist nur wenig keilförmig abstehende Ränder zeigen, die vielleicht das Zahnbein an einer kleinen Stelle frei liegen lassen.

Die flache Kastenform (Fig. 80) nähert sich schon den Cavitäten unserer Elfenbeinscheiben, von denen wir wissen, dass die Spitze des Keils zwischen abstehendem Amalgam und Höhlenrand bis zum Boden reicht. Höhlen, welche die auf den Kauflächen der Mahlzähne häufig vorkommende Form der Fig. 81 haben, zeigen in dem oberen, schräg

auslaufenden Teile keilförmige Spalten, im unteren Teile guten Schluss des Amalgams.

Hat dagegen die Cavität eine muldenförmige Gestalt (Fig. 82), so wird sich jede Amalgamfüllung nach kurzer Zeit stark abwölben. Dass sich darin diese schematische Zeichnung mit den thatsächlichen Befunden an im Munde gefüllten und später extrahierten

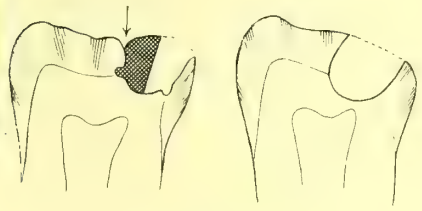

*a* *b*

Fig. 83.

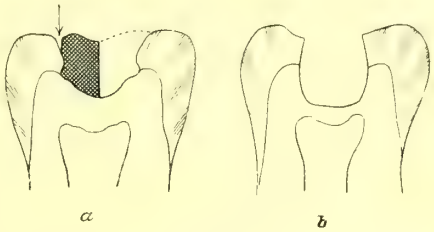

*a* *b*

Fig. 84.

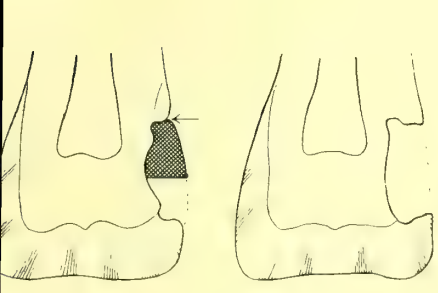

*a* *b*

Fig. 85.

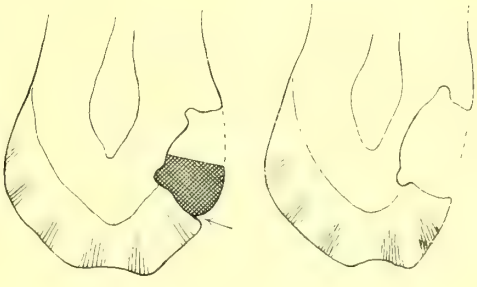

*a* *b*

Fig. 86.

Fig. 83—86. Unter den überstehenden Figuren sehen wir in ***a*** für Goldamalgamfüllungen nicht richtig präparierte Höhlen. Dieselben haben abgerundete Ecken, von denen sich das Goldamalgam zurückzieht und abbröckelt. So entstehen an älteren Füllungen Randdefekte, die mit den Pfeilen angedeutet worden sind.

Die Figuren ***b*** hingegen sind für Goldamalgamfüllungen richtig präpariert. In solchen Höhlen werden sich diese Füllungen, die selbstverständlich richtig gestopft sein müssen, immer bewähren.

Zähnen deckt, zeigt ein Vergleich des photographisch aufgenommenen Zahndurchschnittes der Fig. 3 auf Tafel I.

Unsere Experimente haben demnach wohl zweifellos bewiesen, dass, je flacher eine mit Amalgam gefüllte Höhle ist, um so stärker sich die Oberfläche des erstarrten Amalgams nachträglich krümmen wird. Ist die Höhle nahezu so tief als breit, so wird die Veränderung geringer sein. Kann die Höhle etwas tiefer

als breit sein und die Tonnenform erhalten, so wird eine sachgemäss gestopfte Amalgamfüllung sich wie eine Goldfüllung bewähren.

Es ist demnach wichtig, dass wir stets, wo und an welcher Stelle der Zahnreihe wir kariöse Defekte zur Aufnahme einer Goldamalgamfüllung vorbereiten, die Höhle möglichst mit **rechtwinkligen,** keineswegs aber mit abgerundeten oder ausgezackten Schmelzrändern versehen dürfen, und dass wir die Cavität, mag sie klein oder gross, flach oder tief sein, möglichst tonnenförmig ausgebuchtet gestalten müssen.

*Wer die Zahnhöhlen zur Aufnahme einer Amalgamfüllung so präpariert, dass die Cavität auch mit* ***nicht kohäsiver*** *Goldfolie gefüllt werden könnte, hat für die Mehrzahl der Fälle die richtige Form hergestellt.*

Diese Regel durchzuführen ist nicht immer so einfach; die Nähe der Pulpazipfel, die wünschenswerte Erhaltung labialer Schmelzwände zur Deckung der Amalgamfüllungen, abgebrochene oder dünne Teile der Zahnkrone, die abgeschliffen werden müssen, lassen die Präparation einer Normalhöhle kaum zu. Ist diese Höhlenform bei tiefer erkrankten Seitenzähnen nicht zu erreichen, so sollten die Kronenreste so geformt, zugeschliffen und unterschnitten werden, wie wir dies in dem speciellen Teil bei den Kapiteln „Kuppel- oder Pyramidenfüllungen“ erörtern werden.

## 4. Das Finieren der Amalgamfüllungen.

Die sorgfältige Präparation der Höhle und die Herstellung rechtwinkliger Ränder sichert jedoch nicht allein den guten Schluss einer Amalgamfüllung, dieselbe muss vielmehr noch durch eine **exakte Finierung der Ränder** abgeschlossen werden. Wie wichtig diese Forderung ist, mag hier an der Hand instruktiver Bilder erkannt werden. Gewöhnlich glaubt man, dass nach dem Vollstopfen einer Höhle mit Amalgam ein Abreiben der geglätteten Oberfläche mit Watte genüge, den auf dem Schmelzrande aufliegenden, überschüssigen Teil des Amalgams zu entfernen. Wir bringen, um diesen Irrtum zu beseitigen, hier auf **Tafel VII** in Fig. 1 die 3 Mal vergrösserte Photographie eines Mahlzahnes, der auf seiner Kaufläche mit Goldamalgam gefüllt ist. Die Füllung ist in der gewöhnlichen Weise geglättet und mit Watte abgerieben, wobei ein Teil des aufliegenden Amalgams nicht entfernt werden konnte. So wird die Mehrzahl der im Munde auf Kauflächen liegenden Amalgamfüllungen aussehen, wenn der Patient das Zimmer mit dem fertig gefüllten Zahn verlässt. Ein Vergleich der beiden Bilder 1 und 2 lehrt, wie-

# Mit Amalgam gefüllte Zähne (Phantomarbeit).

(3 mal vergrössert; s. Seite 94 und 95.)

Fig. 1.

Füllung, den Schmelz bei *a b* übergreifend.

Fig. 2.

Dieselbe Füllung, einmal abgeburstet, dem Schmelz noch aufliegend.

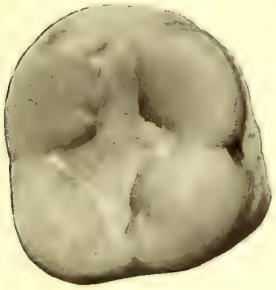

Fig. 3.

Dieselbe Füllung, nochmals abgebürstet und am Rande scharf anpoliert.

Fig. 4.

Dieselbe Füllung, zum dritten Male abgebürstet und anpoliert. Bei *a* liegt immer noch eine dünne Schicht dem Schmelz auf.

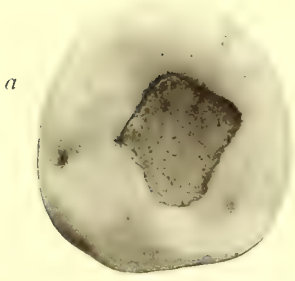


Fig. 5

Zwanzig Jahre altes, 10 % Gold enthaltendes Amalgam, mit stark abstehenden Rändern *a*. (Phantomarbeit.)

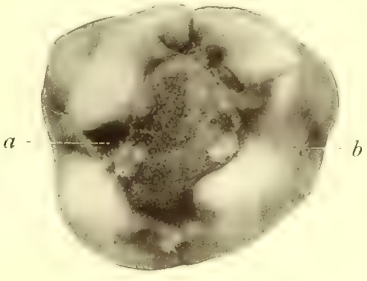


Fig. 6.

Stark übergebaute Amalgamfüllung, deren Ränder *a b* abgesprengt wurden. (Künstliche Randdefekte.)

Photographiert von C. Zeiss, Jena. Lichtdruck von Albert Frisch, Berlin W.

viel überflüssiges Amalgam von dem Schmelze **durch die** *weiche* **Bürste** entfernt worden ist. Das dritte Bild zeigt denselben Zahn und dieselbe Füllung, deren Fläche nach dem Abbürsten noch mit dem Polierer geglättet worden ist. Aber auch hierdurch ist, wie aus der Fig. 4 ersichtlich, noch kein vollkommener Abschluss erzielt. Dieser wurde erst eine Viertelstunde später, nachdem das Amalgam schon etwas erstarrt war, durch das nochmalige Abbürsten mit Seife und sorgfältiges Andrücken, Abschaben und Glätten der Füllungsränder erreicht. Die Anwendung der Bürste und eines kleinen kantigen Randpolierers kann ich deshalb nicht dringend genug empfehlen.

Die Fig. 5 und 6 der **Tafel VII** sind zwei vor 25 Jahren mit Goldamalgam gefüllte Phantomzähne. Die Fig. 6 zeigt die starke Kontraktion der zur Zeit geschliffenen und polierten Füllung. Die Fig. 7 zeigt ebenfalls

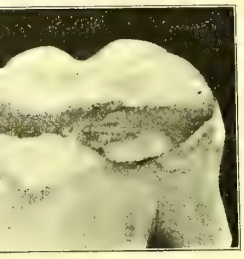

Fig. 87.

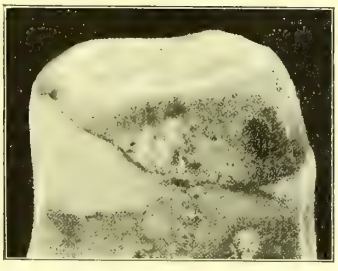

Fig. 88.

Fig. 89.

eine Goldamalgamfüllung, deren absichtlich übergebaute Ränder nach dem Erhärten des Materials abgesprengt wurden. Dadurch und infolge der im Laufe der Jahre eingetretenen Schrumpfung, macht diese Amalgamfüllung den Eindruck, als wäre sie aufgequollen oder aus der Höhle etwas herausgetrieben.

Wenn man mir nun am Schlusse dieses Kapitels die Frage vorlegt, ob es mir möglich ist, bei genauester Befolgung der hier gegebenen Vorschriften mit den gebräuchlichen Amalgampasten Füllungen zu legen, von denen wir annehmen können, dass sie auch nach Jahren gut schliessende Ränder haben werden, so kann ich diese Frage auf Grund meiner Untersuchungen dahin beantworten, dass wir mit einer Amalgampasta, welche ausser möglichst viel Kupfer auch Gold und etwas Platin oder Neusilber enthält, in tonnen- oder kastenförmig ausgebohrten Höhlen wasserdichte Amalgamfüllungen herstellen können, die in der Mehrzahl der Fälle zwar einen für die Lupe nicht ganz dicht schliessenden Rand haben, trotzdem aber **den Zahn gegen weitere Zerstörung durch Karies sichern.**

Fig. 87, 88 und 89, Phantomfüllungen. Die grossen Amalgamfüllungen sind in der nur zur Hälfte mit Chlorzinkcement gefüllten Kronen-Pulpahöhle verankert. Die Füllungen wurden erst 2 Monate später geschliffen, die Zähne sind 3 Jahre nach dem Stopfen des Amalgams photographiert. Alle drei Amalgamfüllungen zeigen nicht ganz perfekt schliessende Ränder, diese sprechen scheinbar gegen die Verwendung des Amalgams; allein bei genauer Prüfung der im Munde gelegten Gold- und Zinngoldfüllungen mit der Lupe wird man auch finden (vergleiche auch die Photographien der Zähne auf **Tafel VIII**), dass die Ränder des Goldverschlusses sehr oft infolge kleiner technischer Fehler zu wünschen übrig lassen. Trotzdem schützen diese Füllungen

Fig. 90. Zahn, approximal mit Zinngold gefüllt und dann aus dem (Leichen-) Kiefer extrahiert. Am Zahnhalse ist das Material nicht fest genug kondensiert.

den Zahn auf absehbare Zeit gegen das Fortschreiten oder Wiederauftreten der Karies am Füllungsrande, sofern derselbe überall aus starkem, noch vom Zahnbein gestütztem Schmelz besteht. Da, wo der Schmelzrand fehlt, ist bei jeder Füllung das Auftreten sekundärer Karies zu erwarten. Diese Gefahr ist aber bei Amalgamfüllungen grösser, weil die Oberfläche der Füllung und auch die Füllungsränder durch die wechselnden chemischen Verhältnisse der Mundflüssigkeit mehr oder weniger, je nach dem Charakter der Legierungen, angegriffen werden, was bei reinen Goldfüllungen nicht der Fall ist. Wenn wir aber die Zahnhöhlen weder kasten- noch tonnenförmig präparieren können, wenn Ecken der Kronen fehlen, werden wir mit Goldamalgam doch noch Füllungen legen oder ganze Kronen aus diesem Füllungsmaterial herstellen, mit

# Extrahierte Zähne mit jahrelang getragenen Goldfüllungen.

(3 mal vergrössert; s. Seite 96.)

Für das unbewaffnete Auge gut schliessende Goldfüllung (cohäsiv).

Abstehender Rand.



Abstehender Rand.

Fig. 1.

Etwas ausgekaute, aber gut schliessende Füllung aus Kupferamalgam.



Goldfüllung mit abgebröckelten Rändern.

Fig. 2.

schliessende dfüllung aus icher Folie.

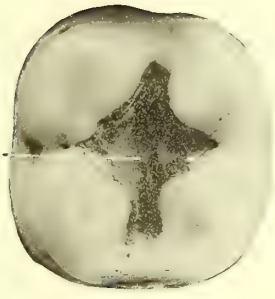

Fig. 3.

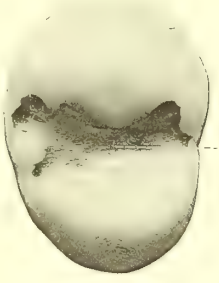

Gut schliessende cohäsive Goldfüllung (Phantomarbeit). Rand anrotiert (Phantomarbeit).

Fig. 4.

Harte Goldfüllung mit defekter Oberfläche.

Hochstehende Amalgamfüllung.

Sekundäre Karies.



Fig. 5.

Mangelhafter Randschluss.



Für das unbewaffnete Auge gut schliessende Goldfüllung.

Fig. 6.

Photographiert von C. Zeiss, Jena.

Lichtdruck von Albert Frisch, Berlin W.

welchen in ganz ausgezeichneter Weise viele Jahre lang gekaut werden kann.

Eine hier offen anzuerkennende Thatsache ist es jedoch, dass trotz der denkbar grössten Sorgfalt, die wir bei der Präparation der Höhlen, dem Stopfen und Finieren der Silber- oder Goldamalgamfüllungen anwenden, dieselben nach Jahresfrist doch etwas abstehende Ränder zeigen. Die Konturfüllung macht sehr oft den Eindruck, als wäre sie durch eine Wucherung oder Quellung des Zahnbeines aus dem Zahn herausgetrieben. Dies ist aber, wie wir nachgewiesen zu haben glauben, nicht der Fall, sondern diese sichtbaren Veränderungen der nicht von allen Seiten umschlossenen Amalgamfüllungen sind auf die uns jetzt bekannten und nicht so leicht auszuschaltenden Formveränderungen, welche auch der erstarrte Amalgamblock durchmacht, zurückzuführen.

Bei allen diesen Schlüssen stütze ich mich einmal auf meine Beobachtungen in der Praxis, die sich auf 29 Jahre erstrecken, dann aber auch auf meine Experimente, deren Resultate ich hier niedergelegt habe. Mit den Ergebnissen beider glaube ich der Lösung der wichtigsten Fragen, welche hierbei in Betracht kommen, wenigstens näher gekommen zu sein.

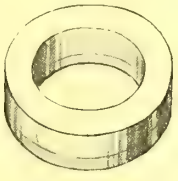

Fig. 91.

Man hat zwar versucht, den Wert der Experimente in Elfenbeinscheiben, wie ich sie gemacht habe, in Frage zu stellen, weil das Elfenbein je nach seinem Feuchtigkeitsgehalte eine verschiedene Dichtigkeit zeigen und demnach die Amalgamscheibe fester oder loser umfassen müsse.

Das sind theoretische Erwägungen; die mir jahrelang fortgesetzte Beobachtung meiner grossen Amalgamplatten in den Elfenbeinscheiben beweist, dass eine Amalgamscheibe, die einmal ihren Schluss am Elfenbein verloren hat, dauernd undicht bleibt, der Elfenbeinblock mag sich im erwärmten Zimmer befinden oder monatelang in einem nicht erwärmten Raume aufbewahrt bleiben.

Vergleichende Untersuchungen an Amalgamblöcken, die ich in starkwandige Glasringe (Fig. 91) gestopft hatte, ergeben keine wesentlich abweichenden Resultate. Dagegen glaube ich für meine Experimente in Elfenbeinplatten folgende Vorzüge beanspruchen zu müssen, nämlich dass in denselben:

1. das Amalgam, wie im Munde, am Zahnbein und nicht an Glas oder Stahl liegt,
2. dass sich an meinen Elfenbeinscheiben genau wie an den gefüllten Zähnen im Munde das Zurückweichen des Amalgams

von den Höhlenrändern mit blossem Auge sehen lässt, und dass wir

3. an den Amalgamscheiben auch die übrigen Formveränderungen, welche grosse Amalgamfüllungen in vielen Jahren erst durchmachen, besonders auch das eigentümliche Umkrempeln der Ränder, nachweisen können.

Diese eigentümliche Formveränderung der Amalgamfüllungen ist bisher im Munde wohl aufgefallen, experimentell aber noch nicht dargestellt worden, wie dies von mir mit der Fig. 28 auf Seite 49 geschehen ist.

*So lange ich aber meine Mitteilungen durch so einfache Thatsachen stützen kann, mache ich davon stets Gebrauch.*

Auf diese Experimente in den Elfenbeinscheiben — obwohl ich sie für ebenso zuverlässig halte wie alle anderen — wollte ich mich jedoch nicht allein stützen.

Es wurden mit den zur Prüfung herangezogenen Amalgamen auch Cavitäten (ausgebohrte Pulpahöhlen nicht kariöser, aber auch nicht eingetrockneter Leichenzähne) gefüllt und von diesen Längs- und Querschliffe gemacht, die mit dem Mikroskop auf Randschluss geprüft wurden. Die Resultate dieser Probefüllungen zeigten die charakteristischen Unterschiede der Amalgame und der Stopfmethoden zwar weniger scharf, als sie an den grossen Elfenbeinplatten in die Erscheinung traten; die Untersuchung mit der Lupe und dem Mikroskop ergab jedoch wieder viele übereinstimmende Punkte mit den Beobachtungen an den Elfenbeinplatten.

Eine gewisse Ähnlichkeit zeigten ferner auch die Probefüllungen in Glasröhrchen und in langen Bohrkanälen der Zähne (s. die Fig. 42, 43 und 44). Die ausgebohrten und gefüllten Pulpahöhlen belehrten uns ferner, dass zwar eine Formveränderung der Amalgame im Sinne der *Dodge*'schen Theorie, nach welcher sich die Füllung in flachen Höhlen auch von den Ecken am Boden der Höhle abwölben sollen, nicht vorkommt (s. die Fig. 52 und 53), dass hingegen eine Abrundung der Oberfläche an allen zu weich eingestopften Amalgamfüllungen beobachtet wird.

Diese Stopfversuche in Pulpahöhlen geben uns auch den erwünschten Aufschluss über den Unterschied im Schluss der Amalgamfüllungen, je nachdem das Amalgam in eine feuchte oder in eine trockene Höhle gestopft wird.

Ausgefüllt wurden endlich noch eine grosse Anzahl von durchlochten Glasplatten, um auch an ihnen noch die Formveränderungen zu studieren und die Kantenfestigkeit der Amalgame zu prüfen.

Schliesslich wurden aber die Amalgamblöcke, teils in den Glasringen und Platten festsitzend, teils herausgestossen, dazu benutzt, das nicht minder wichtige Verhalten der Amalgame gegen verdünnte Säuren und elektrolytische Prozesse der Mundhöhle kennen zu lernen.

Über diese Versuche berichten die Kapitel IV, V und VI.

## Anhang über die Ausdehnung der zusammengesetzten Amalgame.

### a) Sprengversuche.

In dem ersten Kapitel erwähnte ich kurz einige Versuche, durch welche ich die Ausdehnung der einfachen Amalgame in festverschlossenen, dünnwandigen Glascylindern kennen lernen wollte. In derselben Weise sind auch die in den Tab. A, B und C aufgeführten einfachen und zusammengesetzten Amalgame auf ihre Ausdehnung geprüft und im ganzen circa 100 Einzelversuche nach dieser Richtung hin gemacht worden. Der Zweck dieser Versuche war, zu erforschen, welche von den bereits auf Erhärtung geprüften, einfachen und zusammengesetzten Amalgamen sich während oder nach dem Erstarren ausdehnen.



Fig. 92.

Diese Untersuchungen dienten jedoch nur zur Ermittelung grösserer Ausdehnung, durch welche eventuell dünne Schmelzpartieen gesprengt werden könnten, nicht aber der kleinsten Volumveränderungen, wie sie *Elliot* und *Black* durch ihre Untersuchungen festgestellt haben. Ferner ist zu berücksichtigen, dass lediglich die Ausdehnung, nicht aber eine etwa danach wieder eintretende Schrumpfung ermittelt werden sollte.

= „Die Untersuchungsreihe zerfällt nach der Art der Behandlung in zwei Teile. Die Materialien (Metallfeilungen, Hg etc.) zur Herstellung der Versuche des ersten Teiles wurden mehrere Wochen vor der Verarbeitung in ein durch Centralheizung Tag und Nacht annähernd gleichmässig auf 20° C. erwärmtes Zimmer gebracht, daselbst verarbeitet und die fertigen Versuchsobjekte darin aufbewahrt. Die Herstellung der Versuchsobjekte geschah in folgender Weise:

Sehr dünnwandige Glascylinder, Fig. 92 (von ca. 0,3 mm Wandstärke, etwa 4 mm Lumen-Durchmesser und etwa 6 cm Länge), wurden zu zwei Dritteln mit dem betreffenden Amalgam vermittelst eines dazu passenden Stempels fest ausgestopft, dann das Amalgam *a* mit einem kreisförmig ausgeschlagenen dünnen Stück Kartenblatt *b* bedeckt und der Rest des Glases mit schnell härtendem und stark adhaerentem Phosphatcemente *c* gefüllt und auf diese Weise hermetisch ver-

schlossen. Harze, Gips etc. zeigten sich als Verschlussmittel nicht zuverlässig genug. Die so gefüllten Gläser wurden in den ersten 4 Wochen täglich, dann wöchentlich 1 Mal untersucht. Die Dauer der Beobachtungszeit beträgt 6 Monate. Dieser Teil der Sprengversuche umfasst alle z. Z. auf Erhärtung geprüften Amalgame.

Versuchsergebnisse.

Gesprengt wurden:

1. Der mit reinem, aus staubfeiner Feilung bereitetem Goldamalgam gefüllte Cylinder nach 65 Tagen.

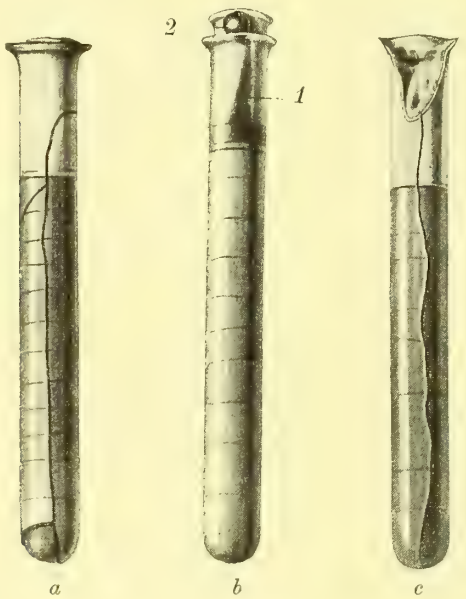


Fig. 93.

2. Ein solcher, mit reinem, aus staubfeiner Feilung gewonnenem Silberamalgam gefüllt, nach 10 Tagen.
3. Der mit dem Amalgam einer Legierung von Silber und Zinn $\widetilde{a\,a}$ gefüllte Cylinder nach 3 Tagen.
4. Ein Cylinder, gefüllt mit dem Amalgam einer Legierung, die neben Gold, Silber und Zinn 15 % Zink und 3 % Nickel enthielt, nach 12 Tagen.

Bei einem Glascylinder, der mit dem Amalgam einer Legierung, die neben Gold, Silber und Zinn noch 15 % Zink enthielt, wurde der Cementverschluss nach 10 Tagen 2 mm herausgetrieben. (Wahrscheinlich war dieser Verschluss nicht sorgfältig genug gelegt worden.) (Fig. 93*b* *1* und 2.)

Ein Cylinder, gefüllt mit 10% Zink enthaltendem Amalgam, zeigte insofern Ausdehnung, als etwa nach einer Woche Hg in feine Hohlräume des Cementverschlusses hineingepresst worden war. Ein anderes Gläschen, welches mit einem Goldamalgam gefüllt worden war, das 15% beilegiertes Zink enthielt, wurde nach 14 Tagen gesprengt und zeigte noch später kleine, aus den Rissen herausgepresste Quecksilberkügelchen (s. Fig. 32).

Alle übrigen Cylinder waren nach 6 Monaten vollkommen unversehrt." =

Aus dieser Zusammenstellung geht hervor, dass reines, aus Feilung bereitetes Gold- oder Silberamalgam[1]) die Glascylinder sprengt. Ebenso sprengt das Amalgam einer Legierung von gleichen Teilen Silber und Zinn. Man sollte nun glauben, dass eine Legierung von Gold und Silber oder eine Legierung von gleichen Teilen Silber und Zinn mit etwa 10% oder 20% Gold als Amalgam ebenfalls sprengen müsste. Das ist jedoch nicht der Fall.

Es ist demnach anzunehmen, dass Gold als Legierungsbestandteil die Ausdehnungen der betreffenden Amalgame aufhebt oder beträchtlich vermindert.

Zinn scheint, bis zu 50% beilegiert, die Ausdehnung des Silberamalgams nicht aufheben zu können.

Zink sprengte als reines Amalgam den Glascylinder nicht. Dagegen bewirkte ein Zusatz von 15% Zink zu Legierungen, die aus Gold, Silber und Zinn bestehen, eine deutlich nachweisbare Ausdehnung der Amalgame dieser Legierungen. Das Zink hat demnach als Legierungsbestandteil die umgekehrte Wirkung des Goldes, und wir haben in dem Zink zweifellos ein Mittel, die Schrumpfung unserer zusammengesetzten Amalgame zu paralysieren. Leider besitzt das Zink die Eigenschaft, so bald das Amalgam mit mehr als 5% Zink legiert ist, einen Teil des Quecksilbers schon durch die Spannung (Ausdehnung), welche in diesen Amalgamen selbst entsteht, wieder auszutreiben. Die Kraft, mit welcher einzelne der von mir hergestellten Amalgame der Zinkgruppe den Glascylinder gesprengt haben, ist nicht gemessen worden; sie ist jedoch nach meinen Versuchen keine so bedeutende, dass durch das Füllen dünnwandiger Zahnkronen mit einem 3% zinkhaltigen Goldamalgam dieselben gesprengt werden können.

Die Amalgamfüllungen der Zinkgruppe zeigen sowohl in Zähnen des Phantoms, wie in denen des Mundes die Neigung, sich aus den gefüllten Höhlen herauszuwölben (Fig. 85).

[1]) Dass die aus Gold- oder Silberfolie hergestellten Amalgame die damit gefüllten Glascylinder nicht gesprengt haben, liegt wohl daran, dass diese Amalgame nicht vollkommen erhärten. Aus Silberpulver hergestelltes Amalgam erhärtet nicht wegen der geringen Menge von festen Partikeln.

Infolge dieses Umstandes, sowie dadurch, dass bei allen Amalgamlegierungen, welche Zink enthalten, die Erhärtung langsamer erfolgt und die Kantenfestigkeit der harten Füllung gleichzeitig verschlechtert wird, verlangt die Beilegierung von Zink eine **sehr** sorgfältige Prüfung des Amalgams, bevor es in der Praxis verwendet werden darf.

Durch die zweite Versuchsreihe sollte ermittelt werden, ob ein beachtenswerter Unterschied zwischen der Verarbeitung **stark abgekühlter** Amalgamfeilung und solcher von Zimmerwärme besteht.

Da wir an allen unseren zusammengesetzten Amalgamen die allmählich eintretende Schrumpfung als den ihnen noch anhaftenden

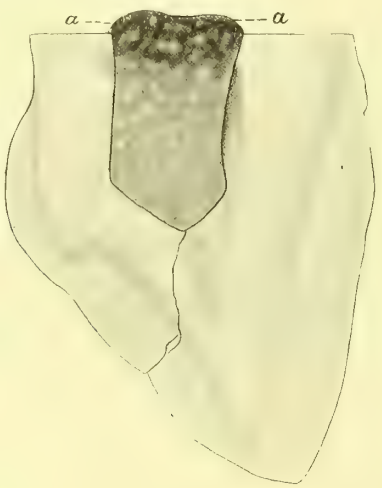


Fig. 94. Eckzahnkrone, deren ausgebohrte Pulpahöhle mit einem 15% Zink enthaltenden Goldamalgam gefüllt worden ist. Die kuppelförmige Wölbung *a a* entstand circa 3 Monate nach dem Ausfüllen.

Übelstand bezeichnen müssen, erschien es mir wünschenswert, experimentell zu prüfen, ob sich eine stark abgekühlte Amalgampasta in der warmen Mundhöhle derartig ausdehnt, dass hierdurch die Kontraktion des Füllungsmaterials vermieden und dauernd ein besserer Abschluss erzielt werden kann.

Zu diesem Zwecke wurden mit 5 Amalgamen, von denen wir bereits wussten, dass sie, bei gewöhnlicher Temperatur verarbeitet, die damit gefüllten Glascylinder nicht sprengten, neue Glascylinderfüllungen gemacht, zu denen das gesamte Material (also Metallfeilung, Quecksilber, Mörser, Stopfer etc.) vorher 24 Stunden auf Eis abgekühlt worden war. Auch die in der Kälte bereitete Pasta wurde erst wieder auf Eis abgekühlt. Die gefüllten Glascylinder wurden dann erst 24 Stunden in ein Zimmer von 20° und zuletzt 2 Stunden in ein Wasserbad von 35° gebracht.

Die hierbei gemachten Beobachtungen zeigen, dass die eiskalten Amalgame sich ausdehnen, die gefüllten Glascylinder sprengen, und jedenfalls auch im Munde durch das künstlich geschaffene Expansionsbestreben gegen die Wände der Zahnhöhle drücken werden. Ich muss es jedoch noch von weiteren Beobachtungen in der Praxis abhängig machen, ob es zweckmässig ist, die zum Füllen fertig präparierte Amalgampasta (vermittelst des Äthylchloridstrahles) stark abzukühlen und mit kalten Instrumenten in die Zahnhöhle zu stopfen. Gegen dieses Verfahren spricht nach meinen Versuchen zunächst noch die schmerzhafte Reaktion des lebenden Zahnbeines beim Einlegen der eiskalten Amalgampasta.

### b) Der Einfluss starken Druckes auf die Krystallisation und Formveränderung der Amalgame.

Sowohl bei den Einzelversuchen über Stich-, Kanten- und Randfestigkeit der Amalgame, wie auch beim Stopfen derselben in die

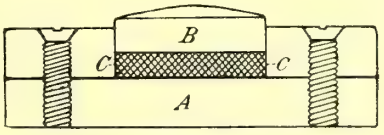


Fig. 95.

Versuchsscheiben, wurde betont, dass die Erhärtung der Füllungen durch starken Handdruck oder bei Cavitäten auf den Kauflächen der Mahlzähne durch Druck des Antagonisten wesentlich beschleunigt werden kann.

Ich hielt es daher für wichtig, die Wirkung eines sehr starken Druckes, wie wir ihn nur mit Maschinen ausüben können, auf Amalgamfüllungen kennen zu lernen.

Zu diesem Zwecke liess ich eine 6 mm dicke Stahlplatte (Fig. 95) mit einem durchgehenden Loch von 20 mm Durchmesser versehen und für dasselbe einen kurzen, genau passenden Stahlstempel *B* anfertigen. In diese Stahlkammer wurden nun die in einer 2 mm dicken Platte schon vorgestopften und vom überschüssigen Hg bereits befreiten Amalgamscheiben *C* gelegt und jede für sich dem stärksten Drucke (ich schätze denselben auf ca. 200 kg) einer Handschraubenpresse ausgesetzt. Für das dabei noch frei werdende Hg befanden sich in dem Stahlstempel kleine Abzugskanäle.

Diese Versuche ergaben, dass die zusammengesetzten Amalgame, die unter Handdruck erst nach 1—2 Stunden erhärten, unter dem Maschinendruck **sofort** stichfest und politurhart werden.

Bei diesen Untersuchungen fand ich nun ferner, dass die so komprimierten festen Amalgamscheiben wenige Minuten nach dem Zusammenpressen und ihrer Entfernung aus der Stahlmatrize sich bis zu $^1/_{50}$ ihres Durchmessers ausdehnten, so dass keine der gepressten Scheiben durch das Loch der Stahlmatrize geschoben werden konnte. Diese Ausdehnung, die bei den verschiedenen Amalgamen verschieden auftrat, blieb aber nicht konstant, sondern ging schon nach 24 Stunden wieder etwas zurück.

Amalgame, die aus Silber und Zinn (50:50) bestanden, zeigten gleich nach dem Pressen die stärkste Ausdehnung, die mit 5 % Gold legierten mittlere, diejenigen, welche gleichzeitig noch 10 % Kupfer enthielten, die geringste Expansion. Reines Kupferamalgam wurde unter dem starken Druck nicht sofort, sondern erst nach einer Stunde stich-, nach 6 Stunden kantenfest; infolgedessen fehlte auch die Expansion desselben. Kupferamalgam mit Zinn wird sofort politurfest, expandiert aber wenig; kantenfest wird es erst nach 2 Stunden.

Bemerkenswert bei diesen Versuchen ist noch Folgendes: Die mit hohem Gehalt an Zink, Kupfer oder Neusilber legierten Feilungen geben, in der gewöhnlichen Weise gestopft, Amalgamscheiben, die nach dem Erstarren eine mehr oder weniger rauhe Oberfläche besitzen.

Presst man diese Amalgame in der Stahlmatrize, so wird die Oberfläche sofort glatt und bleibt auch glatt. Aber auch die Ränder des Blockes werden bei allen in der Stahlmatrize gepressten Amalgamscheiben infolge des ganz gleichmässigen Druckes, welcher die Anhäufung von Hg an einer Stelle des Amalgams ausschliesst, nach kurzer Zeit vollständig kantenfest. Selbst Amalgame, die so bröcklig sind, dass sie durch Handdruck zu brauchbaren Füllungen überhaupt nicht zusammengefügt werden können, lassen sich in der Stahlform zu so soliden Scheiben pressen, dass sie jeden Druck beim Kauen aushalten würden. **Starker und auf die ganze Oberfläche gleichmässig ausgeübter Druck, durch welchen der letzte Rest von überschüssigem Hg entfernt wird, verbessert also ganz zweifellos die Rand- und Kantenfestigkeit eines jeden Amalgams.**

Diese Versuche beweisen ferner, dass diejenigen Amalgame, welche bei der gewöhnlichen Verarbeitung (Stopfen), wie sie im Munde erfolgen kann, gute Nachbarschaft mit den Wänden der Zahnhöhle halten, auch bei diesen Experimenten die geringste Ausdehnung mit nachfolgender Kontraktion zeigen.

Um auch über die von *BLACK*[1]) entdeckte **Dehnbarkeit der erhärteten Zahnamalgame** ein eigenes Urteil abgeben zu können, machte ich folgende Versuche: Durch eine Stahlplatte von 2 mm Dicke wurde ein Loch von 18 mm Durchmesser gebohrt und in dieses mit Handdruck verschiedene Amalgame (Kupferamalgam von *LIPPOLD*, Kupferamalgam mit Zinnzusatz, ferner eine nach ihrer Zusammensetzung bestimmte Auswahl kombinierter Amalgame) festgestopft und das überschüssige Hg sorgfältigst entfernt. Diese grossen Amalgamscheiben wurden 48 Stunden nach dem Erhärten auf Sandpapier geschliffen, ihr Durchmesser im Millimeter-Maass genau bestimmt und dann in das Loch einer 6 mm dicken Stahlplatte gelegt, welche einen Durchmesser von 19 mm hatte. Diese Platte war auf einer ebenfalls 6 mm dicken Stahlplatte festgeschraubt (s. Fig. 95).

In der so gebildeten runden Stahlkammer wurde die Amalgamscheibe mit einem genau passenden Stahlstempel bedeckt und dann in einen Parallelschraubstock gespannt, dessen Druck, anfangs schwach wirkend, in 24 Stunden bis zu ca. 200 kg gesteigert wurde.

Das Resultat dieser Versuche zeigte, dass **alle** die genannten Amalgame unter diesem starken Druck fliessen, sich gleichzeitig aber auch etwas zusammenpressen lassen, wenn der Amalgamblock in der Stahlmatrize, in welcher er gestopft, auch nach dem Erhärten gepresst wurde. Bei diesen letzten Versuchen konnte der Amalgamblock sich seitlich nicht ausdehnen, sondern nur zusammengepresst werden.

Von den unter Druck gesetzten Amalgamscheiben zeigte reines Kupferamalgam nur eine geringe Dehnbarkeit. (Die Scheibe war um $^1/_{10}$—$^1/_8$ mm gewachsen.) Kupferamalgam mit Zinn konnte nicht genau geprüft werden, weil das Material leicht zertrümmert wird.

Das Amalgam der Legierung von 2 Gold, 53 Silber, 35 Zinn und 10 Kupfer zeigte sich fast so fest wie reines Kupferamalgam. Die Scheibe war um 0,2 mm gewachsen. Beilegierungen von 3—5% Zink oder Nickel vermindern, wie Kupfer, die Dehnbarkeit der Scheiben. Dagegen war das Amalgam der Legierung: 2 Gold, 53 Silber, 45 Zinn in 24 Stunden von 18 mm auf **18,9** mm Durchmesser gewachsen.

Wenig dehnbar zeigte sich wieder das von *BLACK* geprüfte Amalgam einer Legierung: 65 Silber, 35 Zinn; der Durchmesser der Scheibe betrug nach dem Pressen 18,2 mm.

*G. V. Black*, M. D. D. D. S., Jacksonville, hat die physikalischen Eigenschaften der Füllungsmaterialien in den letzten Jahren studiert und im Dental Cosmos 1895—1896

[1]) l. c.

darüber berichtet.[1]) Um zunächst die beim Zerkauen der alltäglichen Nahrungsmittel erforderliche Kraft zu bestimmen, konstruierte *Black* ein Instrument, das er Phagodynamometer genannt hat. Mit diesem Apparat wurde ermittelt, dass Fleischspeisen 20—60 Pfund, Canditen 40—100 Pfund, Nüsse 60—100 Pfund Kraft zum Zertrümmern resp. Zermalmen erfordern. Beim gewöhnlichen Gebrauch hat die Kaufläche zweier Molaren eine Kraft von 10 Pfund, eine Füllung, die ein Viertel der Kaufläche einnimmt, eine Kraft von ca. 60 Pfund auszuhalten. Bei der Zertrümmerung besonders harter Substanzen kann der dabei auf eine Füllung ausgeübte Druck 100—200 Pfund betragen. Diesen Druck müssen die Wände der Zahnhöhle und die Füllungen aushalten.

Durch eine grosse Zahl sehr eingehender Untersuchungen stellte *Black* nun fest, dass alle unsere Amalgamlegierungen, die zum grössten Teile aus Silber und Zinn bestehen, so spröde sie auch sonst erscheinen, sich unter einem langsam bis zu 100 Pfund gesteigerten Drucke doch dehnen lassen. Er nennt diese von ihm entdeckte Eigenschaft der Amalgame das **Fliessen** derselben und glaubt gewisse Formveränderungen, welche die vom Antagonisten scharf getroffenen Zahnfüllungen zeigen, darauf zurückführen zu können.

Dann haben die Untersuchungen *Black's* aber noch eine andere Frage der Lösung näher gebracht, nämlich: das ganz verschiedene Verhalten **frisch gefeilter** und bereits mehrere Monate **alter** Feilung von ein und demselben Gussblocke zum Quecksilber, sowie die ungleiche Expansion derselben Legierung nach dem Erhärten.

*Black* fand, dass es einmal sehr schwierig ist, Blöcke aus Silber und Zinn von gleichem specifischen Gewicht zu giessen, und dass ferner die Feilspäne von ein und demselben Blocke ganz verschiedenwertige Amalgamfüllungen ergeben, je nachdem die Feilung nur einige Stunden oder bereits mehrere Monate alt ist. Jede frisch hergestellte Feilung erfordert stets 10—15% Quecksilber mehr als solche, die schon lange im Zimmer aufbewahrt worden sind. Trotzdem erhärten aber die aus frisch gefeilten Legierungen hergestellten Amalgame viel schneller als solche der alt gewordenen Feilung.

Die Ursache für dieses verschiedene Verhalten der Feilung als Amalgam glaubte man bisher bald auf die Oxydation der Feilspäne, bald auf den Einfluss des Lichtes etc. zurückführen zu müssen.

*Black* hat bewiesen, dass diese Voraussetzungen irrig sind. Das Metall wird durch die Erschütterung beim Feilen (Schneiden) des Gussblockes gehärtet, ähnlich wie Eisen, Gold etc. durch Hämmern. Diese kleinen, spröden Metallteilchen, wie wir sie in der frisch hergestellten Feilung haben, lassen sich aber sofort „künstlich alt machen", wenn man die frische Metallfeilung in einem wohl verschlossenen Glase 15—30 Minuten in Wasser kocht (glüht).

Die Expansion und Kontraktion der Amalgame wurde von *Black* nicht durch Ermittelung ihres jeweiligen specifischen Gewichtes, sondern durch Stopfen der Amalgamproben in enge Glasröhren ermittelt. In diesen ganz gleichmässig gearbeiteten Glasröhren wurde die Expansion und Kontraktion des Amalgamcylinders vermittelst der Lupe resp. des Handmikroskopes und eines feinen Mikrometers, welcher noch $^1/_{10000}$ Teil eines (engl.) Zolles angab, beobachtet. Diese Einheit, welche $2^1/_2$ Mikra beträgt, nennt *Black* der Kürze halber „ein Point": die *Black*'schen Untersuchungen stützen sich also auf Volumenschwankungen, die nur vermittelst des Mikroskopes als feine Linien zu erkennen waren.

---

[1]) Nach einem Referat in der Österreichisch-Ungarischen Vierteljahrsschrift für Zahnheilkunde 1895, 1896 und 1897.

Auch bei diesen Untersuchungen fand *Black*, dass sich frisch gefeilte Legierungen wesentlich anders verhalten als alte. Amalgame der frischen Feilung zeigen im allgemeinen das Bestreben, sich erst auszudehnen und dann etwas zu schrumpfen, dagegen die aus alter oder erhitzter Feilung hergestellten Füllungen nur zu schrumpfen.

Die umstehenden **Tabellen D** und **E** geben über diese höchst interessanten Untersuchungen Aufschluss.

*Black* machte zwei verschiedene Versuchsreihen: einmal prüfte er Amalgame mit wechselndem Verhältnis zwischen Silber und Zinn (Tab. D); sodann das Hinzulegieren von Gold, Platin, Kupfer, Zink, Wismuth, Kadmium, Blei und Aluminium (Tab. E).

Die Legierungen wurden sowohl frisch gefeilt, wie auch geglüht untersucht. Unter „geglüht" verstehe man die Legierung auf 15 Minuten in siedendes Wasser gehalten, oder aber 2 bis 15 Tage einer Temperatur von 130° F. ausgesetzt. Das Resultat ist in allen Fällen fast dasselbe.

Gold (5 %) macht das Amalgam geschmeidiger zur Verarbeitung und verlangsamt die Erhärtung. Die geglühte Legierung giebt ein sprödes Amalgam, wodurch das Finieren erschwert ist. Das Amalgam ist zäh und hart.

Platin giebt frisch gefeilt eine weisse, geglüht eine tiefdunkle Legierung; letztere färbt beim Amalgamieren die Hand schwarz, und es ist dieser Belag schwer zu entfernen. Auch die finierte Füllung ist dunkel. Das Amalgam ist eigentümlich weich unter dem Stopfer.

Kupfer giebt eine Legierung, die frisch gefeilt rasch erhärtet. Die geglühte Legierung giebt ein gut verarbeitbares Amalgam, und dieses erhärtet ebenso langsam, wie das unmodifizierte Amalgam. Die Expansion und Expansions-Kontraktions-Differenz ist grösser,[1]) die Dehnbarkeit[2]) vermindert, die Resistenz die grösste unter allen.

Zink. Eine Legierung mit Zink expandiert stark, doch sehr langsam; so hält bei frisch gefeilter Legierung die Expansion 40 Tage an. Die geglühte Legierung, die nur 9 Points (0,0009 Zoll) expandiert, zeigt erst nach 30 Tagen vollkommene Expansion. Die Kontraktions-Expansions-Differenz beträgt 59 Points (68 — 9 = 59). Das Amalgam adhäriert augenscheinlich an der Cavitätenwand, obwohl nach der Evakuation der Cavität hiervon keine Spuren waren. Die frisch gefeilte Legierung erhärtet sehr rasch, während die geglühte sehr gut zu verarbeiten ist. Die Dehnbarkeit ist merklich verringert, die Resistenz genügend gross. Die modifizierte Legierung erfordert mehr Quecksilber wie die unmodifizierte.

Wismuth erleichtert die Amalgamierung, wozu auch wenig Quecksilber nötig ist. Das Amalgam ist spröde, so dass es keine guten Ränder giebt und leicht wegspringt. Die Farbe ist dunkel, die Dehnbarkeit vermehrt, die Resistenz geringer.

[1]) Unter Expansions-Kontraktions-Differenz versteht *Black* die Differenz in den Expansions-Kontraktions-Werten der frisch gefeilten und der geglühten Legierung. So z. B. in diesem Falle hat die frisch gefeilte Legierung, wenn amalgamiert, eine Expansionsgrösse von 68 Points; ausgeglüht (s. weiter oben) 9 Points. 68—9 = 59 Points, das heisst: je nach der Dauer des Ausglühens, beziehungsweise nach dem Zeitraume, der zwischen Feilung und Amalgamierung verfliesst, kann die Expansion 68 bis 9 Points (also z. B. 50, 30, 15 etc.) betragen.

[2]) Dehnbarkeit (flow, Fliessen) heisst *Black* jene bisher nicht gekannte Eigenschaft der Amalgame, dass dieselben unter langsam steigendem, konstantem oder intermittierendem Druck nachgeben, sozusagen sich verdichten.

## Tabelle D.

| Formel Silber | Formel Zinn | Art der Bereitung | Prozentsatz des Quecksilbers | Schrumpfung Points | Expansion Points | Dehnbarkeit Prozente | Resistenz gegen Quetschung Pfund |
|---|---|---|---|---|---|---|---|
| 40 | 60 | Frisch gefeilt | 45,8 | 6 | 7 | 40 | 178 |
| | | Geglüht | 34,1 | 9 | 3 | 44,6 | 186 |
| 45 | 55 | Frisch gefeilt | 49,5 | 4 | 8 | 25,5 | 188 |
| | | Geglüht | 32,1 | 11 | 1 | 28,6 | 222 |
| 50 | 50 | Frisch gefeilt | 51,2 | 2 | 2 | 22,1 | 232 |
| | | Geglüht | 37,6 | 17 | 1 | 21 | 245 |
| 55 | 45 | Frisch gefeilt | 51,6 | 2 | 2 | 19,6 | 245 |
| | | Geglüht | 40,1 | 18 | 0 | 17,5 | 276 |
| 60 | 40 | Frisch gefeilt | 52 | 1 | 0 | 9 | 239 |
| | | Geglüht | 40 | 17 | 0 | 14 | 297 |
| 65 | 35 | Frisch gefeilt | 52 | 0 | 1 | 3,7 | 290 |
| | | Geglüht | 33 | 10 | 0 | 5 | 335 |
| 70 | 30 | Frisch gefeilt | 55 | 0 | 14 | 3,5 | 316 |
| | | Geglüht | 40 | 7 | 0 | 4,7 | 375 |
| 75 | 25 | Frisch gefeilt | 55 | 0 | 60 | 5,6 | 258 |
| | | Geglüht | 50 | 0 | 6 | 5,4 | 300 |

## Tabelle E.

| Formel Modifizierendes Metall | Formel Basis | Art der Bereitung | Prozentsatz von Quecksilber | Schrumpfung Points | Expansion Points | Dehnbarkeit Prozent | Resistenz Pfund |
|---|---|---|---|---|---|---|---|
| — | Silber 65 % Zinn 35 % | Frisch gefeilt | 52,3 | 0 | 1 | 3,7 | 290 |
| | | Geglüht | 33 | 10 | 0 | 5 | 335 |
| Gold 5 % | Silber 61,75 % Zinn 33,25 % | Frisch gefeilt | 47,6 | 0 | 1 | 4,6 | 330 |
| | | Geglüht | 30,4 | 7 | 0 | 6,1 | 395 |
| Platin 5 % | | Frisch gefeilt | 51,9 | 0 | 9 | 9,7 | 273 |
| | | Geglüht | 37,3 | 7 | 0 | 8,2 | 352 |
| Kupfer 5 % | | Frisch gefeilt | 53,6 | 0 | 23 | 2,4 | 343 |
| | | Geglüht | 35,6 | 5 | 0 | 3,5 | 416 |
| Zink 5 % | | Frisch gefeilt | 56,6 | 0 | 68 | 1,8 | 290 |
| | | Geglüht | 40,6 | 0 | 9 | 2,1 | 345 |
| Wismuth 5 % | | Frisch gefeilt | 46,3 | 0 | 0 | 4,78 | 288 |
| | | Geglüht | 23,7 | 6 | 0 | 5,6 | 308 |
| Kadmium 5 % | | Frisch gefeilt | 57,6 | 0 | 100 | 6,4 | 225 |
| | | Geglüht | 47,2 | 0 | 5 | 3,5 | 290 |
| Blei 5 % | | Frisch gefeilt | 44,2 | 0 | 1 | 4,9 | 290 |
| | | Geglüht | 32,7 | 10 | 0 | 7,2 | 276 |
| Aluminium 1 % | Silber 64,5 % Zinn 34,5 % | Frisch gefeilt | 47 | 0 | 166 | 12,6 | 198 |
| | | Geglüht | 48,3 | 0 | 48 | 17,9 | 213 |

Kadmium-Legierung frisch gefeilt expandiert stark (100 Points) in 9 Tagen, geglüht fast kaum (5 Points). Es braucht viel Quecksilber und erhärtet rasch, selbst geglüht. Das Amalgam ist weiss, die Füllung sehr schön. Während der Expansion gleitet es über den glatten Rand hinaus. Die Dehnbarkeit ist vermehrt.[1])

Blei. Die Amalgamierung ist viel leichter (s. Wismuth); die Masse ist sehr weich, die Erhärtung verlangsamt; das Amalgam ist schwarz. Die Dehnbarkeit ist grösser.

Aluminium. Mit 5 % giebt es wohl eine gut sich amalgamierende Legierung, die jedoch alsbald viel zu heiss wird, um gehandhabt werden zu können (186° F. = 85° C.); auch zerfiel die Masse alsbald in ein dunkles Pulver, mit dem man keine rechte Füllung herstellen konnte. Auch griff es die Instrumente an; die Expansion war sehr gross (nach 3 Tagen 217 Points, nach 43 Tagen mehr wie 450 Points).

Mit 1 % Aluminium, 64,5 % Silber, 34,5 % Zinn entwickelte sich wohl keine so enorme Hitze, dafür aber Gase, selbst nachdem die Füllung schon gelegt war. Die Masse ist weich, die Erhärtung langsam, ja geglüht sehr langsam, obwohl trocken. Im Beginn ist die Füllung weiss, doch wird sie während der Gasentwickelung schwarz. Die Expansion ist 166 Points; die Adhäsion wie beim Zinkamalgam bedeutend. (Nach einem Referat in der Österr.-Ungar. Vierteljahrsschrift für Zahnheilkunde 1895.)

[1]) Dieser und ähnliche Ausdrücke beziehen sich immer vergleichsweise auf das unmodifizierte Amalgam (65 Silber, 35 Zinn).

# Bemerkungen zu den vorstehenden Kapiteln.

Von Dr. Karl Schaum, Privatdozent in Marburg.

Amalgam. Man bezeichnet als Amalgam die homogenen Lösungen von Metallen in Quecksilber.[1]) Ein Amalgam ist vergleichbar einer Lösung von Rohrzucker in Wasser; das Quecksilber spielt die Rolle des Lösungsmittels (Wasser), das Metall die Rolle des gelösten Stoffs (Rohrzucker). Gerade so wie bei der Zuckerlösung können wir von einer ungesättigten, gesättigten und übersättigten Lösung bei einer bestimmten Temperatur sprechen.

Die Löslichkeit der Metalle in Hg bei gewöhnlicher Temperatur ist gering. Nach *GOUY*[2]) sind in 100 gr des betreffenden Amalgams enthalten:

| | | | |
|---|---|---|---|
| Kupfer | 0,001 | Wismuth | = 1,2 |
| Silber | 0,03 | Blei | = 1,3 |
| Gold | 0,13 | Zink | = 1,8 |
| Zinn | 0,6 | Kadmium | = 4,0 |

Amalgame können natürlich bei der Temperatur, bei welcher sie gesättigt wurden, nicht fest werden, bei tieferen Temperaturen scheiden sich meist — so bei Zinn- und Bleiamalgam — die reinen Metalle aus; bei anderen Amalgamen scheiden sich homogene feste Gebilde aus Metall und Quecksilber aus, so aus Natrium-, Kalium- und Kadmiumamalgam.[3])

Legierungen. Feste Mischungen von Metallen bezeichnet man als Legierungen. Ihre Natur ist in vielen Fällen noch nicht aufgeklärt. Sie können mechanische (inhomogene) Gemenge bilden, oder homogene, feste Lösungen (isomorphe Gemische) oder chemische Verbindungen. Isomorphe Gemische haben variable, chemische Verbindungen eine konstante Zusammensetzung. Isomorphe Mischungen zeigen kleine, aber deutliche Abweichungen vom physikalischen Verhalten der Komponenten, chemische Verbindungen grosse Diskrepanzen. Mehr oder weniger grosse Abweichungen zeigen die Legierungen Kupfer und Zinn, Silber und Gold, Wismuth und Blei; diese zeigen ein kleineres Volum als

[1]) In der Zahnheilkunde wird also die Bezeichnung Amalgam in anderem Sinne gebraucht, nämlich für die „Pasten“ aus eigentlichen Amalgamen und Feilungen von Metallen oder Legierungen.

[2]) Journ. de Phys. 1895; 4,320.

[3]) Mazotto, Estratto d. Atti d. Instituto Veneto IV 1892. (Ser. 7.)

die Komponenten, ein grösseres Volum als diese zeigen die Legierungen Zinn und Blei, Zinn und Kadmium, Blei und Kadmium. Hier liegen isomorphe Mischungen, vielleicht auch chemische Verbindungen (gelöst im Überschuss eines Komponenten) vor. Mit Bestimmtheit kennt man folgende chemischen Verbindungen: Gold-Kadmium (Au Cd), Silber-Kadmium ($Ag_2$ Cd) und Gold-Aluminium (Au $Al_2$).[1])

Einzelne quecksilberhaltige Gebilde repräsentieren wahrscheinlich auch chemische Verbindungen, wenigstens spricht die grosse Wärmetönung beim Auflösen von Kalium, Natrium und Kadmium in Quecksilber für die Bildung solcher chemischen Metallverbindungen. — Keine Abweichungen vom Verhalten der Komponenten zeigen Gold und Kupfer, Blei und Wismuth. Dieselben repräsentieren vielleicht nur mechanische Gemenge; doch ist diese Auffassung keineswegs notwendig.

Über die Löslichkeit der Legierungen in Hg weiss man bisher nur wenig. *GOUY* hat die Löslichkeit der *DARCET*'schen Legierung untersucht und gefunden, dass in 100 Teilen ihres Amalgams 38 Teile der Legierung enthalten sind.

Die *DARCET*'sche Legierung besteht aus 50 Teilen Wismuth, 18 Teilen Zinn, 32 Teilen Blei und hat die Formel $Bi_3$ $Sn_2$ $Pb_2$. Sie repräsentiert sicher eine chemische Verbindung, denn ihre Löslichkeit ist über 10 Mal so gross, wie die Summe der Löslichkeiten der Komponenten. Als isomorphe Mischung würde sie schwerer löslich sein müssen.

## Ueber die Darstellung und Erhärtung der Amalgampasten.

Beim Verreiben der Feilungen mit Hg werden die festen Partikel zerkleinert und oberflächlich amalgamiert, dadurch vermag das Hg dieselben zu benetzen und mit ihnen eine Paste zu bilden. Ein Teil des Hg wird direkt zwischen den Fingern oder durch Leder wieder ausgepresst. Der zurückbleibende Teil stellt zunächst ein verdünntes Amalgam mit grosser Beweglichkeit dar, allmählich konzentriert sich dasselbe und wird zähflüssiger, so dass die eingelagerten festen Partikel sich nicht mehr gegeneinander verschieben lassen. Dieser Vorgang bewirkt die Erhärtung bei vielen Amalgampasten; dafür spricht die Thatsache, dass durchschnittlich am schnellsten diejenigen Pasten erstarren:

1. welche staubfreie Feilung enthalten, da wegen der grossen Oberfläche des Metalls die Lösung rasch vor sich geht;
2. welche Metalle enthalten, deren Löslichkeit gross ist, wie z. B. Kadmium;
3. welche Feilungen von Legierungen enthalten und nicht Feilungen der betreffenden Metalle in gleichen Mengenverhältnissen. Denn die Untersuchung von *GOUY* an der *DARCET*'schen Legierung lässt erwarten, dass Legierungen allgemein sich in grösserem Betrag lösen, als die Metalle, aus denen dieselben zusammengesetzt sind.

[1]) *HEYCOCK* und *NEVILLE*. Jour. chem. Soc. 1894, 65.

Für die Auffassung, dass die festen Partikel durch Amalgam gewissermassen miteinander verkittet sind, dass also in den Poren zwischen den Feilspänen sich Amalgam befindet, spricht die Thatsache, dass aus manchen erhärteten Pasten durch Erhitzen auf ca. 130° — was eine Ausdehnung sowohl der festen Partikel wie auch des Amalgams zur Folge hat — sich Amalgam tropfenförmig austreiben lässt.

Ausser der Konzentrierung und dem damit verbundenen Zähflüssigwerden des Amalgams kommt aber noch ein anderer Umstand in Betracht, der geeignet ist, die Erhärtung der Pasten zu fördern, ja in einzelnen Fällen, wie beim reinen Kupferamalgam, vielleicht die hauptsächliche Bedingung für dasselbe ist, da die Löslichkeit des Kupfers in Hg eine äusserst geringe und damit ein Zähflüssigwerden des Amalgams ziemlich unwahrscheinlich ist. Das Hg dringt nämlich in gewisse Metalle und Legierungen ein und bildet feste Lösungen (bisweilen wohl auch chemische Verbindungen).

Dieser Umstand kann, wenn auch das Eindringen von Hg in das Metall nur oberflächlich stattfindet, die Erhärtung der Pasten fördern. Denn man darf annehmen, dass die Partikel auf diese Weise eine grössere Kohäsionsfähigkeit bekommen und dass vielleicht auch eine oberflächliche „Verschmelzung" der festen Metallteilchen durch die Amalgamierung erzielt wird. Diese Spekulationen bedürfen natürlich noch vieler experimenteller Prüfungen; doch glauben wir dieselben anführen zu dürfen, da manche Erscheinungen an Amalgampasten zu Gunsten dieser Auffassung sprechen, wie z. B. folgende Thatsachen: Die erhärteten Amalgampasten enthalten 40—70 % Quecksilber. Aus gewissen Pasten, wie z. B. aus erhärtetem Silberamalgam, lässt sich durch Druckanwendung Hg auspressen; das Hg sitzt hier jedenfalls zum grössten Teil in Kanälen zwischen den Feilspänen. Aus anderen Amalgamen lässt sich auch durch sehr grosse Druckkräfte keine Spur von Hg austreiben; hier wird wohl ein grosser Teil desselben in die Metallteile hineingedrungen sein.

Vertreibt man aus erhärtetem Kupferamalgam alles Hg durch Erhitzen, so hinterbleibt eine feinporige, aber fest zusammenhängende Masse. Es macht dies den Eindruck, als ob thatsächlich durch die Amalgamierung ein oberflächliches Verschmelzen einzelner Partikel stattgefunden habe.

Manche Metalle — wahrscheinlich auch Legierungen — werden nun sehr stark von Hg durchdrungen; dieser Vorgang ist jedoch nicht notwendigerweise mit einem völligen Erweichen der Feilungen verbunden, ein Umstand, der dieselben in ihrem Charakter als eingelagerte feste Partikel beeinträchtigen würde: die Versuche z. B. am Zink und Kadmium haben gezeigt, dass die Durchdringung der genannten Metalle mit Hg nicht nur kein Erweichen, sondern sogar eine Festigung derselben zur Folge hat. Ein Erweichen scheint dagegen beim Zinn stattzufinden; ein Zinnstab wird, wenn er von Hg durchdrungen ist, sehr bröckelig; Zinnamalgam wird auch nach Jahresfrist nicht fest. Wollen wir uns den Erhärtungsprozess schematisch vorstellen, so können wir das I. Stadium der Paste — gleich nach dem Verreiben und Ausdrücken des überschüssigen Hg — durch Fig. 96, sodann das II. Stadium (Erhärtung infolge Zähflüssigkeit des Amalgams

und oberflächlicher Verschmelzung der eingelagerten festen Partikel) durch Fig. 97 versinnbildlichen; die Figuren sind wohl ohne weiteres verständlich.

Die Konzentrationsänderung des Amalgams sowie die Durchdringung der festen Partikel mit Hg wird jedenfalls mit Volumänderungen in positivem oder in negativem Sinn verbunden sein. Dilatationen führen zur Sprengung der die Pasten einschliessenden Gefässe (siehe Sprengversuche), sowie zur Austreibung von Amalgam (Quecksilbertröpfchen). Kontraktionen bedingen die Loslösung von den einschliessenden Wänden. Der Gleichgewichtszustand wird offenbar erst spät erreicht. Die Volumschwankungen kommen nicht mit dem Erhärtungsprozess zum Stillstand, sondern erst dann, wenn alle Lösungs- und Durchdringungsvorgänge ihr Ende erreicht haben.

Dass der Zusatz alter bereits erhärteter Amalgampartikel sowohl die Erhärtung beschleunigt wie auch die Volumschwankungen herabsetzt, beruht dar-

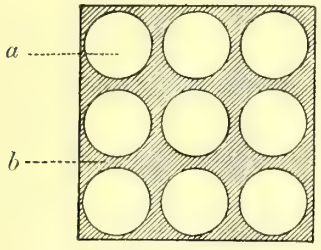


Fig. 96. *a* feste Metallpartikel, *b* ungesättigtes Amalgam.

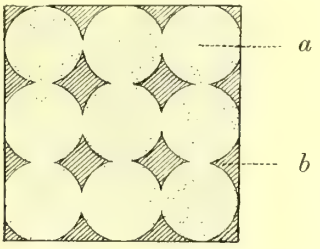


Fig. 97. *a* von Hg durchdrungene, dilatierte Metallpartikel, *b* gesättigtes Amalgam.

auf, dass diese Partikel sich bereits im Gleichgewichtszustand befinden und somit im wesentlichen nur der frische Teil der Paste die besprochenen Prozesse durchzumachen hat.

Es ist beobachtet worden, dass die Pasten, welche aus Gold-, Silber-, Zinnlegierungen hergestellt werden, eine grosse Neigung zur Kontraktion besitzen, dass sie dieselbe jedoch ziemlich verlieren, wenn man diesen Legierungen Zink, Kupfer, Nickel und Platin beifügt (hinzulegiert) oder den Pasten als Feilung beimischt. Ob diese Beimischungen nur wie Sand im Mörtel wirken, oder ob die Kontraktion, welche die Gold-, Silber-, Zinnlegierung verursacht, durch eine annähernd gleiche von den beigefügten Metallen hervorgebrachte Dilatation kompensiert wird, lässt sich noch nicht entscheiden.

## Experimentelle Untersuchungen an erhärteten Amalgampasten.

Um einen Einblick in die Konstitution der erhärteten Amalgampasten zu gewinnen, wurden dieselben untersucht:

1. hinsichtlich ihres Verhaltens gegen hohen Druck;

2. hinsichtlich ihres Verhaltens gegen Erhitzen auf 100—150°;
3. hinsichtlich ihres Verhaltens gegen Erhitzen auf ca. 500°.

Die Versuche wurden zum Teil von Herrn Professor *WITZEL*-Jena, zum Teil von mir ausgeführt.

1. Es zeigt sich, dass durch Druckanwendung vielfach die mit nur einem Metall hergestellten Pasten unter hohem Druck Hg abgeben, so z. B. eine Paste, die aus fein gefälltem Silber und Hg hergestellt war, dass dagegen aus erhärtetem Kupferamalgam und aus allen zusammengesetzten Amalgamen, welche zum Zähnefüllen Verwendung finden können, sich auch bei Drucken von ca. 200 kg keine Spur von Hg auspressen liess. Die Versuche wurden in der Weise angestellt, dass die Amalgamscheibe erst auf jeder Seite mit einer 4fachen Lage Goldfolie und diese dann mit hartem Visitenkartenkarton belegt wurde, so dass der Stahlstempel weder die Goldfolie zerreissen, noch die Amalgamscheibe direkt zertrümmern konnte. Bei keinem dieser Versuche zeigte sich an den Goldplättchen auch nur die geringste Spur einer Amalgamierung. Man darf aus diesen Ergebnissen den Schluss ziehen, dass in den Pasten, aus denen Hg gepresst wird, dieses vornehmlich Poren oder Kanäle zwischen den festen Partikeln ausfüllt, bei den anderen dagegen zum grossen Teil in die Metalle oder Legierungen hineingedrungen ist.
2. Die Pasten aus einfachen Metallen und Hg geben bereits bei 100° kleine Mengen von Hg ab. Von den komplizierten Pasten thun dies einzelne bei 120—150°. Genauer untersucht wurden 7 Sorten erhärteter Pasten, nämlich reines Kupferamalgam und 6 komplizierte Pasten. Die gewogenen Pasten wurden an einer Aufhängevorrichtung, damit flüssig ausgeschiedenes Hg leicht abtropfen konnte, in Bechergläsern befestigt und 3 Stunden lang auf 120—150° erhitzt. Dabei gaben reines Kupferamalgam, sowie solches mit $2^1/_2$ % Zinn resp. $2^1/_2$ % Silber grössere Mengen von Hg ab. Bei diesen Pasten wird auch eine beträchtliche Quantität Hg in den Hohlräumen befindlich sein; allerdings dürfte die Festigkeit der Paste — wenigstens beim reinen Kupferamalgam — hauptsächlich auf einer Verschmelzung der Partikel infolge oberflächlicher Amalgamierung beruhen. Die 4 anderen Pastensorten geben nur Spuren von Hg ab, blähen sich aber mehr oder weniger auf. (Siehe Tabelle F.)
3. Sehr charakteristisch ist das Verhalten der 7 Pastenarten beim Erhitzen auf ca. 500°, also über den Siedepunkt des Hg. Diejenigen Pasten, welche bereits bei 150° Hg ausscheiden, erleiden keine sonderliche Formveränderung, das Hg kann aus den Poren leicht heraustreten; die zurückbleibende Masse ist — besonders beim reinen Kupferamalgam — feinporig, aber fest zusammenhängend; dieser Zusammenhang lässt sich wohl am einfachsten durch die bereits erwähnte Annahme einer oberflächlichen Verschmelzung erklären. Die Pasten, welche bei 150° noch kein Hg abgeben, bei denen ein Austritt des Hg aus Poren also nicht so leicht möglich war, blähen sich schon bei niederen Temperaturen etwas, bei

hohen aber äusserst stark auf. Hier ist die Verschmelzung der Partikel — wahrscheinlich infolge starker Durchdringung mit Hg und dadurch bedingter Volumvergrösserung — jedenfalls eine viel beträchtlichere. Das Hg kann also nicht so leicht entweichen, wie bei den anderen Pasten, sondern verdampft im Innern der Masse und bläht dieselbe infolgedessen stark auf, bis sich Öffnungen in der Oberfläche bilden, durch welche der Hg-Dampf austreten kann. Dann folgt die stets zu beobachtende Schrumpfung.

Die Ausführung der Versuche geschah so, dass die gewogenen Pasten 10—15 Minuten in einem Porzellanschiffchen auf ca. 500° erhitzt wurden, und zwar — um Oxydation zu vermeiden und die gefährlichen Quecksilberdämpfe leicht abführen zu können — in einem Strom von Kohlendioxyd, welches in einem *KIPP*'schen Apparat aus Marmor und Salzsäure entwickelt und durch konzentrierte Schwefel-

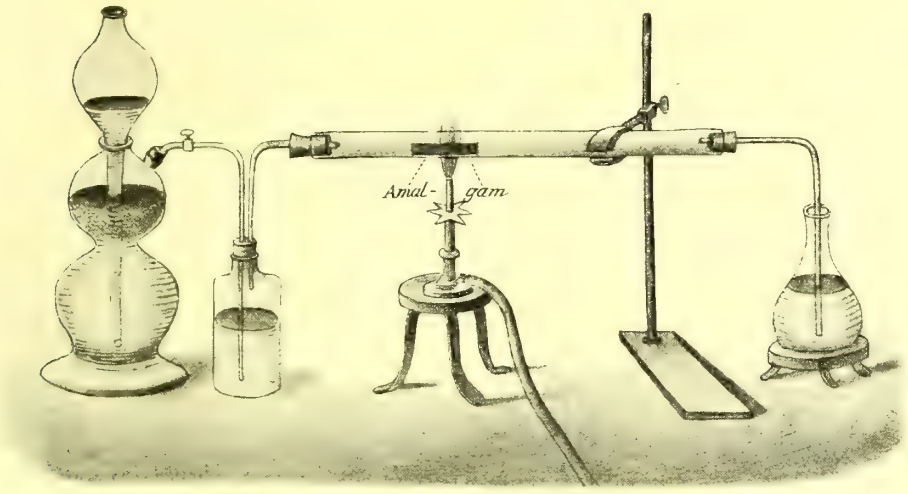


Fig. 98.

säure getrocknet wurde. Die Erhitzung geschah in einem Rohre aus schwer schmelzbarem Glas, welches mit Kupferdrahtnetz umwickelt war. Um mitgeführten Quecksilberdampf unschädlich zu machen, wurde der Kohlendioxydstrom zuletzt in Wasser geleitet.

Der Apparat ist in beistehender Figur skizziert. Die Versuchergebnisse sind in der Tabelle F enthalten.

Die Pasten I und II hinterliessen eine Masse, welche im Innern Kupferfarbe zeigte; bei III konnte man deutlich Kupfer und weisse Masse (Silberlegierung) nebeneinander erkennen. Die anderen Pasten zeigten eine grauweisse Farbe.

Natürlich haben die oben gegebenen Verlustzahlen keinen genauen quantitativen Wert, sie werden bei verschiedenen Versuchen mit Pasten, die in der

# Tabelle F.

| Zur Pasta verarbeitetes Material | Erscheinungen während des Erhitzens auf 150° | Gewicht der Pasta und Gewichtsverlust | Verlust in Prozenten | Erscheinungen während des Erhitzens auf 500° | Gewicht der Pasta und Gewichtsverlust | Verlust in Prozenten |
|---|---|---|---|---|---|---|
| I. reines Kupferamalgam | bei 130° Ausscheidung von Quecksilbertropfen | 4,506<br>0,245 | 6,8 | scheidet Hg-tropfen aus | 2,289<br>1,538 | 67,8 |
| II. Kupferamalgam mit $2^1/_2$ % Zinn | bei 120° Ausscheidung von Hg-tropfen | 4,285<br>0,378 | 8,8 | scheidet reichlich Hg-tropfen aus, wird braunschwarz | 3,274<br>2,280 | 69,6 |
| III. Kupferamalgam mit $2^1/_2$ % Silber | scheidet bei 120° Hg-tropfen aus | 2,980<br>0,205 | 7,9 | scheidet Hg-tropfen aus | 2,120<br>1,410 | 66,5 |
| IV. Legierung IIa 2 Gold, 53 Silber, 45 Zinn | bläht sich stark auf | verlieren nur Spuren von Quecksilber (unter 1 pro Mille) | | bläht sich sehr stark auf, schrumpft dann wieder | 3,136<br>1,308 | 41,7<br>(39)[1] |
| V. Legierung IIIa 50 Silber, 50 Zinn | bläht sich ziemlich stark auf | | | bläht sich stark auf; schrumpft wieder | 3,100<br>1,481 | 47,8<br>(47) |
| VI. Legierung VIIa 2 Gold, 53 Silber, 40 Zinn, 5 Kupfer | bläht sich etwas auf | | | bläht sich auf, scheidet Hg-tropfen aus | 2,765<br>1,216 | 43,9<br>(45) |
| VII. Legierung VIIb 2 Gold, 53 Silber, 35 Zinn, 10 Kupfer | bläht sich stellenweise auf | | | bläht sich auf und schrumpft wieder | 2,773<br>1,133 | 40,9<br>(46) |

[1]) Die eingeklammerten Zahlen geben den Gehalt der Pasten an Hg an, der sich aus Tab. C (Seite 40 f.), also auf Grund der Auspressungsversuche (Seite 18), berechnet.

gleichen Weise bereitet wurden, variieren; sie zeigen aber, welche grosse Quecksilbermengen in den erhärteten Pasten noch enthalten sind, wenn diese auch an Festigkeit manchen Metallen, wie Kupfer, Silber etc. nahe kommen, und lassen ferner, sowohl aus dem Verhalten während des Erhitzens wie aus dem Rückstand, einige Schlüsse auf die Konstitution der Pasten ziehen. Selbstverständlich ist mit diesen experimentellen Untersuchungen und mit den daraus abgeleiteten Erklärungsversuchen der hochinteressante Gegenstand noch bei Weitem nicht erschöpft; unzweifelhaft bedarf es noch vieler Versuche; aber aus dem Mitgeteilten wird sich schon manches für die Praxis verwerten lassen.

# IV. Kapitel.

## Die Veränderungen der Amalgamoberflächen im Munde.

Die Herstellung eines Amalgams, welches als Zahnfüllung seine grauweisse, mattglänzende Oberfläche behält, ist bis heute ebenso wenig geglückt, wie die Herstellung eines Zinkphosphatcementes, der aus dem damit gefüllten Zahne durch die Mundflüssigkeiten nicht allmählich ausgewaschen wird. Es sind zwar nicht allein früher, sondern auch in der Neuzeit ab und zu zusammengesetzte Amalgame empfohlen worden, welche die damit gefüllten Zähne nicht verfärben und dauernd eine silberweisse Farbe behalten sollen; jedoch die Erfahrung hat jeden dahin belehrt, dass dies **nicht** der Fall ist. Wohl finden wir zuweilen Amalgamfüllungen, die, nach dem Erhärten sorgfältig zugeschliffen und poliert, auch an denjenigen Stellen ihre mattglänzende Oberfläche behalten, wo sie weder durch die Bürste noch durch den Kauakt beständig blank gerieben werden; allein dasselbe Amalgam, welches nach dieser Richtung hin in dem einen Munde uns durchaus befriedigt, hat in den Zähnen eines anderen Patienten eine nahezu schwarze Oberfläche angenommen und auch die Krone erheblich verfärbt.

Wir beobachten aber auch, dass dasselbe Amalgam, welches in einem isoliert stehenden Zahne sowohl auf der Kau-, wie auch an der Seitenfläche der Krone seine glänzende Oberfläche jahrelang behält, in benachbarten, an den Seiten separierten und gefüllten Zähnen schon nach wenigen Wochen schwarz erscheint, trotz neutraler oder schwach alkalischer Reaktion der Mundflüssigkeit

Es müssen also ausser der sauren Beschaffenheit der Mundflüssigkeit noch andere Faktoren mitwirken, welche die Oberflächen der zusammengesetzten Amalgame, trotz ihres Gehaltes an Gold oder Platin, rasch färben.

Ehe wir uns mit der speziellen Beantwortung dieser Frage befassen, ist es zweckmässig, einige allgemeine Mitteilungen über das **chemische Verhalten** des Goldes, Silbers, Zinns, Zinks, Kadmiums und des Kupfers zum Sauerstoff, zu einigen Säuren, besonders zum Schwefelwasserstoff, vorangehen zu lassen.

= **Gold** hat unter allen Metallen die geringste Verwandtschaft zum Sauerstoff. Selbst von konzentrierter Salz-, Schwefel- oder Salpetersäure wird Gold nicht angegriffen. Dagegen verwandelt es sich leicht in Salzsalpetersäure (Königswasser) zu Goldchlorid.

In den drei im Munde am häufigsten in verdünnter Form vorkommenden Säuren, Milch-, Essig- und Salzsäure, ist reines Gold absolut unlöslich. Schwefel und Schwefelwasserstoff greifen Gold nicht an, nur wenn Goldlösungen mit Schwefelwasserstoff behandelt werden, erhält man braunschwarzes Schwefelgold, welches schon durch leichtes Erhitzen wieder in seine beiden Bestandteile zerlegt wird.

**Silber** hat ebenfalls eine schwache Affinität zum Sauerstoff und oxydiert weder an der Luft noch im Wasser. Von Salpetersäure wird Silber schon bei gewöhnlicher Temperatur gelöst, hingegen von verdünnter Schwefelsäure und Chlorwasserstoffsäure nicht angegriffen. Mit kochender konzentrierter Schwefelsäure behandelt, bildet das Silber schwefelsaures Silberoxyd, das im Wasser schwer löslich ist.

Reines Silber wird von verdünnter Essigsäure gar nicht angegriffen, in verdünnter Milch- oder Salzsäure (1 : 100) überzieht es sich mit einer braunen Schicht — in Salzsäure stärker als in Milchsäure. — Leicht verändert sich jedoch das Silber, namentlich angefeuchtet, durch Schwefelwasserstoffgas zu grauschwarzem Schwefelsilber.

**Zinn** erleidet bei gewöhnlicher Temperatur in der Luft und im Wasser keine Veränderungen. Mit konzentrierter heisser Salzsäure bildet es Zinnchlorid. Behandelt man das Metall mit heisser verdünnter oder konzentrierter Salpetersäure, so bildet sich ein in Salpetersäure unlöslicher Niederschlag von weissem Zinnoxyd. Verdünnte Schwefelsäure greift es nur in der Wärme an; warme konzentrierte Schwefelsäure bildet schwefelsaures Zinnoxydul, das im Wasser löslich ist.

Reines Zinn wird von verdünnter Milchsäure (1:100) und Salzsäure (1:100) etwa gleichstark, von verdünnter Essigsäure (3:100) nur halb so stark als von Milch- und Salzsäure angegriffen. Leitet man durch saure Zinnlösungen Schwefelwasserstoffgas, so entsteht ein brauner oder gelber Niederschlag von Schwefelzinn.

**Zink** überzieht sich an der Luft mit einer dünnen Schicht von basisch kohlensaurem Zinkoxyd, löst sich leicht unter Entwickelung von Wasserstoffgas in verdünnter Salzsäure oder Schwefelsäure oder Salpetersäure und bildet, an der Luft stark erhitzt, weisses Zinkoxyd.

Reines Zink wird am stärksten von verdünnter Essigsäure (3:100), weniger stark von verdünnter Salzsäure (1:100), noch weniger von verdünnter Milchsäure (1:100) angegriffen.

Die Salze des Zinks, zinc. chloratum und zinc. sulphuricum, sind im Wasser löslich und als ätzende bezw. adstringierende Präparate bekannt. Das Schwefelzink ist weiss und wird aus neutralen Zinklösungen durch Schwefelammonium gefällt.

**Kadmium** bleibt in trockener Luft unverändert, in feuchter überzieht es sich mit einem dünnen, grauen Häutchen. Von Salpetersäure wird es leicht, von Salzsäure und verdünnter Schwefelsäure schwerer als von Salpetersäure gelöst.

Von verdünnter Essigsäure (3:100) wird es wenig, stärker von verdünnter Milchsäure (1:100), am stärksten von verdünnter Salzsäure (1:100) angegriffen. Leitet man durch saure Kadmiumlösungen Schwefelwasserstoffgas, so entsteht ein schön kanarien- bis pomeranzengelber Niederschlag von Kadmiumsulfid.

**Nickel** bleibt bei gewöhnlicher Temperatur an der Luft unverändert, beim Glühen überzieht es sich langsam mit einer Oxydschicht. In Salzsäure und verdünnter Schwefelsäure löst es sich beim Erwärmen langsam unter Entwickelung von Wasserstoffgas, in Salpetersäure ist es leicht löslich. Verdünnte Milchsäure (1:100) und verdünnte Essigsäure (3:100) greifen Nickel wenig an, verdünnte Salzsäure (1:100) stärker, als die beiden vorgenannten Säuren. Schwefelwasserstoffgas schlägt aus neutralen Nickellösungen schwarzes Schwefelnickel nieder. Metallisches Nickel wird durch Schwefelwasserstoffgas kaum oder nur wenig beeinflusst.

**Kupfer** überzieht sich schon in feuchter Luft mit einer Schicht von basisch kohlensaurem Kupferoxyd. Konzentrierte Salzsäure wirkt nur schwach auf Kupfer ein. In Salpetersäure löst es sich leicht zu salpetersaurem Kupferoxyd. Wird es mit Schwefelsäure behandelt, so erhält man schwefelsaures Kupferoxyd, das wir zur Bereitung des Kupferamalgams gebrauchen.

Von verdünnter Milchsäure (1:100) wird reines Kupfer schon ziemlich stark, stärker von verdünnter Essigsäure (3:100) und etwa 10 Mal so stark als von Milchsäure (1:100) von einer gleich starken Salzsäurelösung angegriffen. Beim Hindurchleiten von Schwefelwasserstoffgas durch saure Kupferlösungen entsteht schwarzes Kupfersulfid. Auch blankes Kupfer wird durch Einwirkung von Schwefelwasserstoff mit Schwefelkupfer überzogen. =

Nach dieser kurzen Zusammenstellung zum Teil bekannter Thatsachen[1]) kommen wir nun zur Untersuchung der Veränderungen, welche die verschiedenen Amalgame durch die Einwirkung der Mundsekrete erleiden. Hier ist es nun notwendig, dass wir nicht allein die Einwirkung der Säuren kennen zu lernen suchen, die sich im Munde bilden oder aus anderen Teilen des Körpers dahin gelangen, sondern wir haben auch die chemische Aktion derjenigen Säuren nachzuweisen, die wir mit unseren Nahrungsmitteln und Medikamenten

[1]) Über das Verhalten der verschiedenen Legierungen dieser Metalle in ihren Verbindungen mit Quecksilber gegen die hier in Betracht kommenden verdünnten Säuren berichten wir in dem diesem Kapitel angeschlossenen Anhange.

in den Mund einführen und meist mit den Zähnen und Füllungen in direkte Berührung bringen.

Von den Säuren, welche sich im gemischten Speichel befinden, ist zunächst die **Kohlensäure** zu nennen. Nach *PFLÜGER* enthält der Submaxillarspeichel des Hundes bis 66% Kohlensäure. Welchen Einfluss dieselbe in ihrer Verbindung mit dem Speichel des Menschen auf die Amalgamoberflächen hat, ist schwer festzustellen. Ich fand, dass nur die glänzende Oberfläche einer Kupferamalgamfüllung durch den Kohlensäurestrom nach und nach dunkler wurde. Die polierten Oberflächen der kombinierten Amalgame wurden durch diese Säure kaum verändert.

**Milchsäure** findet sich im gesunden Speichel nicht; wo wir dieselbe in den Mundflüssigkeiten nachweisen können, ist sie stets als ein Zersetzungsprodukt von zurückgebliebenen Kohlehydraten aufzufassen. Gesunder Speichel reagiert alkalisch, nur frühmorgens und nach langem Sprechen hat derselbe unter sonst normalen Verhältnissen eine schwachsaure Reaktion. Aber auch dieser Zustand des Speichels wird die Amalgamoberfläche wenig verändern. Von grösserer Bedeutung ist es dagegen, wenn der Speichel bei nicht genügender Reinigung des Mundes infolge fortdauernder Vergärung von Kohlehydraten beständig sauer reagiert.

Die Milchsäure findet sich ferner frei und in Form milchsaurer Salze im Magen und im Chylus. Endlich wird Milchsäure mit mehreren Nahrungsmitteln, wie saurer Milch, Sauerkraut, sauren Gurken etc., in den Mund eingeführt.

**Chlorwasserstoffsäure** bildet einen Bestandteil des Magensekretes. Speisen, die bei Dyspepsie Aufstossen oder Erbrechen verursachen, befördern diese Säuren in den Mund. Obgleich wir nun keine Beweise dafür haben, dass, wie man früher annahm, bei krankhaften Zuständen des Magens die Salzsäure desselben von der Schleimhaut der Speiseröhre angezogen und der Mundhöhle zugeführt wird, so ist es jedenfalls bemerkenswert, dass fast bei allen Patienten, die Jahre lang an gestörter Magenverdauung leiden, oft trotz sorgfältigster Pflege und Behandlung der Zähne diese auch an den Stellen durch Karies zerstört und die dort vorhandenen Amalgamfüllungen rasch dunkel gefärbt werden, wo Nahrungsmittel nicht so leicht festgehalten werden und in Gärung und Fäulnis übergehen können. Ich erinnere dabei nur an das Auftreten der Karies an den Lippenflächen der Zahnhälse der Eckzähne.

**Essigsäure** kommt infolge ihres allgemeinen Gebrauches in der Küche und bei Tische — ein guter unverdünnter Speiseessig enthält

circa 5—6% reine Essigsäure — als fertige, meist verdünnte Säure sehr oft in direkte Berührung mit unserem Kauapparat; im Munde selbst wird sie nicht gebildet.

Nächst der Essigsäure bringen wir von den organischen Säuren die **Weinsäure** beim Genuss weinhaltiger Speisen, des Weines, sowie bei Traubenkuren am häufigsten in unsere Mundhöhle und mit den Zahnfüllungen in Berührung, während Citronensäure u. a. seltener zur Wirkung kommen.

Alle jene Säuren kommen mit den Zahnfüllungen sehr oft in Berührung; trotzdem stehen dieselben im allgemeinen zurück hinter dem Einfluss, den der Schwefelwasserstoff auf die Farbenveränderung der Zahnfüllungen ausübt.

**Der Schwefelwasserstoff** ist kein Bestandteil des menschlichen Körpers, entsteht aber in demselben überall da, wo Albuminate oder eiweisshaltige Substanzen zur Zersetzung gelangen, also auch im Munde durch Fäulnis von Fleischresten, die sich zwischen den Zähnen und in kariösen Höhlen festsetzen. Ferner finden wir dieses Gas als Fäulnisprodukt im Eiter fauliger Abscesse, Zahnfleischfisteln, in den Alveolen bei chronischer Entzündung der Wurzelhaut mit nekrotischen Zahnwurzeln, sowie auch in Zähnen, deren Pulpen gangränös geworden sind.

Der Schwefel wirkt bekanntlich nächst dem Sauerstoff vermöge seiner Affinität zu den in Rede stehenden Metallen mit bedeutender Energie, besonders in seiner uns hier allein interessierenden Verbindung mit Wasserstoffgas auf Silber, Kupfer, Zinn und Kadmium ein. Mit Schwefelwasserstoff in Berührung gebracht, laufen die amalgamierten Legierungen dieser Metalle erst hellbraun, dann schwarzbraun an, indem sich auf ihren Oberflächen unter Zersetzung des Schwefelwasserstoffgases eine Schicht von Schwefelmetall bildet. *Wir dürfen uns daher nicht wundern, wenn* ***jede*** *Amalgamfüllung in der Nähe eines kariösen Zahnes, oder einer erkrankten Wurzel, oder einer sezernierenden Alveolar-Zahnfleischfistel in kurzer Zeit die glänzende Oberfläche verliert und mit einer Schicht schwarzbraunen Schwefelmetalls bedeckt ist.*

Auch der Gebrauch schwefelhaltiger Mineralwässer (Aachen, Langensalza), sowie der häufige Genuss schwefelhaltiger Speisen (Eier, Käse, Bohnen, Erbsen etc.) trägt zur Bildung der Sulfide auf den Oberflächen der Amalgamfüllungen viel mit bei.

Um zunächst die Einwirkung dieser Säuren auf die Oberflächen unserer gebräuchlichen Zahnamalgame unter ähn-

lichen Verhältnissen wie in der Mundhöhle kennen zu lernen, wurden von mir sechs Elfenbeinplatten jede mit vier Cavitäten versehen (Fig. 99), von denen jedesmal die erste mit Kupferamalgam, die zweite mit Silberamalgam, die dritte mit Goldamalgam und die vierte mit Platinamalgam gefüllt und, nach dem Erhärten, den obenerwähnten Säuren in der Verdünnung 1 : 100 ausgesetzt wurde.

Aus den mit diesen Platten gemachten Versuchen ergab sich nun, dass unsere sogenannten Gold-, Platin- und Silberamalgame von frisch aufgefangenem, alkalischem Speichel nicht angegriffen wurden, sondern ihre glänzende weissgraue Farbe behielten, wenn die Füllungsoberflächen poliert waren. Wurden hingegen die Füllungen kurz vor ihrem völligen Erstarren nicht mit grösster Sorgfalt poliert, so erschienen auch die Gold- und Silberamalgame in

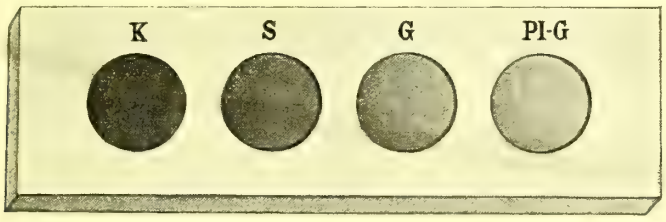


Fig. 99. Elfenbeinplatte mit 4 nicht geschliffenen Amalgamscheiben.
K = Kupfer, S = Silber, G = Gold, Pl-G = Platin-Goldamalgam.

alkalischen Mundsekreten nie glänzend, sondern matt bleifarbig. Das Kupferamalgam, dessen Farbe sich schon an der Luft verändert, wurde durch die Einwirkung dieser Flüssigkeit mit einer grau-braunen Schicht überzogen.

Verdünnte (2%) Salzsäure hatte nach mehreren Wochen die Oberfläche der Gold- und Silberamalgame entschieden angegriffen; die glatt polierten Oberflächen waren rauh und bleifarbig, während die Kupferamalgamfüllung zwar eine rotbraun gefärbte, aber sonst glatte Oberfläche zeigte.

Durch die Einwirkung verdünnter (2%) Milchsäure verschwanden die glänzenden Oberflächen der Füllungen sehr schnell: die Oberflächen der Gold- und Silberamalgame waren nicht rauh; im übrigen zeigten die mit Milchsäure behandelten Amalgamoberflächen ähnliche Veränderungen, wie sie nach der Einwirkung verdünnter Salzsäure gesehen wurden.

Die vierte Elfenbeinplatte mit den Amalgamscheiben wurde zuerst 24 Stunden in verdünnte Essigsäure 1 : 3 (Haushaltungs-

Essig gelegt, dann der Luft ausgesetzt und öfters mit Essig besprengt. Hierdurch verloren die Gold-, Silber- und Platinamalgamscheiben ihren Metallglanz, das Kupferamalgam wurde mit einer grau-grünen Salzschicht (Grünspan) bedeckt.

Die Behandlung der Amalgame in einer fünften Platte mit stark sauer reagierendem Weine brachte ähnliche Veränderungen wie der Essig hervor. Auf dem Kupferamalgam kam es zur Bildung des blaugrünen, weinsauren Kupferoxyds.

Die sechste Platte wurde in Schwefelwasserstoffwasser gelegt. In dieser Flüssigkeit verloren alle vier Amalgame bei gewöhnlicher Temperatur ihre glänzende Oberfläche; sobald jedoch das Schwefelwasserstoffwasser bis zu 35° C. erwärmt war, bildete sich auf der Oberfläche eines jeden Amalgams eine Schicht von Schwefelmetall, dessen Farbe zum Teil von den amalgamierten Metallen abhängt, jedoch mit der auf reinen Metallen sich bildenden Schicht von Schwefelmetallen nicht übereinstimmt. Schwefel-Platin, Schwefel-Palladium, Schwefel-Silber, Schwefel-Kupfer und Schwefel-Nickel sind sämtlich schwarz, Schwefel-Quecksilber ist grauschwarz, Schwefel-Zinn blassgelb, Schwefel-Zink weiss, Schwefel-Kadmium kanarien- bis pomeranzengelb.

Auf Amalgamscheiben, welche man in Schwefelwasserstoffwasser hängt, bildet sich nie eine Schicht von reinem, sondern stets eine solche von gemischten Schwefelmetallen. Schon der hohe Prozentsatz von Quecksilber, der sich in einem jeden Amalgam befindet, ferner gewisse Bestandteile der amalgamierten Legierungen (Silber, Kupfer), müssen immer zur Bildung eines gemischten dunkelfarbigen Schwefelmetalles führen. Dieses ist auf reinen Kupferamalgamen fast tintenschwarz, auf Kupferamalgamen mit $2^1/_2\,\%$ Zinnzusatz grauschwarz, auf viel Silber enthaltenden Amalgamscheiben blauschwarz, auf solchen, die mit etwas Gold, Platin oder Nickel legiert sind, braungelb.

Am wenigsten gedunkelt fand ich die Legierungen, denen ich bis **zu 15 % Zink** zugesetzt hatte. Die Farbe dieser Amalgame, die leider für die Praxis nicht brauchbar sind, war nach 8tägigem Verweilen im Schwefelwasserstoffwasser und nachfolgendem Einhängen in verdünnte Milchsäure noch hellgrau.

Ausser den bisher genannten Säuren habe ich noch **verschiedene Medikamente,** welche wir täglich in unserer Praxis gebrauchen, auf Amalgame einwirken lassen. Zu diesem Versuche wurden die Cavitäten von 10 runden Elfenbeinscheiben mit Silberamalgam gefüllt und jede mit einem der nachstehenden Arzneimittel behandelt. Hier-

bei zeigte sich, dass konzentrierte Chlorzink- und Phenollösung die glänzenden Oberflächen der Amalgame matt und bleifarbig machte. Nach der Behandlung mit Jodtinktur zeigte sich ein gelbgrauer Belag (Jodsilber). Argent. nitric. überzog die Oberfläche mit einer braunen Schicht fein verteilten metallischen Silbers. Chromsäure zeigte das dunkelrote chromsaure Silberoxyd. Liqu. ferri gab den Amalgamen eine rot-gelbe, Sublimat eine aschgraue, Kali hypermanganicum eine hellbraune Oberfläche; gelöste salzsäurehaltige Eisenpräparate färbten die Amalgamfüllungen meist braunrot.

Alle diese chemischen Veränderungen der Amalgame traten um so deutlicher hervor, je kürzer der Zwischenraum zwischen der Einführung der Amalgame in die Probierscheibe und der Applikation der genannten Säuren und Medikamente etc. war.

**Von wesentlichem Einflusse war nach meinen Versuchen ferner die Beschaffenheit der Oberflächen der Amalgame.** Wurden dieselben

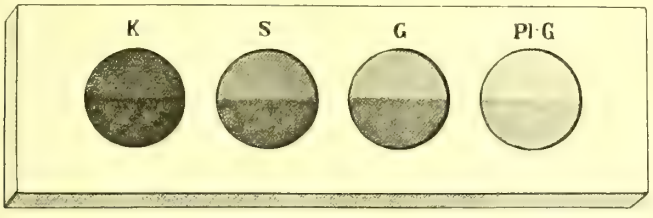


Fig. 100. Elfenbeinplatte mit Amalgamscheiben, deren Oberflächen zur Hälfte glatt geschliffen wurden.

nach dem Erhärten der Masse nicht poliert und in einem Zustande, wo die Amalgame ihre grösste Festigkeit noch nicht erlangt hatten, mit chemischen Agentien behandelt, so wirkten letztere sehr schnell ein. Wurden hingegen die Amalgamscheiben 24 Stunden nach dem Einbringen in die Versuchsscheiben erst glatt geschabt, mit Bimssteinpulver nachpoliert und dann in die Flüssigkeiten gelegt, so wurde den chemischen Agentien eine kleinere, glatte Oberfläche geboten, auf der die Einwirkung viel weniger stark nachgewiesen werden konnte.

Diese Unterschiede treten recht deutlich hervor, wenn die Amalgamscheiben in den Versuchsplatten nur **zur Hälfte** glatt geschliffen (Fig. 100) und so der Einwirkung vorgenannter Säuren ausgesetzt wurden. Selbst die Wirkung des Schwefelwasserstoffs trat auf glatt geschliffenen Flächen nicht so stark in Erscheinung, wie an Amalgamoberflächen, die kurz vor dem Erstarren des Materials

nur mit dem Polierer geglättet wurden. Die nicht geschliffenen Flächen zeigen einige Tage später unter Lupenvergrösserung stets eine rauhe, mit vielen Körnchen besetzte Oberfläche.

Dass die Färbung der Amalgamfüllungen nur eine oberflächliche ist und nicht, wie *TAFT* früher annahm, die ganze Füllungsmasse gefärbt wird, davon kann man sich leicht überzeugen, wenn man die schwarz gefärbten Amalgamoberflächen mit Bimssteinpulver abreibt (Fig. 101*b*). Hiermit in Einklang steht die Beobachtung, dass solche Füllungen, welche täglich eine Friktion beim Kauen erleiden, oder mit Bürste und Zahnpulver gut abgescheuert werden, stets frei von dunklen Auflagerungen sind. Hingegen ist mir kein sogenanntes Goldamalgam bekannt, welches an Mesial- oder Distalflächen der Zähne, also da, wo eine Abreibung weder durch das Kauen noch durch die Bürste stattfindet, silberglänzend bleibt; alle diese Legierungen nehmen vielmehr eine Blei ähnliche Farbe an.




Fig. 101.
*a* mit Schwefelmetall noch überzogene,
*b* wieder blank geschliffene Fläche.

Krankheiten des Zahnfleisches, der Mundschleimhaut, des Rachens und des Darmkanals, insbesondere die, welche mit Säurebildung einhergehen, sowie die Gegenwart vieler kariöser Zähne und Wurzeln, mangelhafte Reinigung, Ausserfunktionsetzen gefüllter Zähne, sowie gewisse Gewohnheiten (Vorliebe für saure, schwefelhaltige Speisen, Tabakrauchen und -kauen, ebenso die tägliche Beschäftigung des Trägers von Amalgamfüllungen [Chemiker, Zuckerbäcker etc.]) üben stets einen nachteiligen Einfluss auf die Amalgamfüllungen aus.

Wir sehen hieraus, dass die Färbung der Amalgamoberflächen von sehr verschieden wirkenden Faktoren abhängig ist, ***und dass es ganz unmöglich ist,*** *Amalgame herzustellen, die unter allen Verhältnissen ihre, ihnen eigentümliche Metallfarbe behalten.* Da das Silber, Zinn und Quecksilber notwendige und quantitativ überwiegende Bestandteile unserer Zahnamalgame sind, so müssen diese Legierungen auch die ihnen eigentümliche Verbindung mit den Säuren und dem Schwefelwasserstoff eingehen. Dahingegen fand ich, dass ein geringer Zusatz von Gold, Platin oder Nickel das Dunkelwerden der Zahnamalgame verzögerte, und dass diese Metalle, in bestimmten Verhältnissen den Legierungen zugesetzt, auch die Verwandtschaft des Silbers zu dem Schwefelwasserstoffgas herabsetzten. Dieser Schutz ist aber niemals ein derartiger, dass wir hellbleibende Amalgamfüllungen versprechen und erwarten dürfen.

Die Richtigkeit dieses Satzes geht zwar schon aus dem bisher Gesagten hervor; ich will jedoch noch hinzufügen, dass ich viele der gebräuchlichen Amalgame nach dieser Richtung hin geprüft habe. Sämtliche Amalgame wurden in gut gereinigte Cavitäten extrahierter Zähne eingelegt und nach mehreren Tagen geschliffen und poliert, also so behandelt, wie wir die Füllungen unter günstigen Verhältnissen im Munde herzustellen pflegen. Alsdann wurden die Zähne in bestimmter Reihenfolge bei einer Temperatur von 35° C. der Einwirkung der vorgenannten verdünnten Säuren ausgesetzt. Alle Amalgame verloren durch diese Experimente ihre glänzende Oberfläche und wurden mehr oder weniger dunkel gefärbt; in schwefelhaltigem Mineralwasser wurden sie — ohne Ausnahme — in wenigen Tagen schwarz. Einige dieser Zähne sind, genau nach der Natur gemalt, auf der Farbentafel Tafel IX in den Fig. 13 bis 16 abgebildet worden.

Dass sich die Oberflächen **aller** zusammengesetzten Amalgame unter bestimmten Verhältnissen färben **müssen,** ist hiermit bewiesen.

Von Wichtigkeit ist es aber zu wissen, ob die verschiedenen Amalgame auf den Kauflächen der Zähne mehr oder weniger abgenutzt werden, oder ob sich Bestandteile dieser Füllungen im Speichel lösen und dem Magen als Metallsalze zugeführt werden können.

Aus den Beobachtungen in der Praxis geht für mich unzweifelhaft hervor, dass Amalgamlegierungen von Silber und Zinn mit einem geringen Zusatz von Platin, Gold oder Nickel sich nicht so intensiv färben, und dass diese dunkel gefärbten, der Amalgamoberfläche aufliegenden Schichten von Schwefelmetallen in den Säuren der Mundflüssigkeit unlöslich sind. Es lässt sich an diesen Füllungen, selbst wenn dieselben auf der Kaufläche liegen, auch nach Jahrzehnten kaum eine Spur der Abnutzung nachweisen. Die Legierungen, welche aus Gold, Silber, etwas Kupfer und Zinn bestehen, in welchen aber das Platin und das Nickel fehlen, färben sich etwas leichter, widerstehen jedoch infolge ihres Goldgehaltes, wie die vorigen, den auf sie im Munde einwirkenden mechanischen Einflüssen vollkommen.

Dasselbe lässt sich nicht von den Amalgamfüllungen sagen, die aus einer Legierung von Silber und Zinn bestehen. Unsere sogenannten Silberamalgame sind entschieden weicher als die vorgenannten und färben sich leichter, namentlich unter dem Einflusse von Schwefelwasserstoff. Die dabei sich bildende Schicht von Schwefelmetall wird zwar von den Mundflüssigkeiten auch nicht gelöst, mechanisch aber abgenutzt; die Folge ist, dass die Silberamalgam-

füllungen, namentlich auf den Kauflächen der Mahlzähne, deutliche Spuren der Abnutzung zeigen. Jedenfalls ist die gefärbte Oberfläche dieser Amalgame gegen mechanische Einwirkungen weniger widerstandsfähig als das Amalgam selbst.

Ganz anders, als bei den obengenannten kombinierten Amalgamen, liegen die Verhältnisse bei den Kupferamalgamfüllungen.

Die Beobachtungen in der Praxis haben zweifellos ergeben, dass namentlich auf den Kauflächen der Mahlzähne kleine Centralfüllungen, wenn dieselben vom Antagonisten getroffen werden, in manchem Munde schon nach einem Jahre deutlich sichtbare Spuren der Abnutzung zeigen.

Bei einer 25jährigen Patientin hatte ich sämtliche Mahlzähne auf den Kauflächen mit kleinen Kupferamalgamfüllungen versehen; diese Füllungen waren aber schon nach 2 Jahren stark abgenutzt, so dass ich dieselben durch solche aus Goldamalgam ersetzen musste.

Aber nicht nur da, wo mechanische Kräfte einwirken, sondern auch an den Stellen, wo jeder mechanische Einfluss fehlt, an Approximalflächen zwischen den Zähnen, findet man die Kupferamalgamfüllungen in dem einen Munde früher, in dem anderen später, überall aber nach und nach etwas geschwunden.

Liegen dagegen die Kupferamalgamfüllungen unter dem Zahnfleische und reagiert der Speichel dauernd sauer, so wird das Amalgam an der Oberfläche früher oder später derartig erweicht und weggespült, dass die Oberfläche eingesunken erscheint.

In solchen tellerförmigen Vertiefungen bleiben die Speisereste leicht sitzen, und die Karies setzt an dem Füllungsrande bald von neuem wieder an. Dabei zeigt sich, dass überall da, wo der Schwund des Kupferamalgams verhältnismässig rasch erfolgt, die Oberfläche dieser Füllung fast silberglänzend bleibt. Dass jedoch auch der schwarzbraune Überzug von Schwefelmetall die Oberfläche unserer Kupferamalgamfüllungen gegen mechanische Abnutzung nicht sicher stellt, beweist meine Sammlung extrahierter Zähne.

Das Hellwerden oder Hellbleiben der Kupferamalgamfüllungen ist nach meinen Beobachtungen in erster Linie auf die Anwesenheit freier Milchsäure und nicht auf mechanische Abnützung der schwarzen Oberfläche durch den Kauakt zurückzuführen.

Das chemische Experiment beweist uns zwar, dass reines Schwefelkupfer in verdünnter Milchsäure kaum löslich ist, und dass sich von den mit Schwefelwasserstoffwasser behandelten Kupferamalgamscheiben die Schicht von Schwefelmetall nur durch Druck absprengen lässt;

allein die Beobachtungen in der Praxis zeigen ohne Ausnahme, dass bei neutraler oder schwach alkalischer Reaktion des Speichels die Oberflächen aller Kupferamalgamfüllungen zwar allmählich etwas abgenutzt werden, die Füllung aber trotzdem schwarz und hart bleibt und höchstens da, wo ein Höcker des Antagonisten dieselbe trifft, mattglänzende Stellen zeigt. Erst wenn die Säurebildung an bestimmten Stellen im Munde stärker auftritt, verschwindet bei gleichzeitiger Erweichung der Füllungsoberfläche der Überzug von Schwefelmetall, und die ganze Füllungsoberfläche erscheint dann auch an den Stellen, wo jede mechanische Abnützung durch den Kauakt ausgeschlossen ist, z. B. zwischen zwei Zähnen am Zahnfleischrande, silberglänzend, oder die Bildung des Überzugs von Schwefelmetall kommt überhaupt nicht zustande.

Zur Erklärung dieses Vorganges musste untersucht werden, ob

1. die schwarze Deckschicht auf den Kupferamalgamfüllungen aus reinem Schwefelkupfer oder aus einer Vermengung von Schwefelkupfer und Schwefelquecksilber besteht, und ob
2. diese Mischung von Schwefelmetall von verdünnter Milchsäure erweicht werde resp. in ihr löslich sei.

Zu diesem Zwecke wurden mehrere grosse Scheiben von Kupferamalgam nach ihrer Erhärtung 8 Tage in Schwefelwasserstoffwasser aufgehängt und dann 30 Tage in Milchsäure (1 : 100, 5 : 100, 10 : 100, 20 : 100) gelegt. Auf der einen Seite der Versuchsscheiben wurde der Überzug von Schwefelmetall an verschiedenen Stellen eingeritzt, um zu sehen, inwieweit minimale Verletzungen des Überzuges eine Erweichung des Amalgams und Abschürfung der Deckschicht von Schwefelmetall begünstigen.

Diese Versuche haben zunächst ergeben, dass der schwarze Überzug von Schwefelmetall auf den Kupferamalgamscheiben wahrscheinlich aus einer Mischung von Schwefelkupfer und Schwefelquecksilber besteht. Nun wird zwar auch diese Mischung von Schwefelmetall in den im Munde vorkommenden Säuren nicht gelöst, wohl haben aber die diesbezüglichen Untersuchungen gezeigt, dass jener Überzug von Schwefelmetall porös ist und die Säure auf die Amalgamoberfläche hindurch einwirken lässt. Dadurch wurde das Schwefelmetall erweicht und liess sich von unseren Versuchsscheiben schon durch leichtes Überstreichen mit dem Finger abwischen. *Durch diese Untersuchung ist nun endlich auch der bisher rätselhafte Befund der silberweissen Kupferamalgamfüllungen erklärt.* Der sonst die Amalgamoberfläche schützende Überzug von Schwefelmetall wird

von der Milchsäure durchdrungen und das unter ihm liegende metallische Kupferamalgam gelöst. In den zu diesen Untersuchungen benutzten Flüssigkeiten wurde gelöstes Kupfer nachgewiesen.

---

Die diesem Kapitel beigegebene **Tafel IX** bringt eine Zahl von Zähnen (Figuren 1—12), die, mit ganz verschiedenen Amalgamen gefüllt, noch längere Zeit im Munde verblieben sind. An den genau nach der Natur gemalten Zähnen sehen wir, dass keine Füllung ihre silberglänzende Oberfläche behalten hat, dass vielmehr alle dunkel gefärbt erscheinen. Diese Veränderungen sind nicht gleich; diejenigen Füllungen, welche aus Kupferamalgam bestehen, sind entweder fast schwarz (Figuren 4, 7, 13), oder zum Teil silberglänzend, wenn sich infolge der Auflösung von Kupfer eine dünne Schicht freien Quecksilbers auf ihrer Oberfläche befindet (Figuren 8 und 11, Tafel XI, und die Figur 6 auf Tafel XII).

Die Zähne Figuren 4 und 12 **Tafel X** haben durch das Ausfüllen der Pulpahöhle mit Sublimat-Cementpasta stark grün gefärbte Wurzeln erhalten.

Der Schneidezahn zu den Figuren 9 und 10 **Tafel IX** hat eine Silberamalgamfüllung mit tiefschwarzer Oberfläche. Die Umgebung der Füllung zeigt eine blaugraue Färbung des Schmelzes, welche für diese Amalgame charakteristisch ist.

Die anderen Zähne sind anscheinend teils mit Silber, teils mit sogenannten Goldamalgamen gefüllt. Alle zeigen uns aber, dass das Auftreten sekundärer Karies gelegentlich auch an allen mit Amalgam gefüllten Zähnen vorkommen kann. Auch das Kupferamalgam macht hier sicher keine Ausnahme, sondern bestätigt die Regel. (Siehe die Figuren 6 und 7 auf Tafel XII.) Derartige Bilder sieht jeder Zahnarzt mit grosser Extraktionspraxis täglich. Interessant ist dagegen jedenfalls die Beobachtung, dass weit überstehende Ränder von sogenanntem Goldamalgam, das, wie wir nachweisen werden, von den Mundflüssigkeiten kaum angegriffen wird, das Auftreten sekundärer Karies am Zahnhalse nicht begünstigt haben. Wie häufig die Neuerkrankung in der Umgebung der Füllung (Figuren 3 und 8) durch fehlerhafte Präparation der Zahnhöhlen veranlasst sein muss, entzieht sich unserer Beurteilung; eins ist jedenfalls sicher, dass die Löslichkeit der Kupferamalgame einmal zu einer Glättung der Füllungsränder führt, so dass selten ein rauher, überstehender Rand dieses Materials gefunden wird, dann aber am Zahnhalse muldenförmige Vertiefungen schafft, welche durch Retention von gärungsfähigen Speiseresten das Auftreten der Randkaries sehr begünstigen.

Mit Amalgam gefüllte und später extrahirte Zähne. (Beschreibung s. Seite 130 u. 131.)

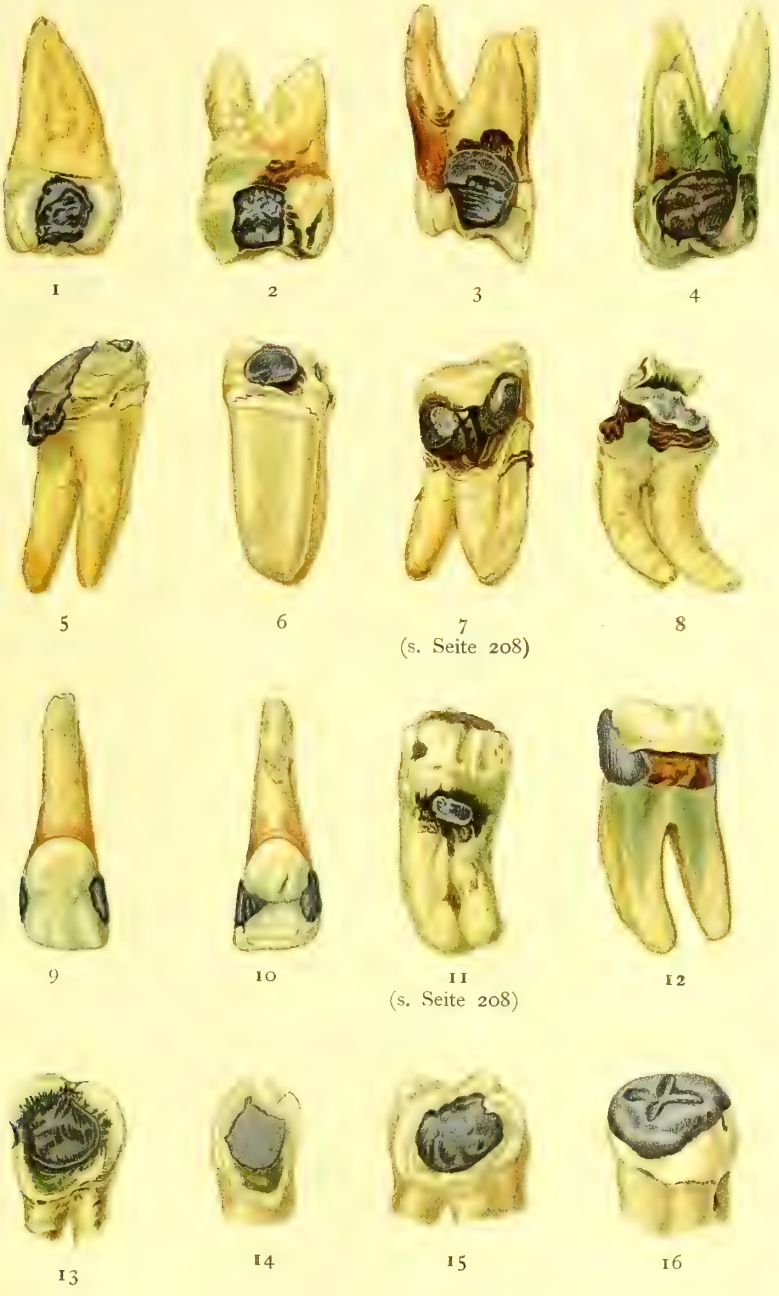

1 2 3 4

5 6 7 8

(s. Seite 208)

9 10 11 12

(s. Seite 208)

13 14 15 16

Gezeichnet und gemalt
von Karl Wesser, Jena.

Aquarelldruck
von J. B. Obernetter, München.

Um nun noch zu zeigen, dass man auch durch das Experiment ausserhalb des Mundes die Oberflächen unserer Amalgamfüllungen und zugleich die Zahnsubstanzen färben, d. h. mit einer Schicht von Schwefelmetall überziehen kann, wurden die Zähne Figuren 13—16 **Tafel IX** erst 10 Tage in verdünnte Milchsäure, dann in Schwefelwasserstoffwasser gelegt.

Der eine Zahn Figur 13 ist mit einer Mischung von Kupferamalgam und sogenanntem Goldamalgam gefüllt, der zweite (Figur 14) mit Silberamalgam, der dritte (Figur 15) mit Goldamalgam. Alle Füllungen sind hierdurch gefärbt worden.

Der Zahn Figur 16 hat eine grosse, aus gemischtem Amalgam hergestellte Kuppelfüllung, die 8 Tage der Einwirkung von Schwefelwasserstoffwasser ausgesetzt worden ist und trotz der Beilegierung von Platin, Gold, Zink und Nickel, also derjenigen Metalle, welche die Affinität des Silbers zum Schwefelwasserstoff herabsetzen, doch eine braunschwarze Oberfläche erhalten hat.

Auf Grund dieser Beobachtungen lässt sich sagen, dass wir wohl **niemals** Legierungen zu Amalgamen werden verarbeiten können, welche im Munde da, wo Schwefelwasserstoffgas auf sie einwirkt, eine helle Farbe behalten. Um so wichtiger erschien mir daher eine erneuerte Prüfung des Vorschlages: **„Schwammgold mit Quecksilber,** zu einem **reinen** Goldamalgam verwandelt, zum Füllen der Zähne zu verwenden".

Die Widerstandsfähigkeit dieses Krystallgoldamalgams gegen verdünnte Milch-, Salz- und Essigsäure habe ich nicht geprüft, sondern nur sein Verhalten zum Schwefelwasserstoff. Es wurden zu diesem Zwecke in der gesunden Krone eines mittleren Schneidezahnes mesial und distal zwei grosse Cavitäten ausgebohrt, die eine derselben mit gemischtem Platin-Goldamalgam, die andere mit reinem Krystallgoldamalgam gefüllt und der Zahn 8 Tage später, nachdem zuvor beide Füllungen mit feinstem Sandpapier geschliffen worden waren, in Schwefelwasserstoffwasser gelegt.

Da das Krystallgoldamalgam eine Verbindung von reinem Gold mit Hg darstellt, vor allem aber kein Silber enthält, glaubte ich fast als selbstverständlich annehmen zu können, dass Schwefelwasserstoffwasser die Oberfläche dieses Amalgams mit der Zeit wohl bräunen, keineswegs aber so schwarz färben würde, wie das thatsächlich nach dreiwöchigem Verweilen im Schwefelwasserstoffwasser der Fall war. Die aus Krystallgold hergestellte Amalgamfüllung hatte, wie der auf der **Tafel XI,** Figur 5 abgebildete Zahn zeigt, eine total schwarze Oberfläche, die auch der Schmelzrand etwas dunkel durchscheinen liess, ein

Beweis, dass der perfekte Randschluss fehlte, während die Oberfläche der aus gemischtem Amalgam hergestellten Füllung grau-braun gefärbt war und keine dunkle Färbung des Schmelzrandes hervorgerufen hatte.

Dieser Befund überraschte mich, er wurde jedoch durch die gleichzeitige Verwendung beider Amalgame in den Schneidezähnen eines Herrn bestätigt, in dessen Munde alle approximal gelegenen Amalgamfüllungen in kurzer Zeit schwarz gefärbt erschienen. Die Oberfläche der aus gemischtem Amalgam hergestellten Füllung im lateralen Schneidezahne war nach 6 Wochen grauschwarz, die aus Krystallgoldamalgam ganz schwarz gefärbt. Ausserdem fand ich die etwas übergebauten Ränder des letzteren abgebröckelt.

Die Hoffnung, in der Verbindung von Krystallgold mit Quecksilber ein Amalgam zu finden, welches die so wenig haltbaren Cemente beim Füllen tief erkrankter Schneidezähne in der besseren Praxis vielleicht mit der Zeit entbehrlich machen könnte, hat sich leider nicht erfüllt. Denn dieses Material wird, wie die diesbezüglichen Experimente beweisen, auch nicht hart genug, um an exponierten Stellen den Druck beim Kauen und die Wirkung der Zahnbürste auszuhalten.

Jeder Versuch aber, dieses reine Goldamalgam z. B. durch Beimengung von Silber- oder Zinnfolie widerstandsfähiger zu machen, wird resultatlos bleiben und ausserdem die Affinität des so gewonnenen Amalgamgemisches zum Schwefelwasserstoffgas wesentlich steigern.

So hat demnach auch hier wieder das den praktischen Verhältnissen angepasste Experiment in wenigen Wochen ein Resultat ergeben, *das uns vor weiteren unnützen Versuchen mit dem reinen Goldamalgam in der Praxis warnt und dadurch zugleich vor unangenehmen Misserfolgen schützt.*

## Die experimentellen Untersuchungen über die chemisch-mechanische Abnützung der Amalgamfüllungen zu Kapitel IV.

In dem vorstehenden Kapitel habe ich nicht allein die Ursachen für die Farbenänderungen, welche die Amalgamfüllungen im Munde erleiden, festzustellen versucht, sondern auch bereits darauf hingewiesen, dass die verschiedenen Amalgame teils nur Spuren des Verbrauchs, teils ganz erhebliche Abnützungen zeigen.

Da es für den in der Praxis stehenden Zahnarzt ungemein wichtig ist, jederzeit das für den betreffenden Zahn und für die Verhältnisse der Mundhöhle geeignete Material auswählen zu können, so muss er die Bedingungen kennen, unter welchen der Schwund der Amalgame in der Mundhöhle zustande kommt.

Wir haben hierbei zweierlei Kräfte zu unterscheiden:

erstens die Abreibung der Füllungsoberfläche durch den Kauakt, sowie durch das mehr oder weniger häufige Reinigen der Zähne mit Bürsten und Zahnreinigungsmitteln,

zweitens die ganz allmählich erfolgende chemische Auflösung des Füllungsmaterials, welche hauptsächlich von der Säurebildung in der Mundhöhle abhängig ist.

Die Kraft, die beim Kauen auf eine Füllung ausgeübt wird, haben wir in dem Anhang zu dem Kapitel III kennen gelernt; dass dieselbe, besonders bei den Mahlbewegungen des Unterkiefers eine ganz enorme sein muss, zeigen uns die abgenützten Zahnkronen, auf deren Kauflächen zuweilen der Schmelzpanzer vollständig fehlt. Schon dieser Umstand beweist, dass wir auch an die Härte unserer Amalgamfüllungen sehr hohe Anforderungen stellen müssen, damit dieselben nicht in kurzer Zeit mechanisch stark abgenützt werden. Aber nicht allein diese Abnützung beim Kauen, sondern auch die beim Reinigen der Zähne ist hier in Betracht zu ziehen. Werden zum Reinigen der Zähne sehr harte Bürsten und schleifende Zahnpulver gebraucht, so werden auch hierdurch die Zahnfüllungen ebenso wie der Schmelz abgescheuert.

Die Tabelle C und der Anhang zu Kapitel II geben uns Aufschluss über die verschiedene Erhärtungszeit der Amalgame, und ich kann auf Grund dieser Studien sagen, dass alle diejenigen Amalgame, welche innerhalb 3—6 Stunden erhärten und in spätestens 48 Stunden vollkommen randfest sind, von den in der Mundhöhle auf sie einwirkenden mechanischen Kräften nur wenig abgenützt werden. Wenn wir nun trotzdem an diesen vollkommen randfesten Amalgamen im Munde nach kürzerer oder längerer Zeit mehr oder weniger starken Ver-

brauch finden und ferner sehen, dass zuweilen glänzend geschliffene Oberflächen nach Jahren wieder rauh erscheinen, so sind diese Veränderungen auf chemische Abnützung der Amalgamoberflächen zurückzuführen.

*Diese Kräfte näher kennen zu lernen war der Zweck der grossen Zahl von Einzeluntersuchungen, deren Resultate in den nachstehenden* ***Tabellen G bis K*** *zusammengefasst sind.* In der Tabelle K finden sich auch die Ergebnisse von Versuchen, welche die chemisch-elektrolytische Abnützung der Amalgame betreffen; diese Versuche werden erst im folgenden Kapitel ausführlich besprochen werden.

Wie bei allen solchen Versuchen, mussten wir uns auch hier damit begnügen, die in Betracht kommenden Verhältnisse, welche zur Abnützung der Füllungen im Munde führen, „annähernd" durch das Experiment wiederzugeben. Die rein mechanische Abnützung der Füllungsoberflächen durch den Kauakt suchten wir durch gleich langes, mit gleich harten Bürsten ausgeführtes Abscheuern der Versuchsscheiben zu erreichen; die chemische durch Einlagerung derselben in verdünnte Säuren.

Als **Versuchsflüssigkeiten** wurden verwendet:

a) Milchsäure: 1 : 100, also eine viel stärkere Lösung, als sie im Munde vorkommt;
b) Essigsäure: 3 : 100 (Hausessig mit gleichen Teilen Wasser verdünnt),
c) Salzsäure: 1 : 100, die gewöhnliche Konzentration der Salzsäure-Mixturen;
d) Kochsalzlösung: 1 : 100.
e) Kochsalz-Milchsäure-Lösung.

Die Ergebnisse der in den beiden letzten Flüssigkeiten angestellten Versuche werden nur bei der chemisch-elektrolytischen Abnützung berücksichtigt werden.

Als Lösungsmittel wurde für alle Versuche destilliertes Wasser benutzt.

Um zu erforschen, welche Metalle einer Amalgamfüllung von den in den Mundflüssigkeiten vorkommenden Säuren gelöst werden können, wurden in die verschiedenen Versuchsflüssigkeiten

erstens die zur Herstellung der Amalgame benützten Reinmetalle,
zweitens verschiedene Legierungen dieser Metalle,
drittens die erhärteten Amalgame selbst eingelegt.

Inwieweit die einzelnen zur Herstellung der kombinierten Amalgame benützten Metalle als solche für sich von der sauer reagierenden Mundflüssigkeit angegriffen werden können, darüber giebt die **Tabelle G** Aufschluss.

Nachdem durch diese Untersuchungen festgestellt worden, dass von den verschiedenen Metallen der Amalgame Zinn, Zink, Kadmium, Kupfer und Nickel in den Versuchsflüssigkeiten gelöst werden, erschien es ferner wünschenswert, zu wissen, ob diese Metalle durch Beilegieren von Platin, Gold und Silber gegen die Einwirkung der hier in Betracht kommenden Säuren geschützt werden können. Uns interessieren dabei hauptsächlich Kupfer und Zinn. Diese Metalle wurden, jedes für sich, in bestimmten Verhältnissen mit Platin, Gold, Silber, Nickel etc. legiert und dann aus den Gussblöcken kleine Platten mit ca. 10 qcm Oberfläche angefertigt, welche der Einwirkung der ver-

## Tab. G. Abnützungsversuche mit reinen Metallen.

= (Versuchszeit 50 Tage.) =

| Versuchsobjekte | Gewichtsverlust in Gramm auf 10 □ cm Wirkungsfläche | | | In der Versuchsflüssigkeit war gelöst: |
|---|---|---|---|---|
| | in Milchsäurelösung 1:100 | in Essigsäurelösung 3:100 | in Salzsäurelösung 1:100 | |
| Platin | 0,0000 | — | — | |
| | — | 0,0000 | — | |
| | — | — | 0,0000 | |
| Gold | 0,0000 | — | — | |
| | — | 0,0000 | — | |
| | — | — | 0,0000 | |
| Silber | 0,0000 | — | — | |
| | — | 0,0000 | — | |
| | — | — | 0,0000 | |
| Zinn | 0,0379 | — | — | Zinn |
| | — | 0,0292 | — | |
| | — | — | 0,0414 | |
| Zink | 0,0728 | — | — | Zink |
| | — | 0,4240 | — | |
| | — | — | 0,0908 | |
| Kadmium | 0,0573 | — | — | Kadmium |
| | — | 0,0349 | — | |
| | — | — | 0,0604 | |
| Nickel | 0,0341 | — | — | Nickel |
| | — | 0,0375 | — | |
| | — | — | 0,2405 | |
| Kupfer | 0,0251 | — | — | Kupfer |
| | — | 0,0422 | — | |
| | — | — | 0,2155 | |

dünnten Säuren ausgesetzt wurden. Da sich jedoch die reinen Metalle und Metalllegierungen anders zu Säuren verhalten als die Amalgame, so wurde ein Teil der Kupfer- und Zinnplatten durch Bestreichen mit Hg bezw. Eintauchen in Sublimatlösung oberflächlich amalgamiert und dann in die Gläser mit den Versuchsflüssigkeiten gebracht.[1])

Die Resultate dieser Versuche sind in den **Tabellen H** und **J** zusammengestellt.

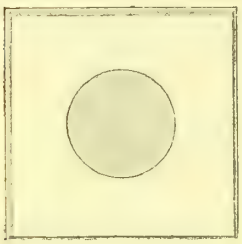

Fig. 102.

Die Untersuchung der zum Füllen der Zähne gebrauchten Amalgame selbst erforderte zunächst die Herstellung möglichst grosser Amalgamscheiben in fester Fassung. Wir benutzten hierfür zuerst starke Glasringe; da deren Beschaffung aber mit Schwierigkeiten verbunden war und ihre Haltbarkeit zu wünschen übrig liess, so wurde eine grosse Zahl von Glasplatten 3 cm im Quadrat und $1^1/_2$ mm dick mit einem Loch von 15 mm Durchmesser versehen und diese Löcher dann mit Amalgam gefüllt.

Zur Herstellung solcher Glasplatten, die bei einer Nachprüfung unserer Versuche erforderlich sind, empfehlen wir folgendes Verfahren: Auf einer gleichgrossen, durchlochten und erhitzten Eisenplatte befestigt man mit hartem Klebwachs die Glasplatte. Diese wird nach vorsichtigem Abkühlen mit einer spitzen Feile erst durchstossen — wobei die Eisenplatte fest auf die Tischplatte gedrückt werden muss — und dann mit einer halbrunden groben Metallfeile bis zum Rand des Loches in der Eisenplatte ausgefeilt. Darauf wird die Eisenplatte wieder erwärmt, die durchlochte Glasplatte abgezogen und eine neue mit Wachs behufs Durchlochung befestigt. Auf diese Weise erhält man Glasplatten mit nahezu gleichgrossen Löchern.

In diese so hergestellten Formen stopften wir nun, indem eine dicke Glasplatte als Unterlage diente, das zu untersuchende Amalgam, dessen Quecksilbergehalt durch Wiegen der Feilung und der Pasta ermittelt worden war, und sorgten dafür, dass durch Auspressen der Füllungsoberfläche mit dem Daumen (s. Fig. 65) möglichst jeder Überschuss von Hg entfernt wurde. Das hierbei ausgepresste, überschüssige Hg wurde gewogen und das Gewicht desselben von dem zur Bereitung der Pasta gebrauchten abgerechnet. So konnte das Quantum Hg für jede Amalgamfüllung genau bestimmt werden.

Nach vollständigem Erhärten der Amalgamscheiben wurde eine Seite derselben geschliffen, um in derselben Weise wie an den zur Hälfte geschliffenen Amalgamscheiben in Elfenbeinplatten (vergl. Fig. 100) auch hier gleichzeitig noch die Farbenveränderungen der Amalgamfüllungen unter der Einwirkung chemischer Agentien bestimmen zu können.

---

[1]) Diese Platten wurden auch der Einwirkung von Schwefelwasserstoffwasser ausgesetzt und dabei gefunden, dass selbst die Beilegierung grösserer Mengen von Gold, Platin oder Nickel das allmähliche Schwarzwerden, d. h. die Bildung von Schwefelmetall, auf der Oberfläche **nicht** verhindern kann.

Aus unseren Versuchen über Stich-, Kanten- und Randfestigkeit geht hervor, dass selbst gut legierte Amalgame erst nach drei Tagen ihre grösste Festigkeit erhalten (meisselfest sind); um aber ganz sicher zu gehen, haben wir die so vorbereiteten Versuchsscheiben alle erst acht Tage alt werden lassen, bevor dieselben, jede für sich, in ein Glas mit der Versuchsflüssigkeit gestellt werden durften.

Da aber durch diese Untersuchungen nicht allein die Frage, welche Metalle von der Oberfläche der Amalgamfüllung gelöst bezw. ausgelaugt werden, beantwortet, sondern auch der Gewichtsverlust des Amalgams bestimmt werden sollte, war es nötig, die gefüllten Glasplatten **vor** Beginn und **nach** Beendigung der Versuchszeit sehr genau auf einer chemischen Waage zu wiegen.

Aber nicht nur der Verlust durch chemische Kräfte, sondern auch der durch Abnutzung der Zahnfüllung, z. B. beim Kauen, musste bei diesen Versuchen in Betracht gezogen werden. Zu diesem Zwecke wurden die Amalgamscheiben aus den Versuchsflüssigkeiten wöchentlich 1 mal herausgenommen und auf jeder Seite mit einer mittelharten Zahnbürste circa $^1/_4$ Minute gebürstet. Die Versuchsflüssigkeit wurde bei jedem dieser Experimente während der 50 Tage wiederholt erneuert, dann auf ihren Gehalt an gelösten Metallen (qualitativ) untersucht und zuletzt der Gewichtsverlust der Scheiben in Zahlen bestimmt.

Zu den Versuchen, deren Resultate in der grossen **Tabelle K** zusammengefasst worden sind, wurden die in dem Kapitel II schon beschriebenen Legierungen benutzt, deren Einteilung in 7 Gruppen dieselbe geblieben ist, während die Versuche, welche die Abnützung des reinen Kupferamalgams und des Kupferamalgams mit $2^1/_2$ % Zinn- und Silberzusatz betreffen, eine kleine Änderung der Tabelle notwendig machten.

Ausserdem sind noch **viele,** nach ganz bestimmten Regeln ausgeführte Mischungen dieser Legierungen untereinander als Amalgampasten, sowie die von *C. TOMES* angegebene Methode, frisch bereitetes Amalgam mit bereits erhärtetem, in der Hitze aber wieder plastisch gemachtem zu vermengen, geprüft worden. Die Resultate dieser ebenfalls sehr zahlreichen Untersuchungen sind in den Tabellen nicht mit angeführt.

Alle diese Versuche hatten den Zweck, möglichst klar zu stellen erstens, wie weit durch die chemisch-mechanischen (bezw. chemisch-elektrolytischen) Einflüsse, welchen die Amalgamfüllungen in der Mundhöhle ausgesetzt sind, dieselben abgenützt werden können, und wie weit infolgedessen der Verschluss der mit diesem Material gefüllten Zähne früher oder später zu wünschen übrig lässt (s. Abnützung des Kupferamalgams); zweitens, welche Metalle durch die Mundflüssigkeiten von den Oberflächen der Amalgamfüllungen ausgelaugt werden.

Da die Amalgame Metalle enthalten, deren Salze schädlich wirken können, wenn sie dem Körper in grösseren Mengen durch den Darmkanal zugeführt werden, so war es wichtig, in den Versuchsflüssigkeiten hauptsächlich nach der Anwesenheit von Quecksilber, Kupfer, Zinn, Zink, Kadmium und Nickel zu forschen.

Eine eingehende Prüfung erforderte hierbei die **Kupfergruppe,** weil wir wissen, dass Füllungen, welche vorwiegend aus Kupfer und Quecksilber be-

stehen, im Munde nicht allein stark abgenutzt werden, sondern unter gewissen Umständen auch eine deutlich sichtbare cirkumskripte Erweichung der Oberfläche erkennen lassen.

Der Einwirkung der für uns wichtigsten Säure, der Milchsäure, wurden alle Präparate ausgesetzt, dagegen nur eine ausgewählte Zahl auch noch in verdünnte Salzsäure und Essigsäure gebracht. Bei allen Versuchen wurde darauf gesehen, dass die Glasplatten mit den in ihnen festsitzenden Amalgamscheiben in der Flasche mit der Versuchsflüssigkeit aufrecht standen und die Amalgamscheiben ohne Glasplatten, an einem Seidenfaden frei schwebend, in der Mitte des Glases hingen, so dass auf diese Weise stets beide Seiten der Amalgamscheiben der Säurewirkung exponiert waren.

Zur Erläuterung der grossen zwei Doppelseiten deckenden **Tabelle K** muss ich zunächst mitteilen, dass die darauf als erste Versuche bezeichneten Rubriken sich auf Arbeiten stützen, die in den Jahren 1896/97 gemacht worden sind, und die auch zum Teil die Einwirkung der Essig- und Salzsäure berücksichtigen, während die in derselben Tabelle angeführten und fast ein Jahr später ausgeführten Kontrollversuche nur den Verlust der Amalgamscheiben in Milchsäure angeben.

Die ersten Versuche wurden bei der jeweilig gegebenen Zimmertemperatur gemacht, die Gläser mit Amalgamscheiben der in den Wintermonaten 1898 ausgeführten Kontrollversuche dagegen in einem Kasten über einer Centralheizung aufbewahrt, der stets eine Temperatur von wenigstens 20°, stundenlang aber auch eine solche zwischen 30° bis 35° hatte. Hierdurch wurden diese Versuche bei einer Temperatur ausgeführt, welche im Durchschnitt der der Mundhöhle entspricht. Dann sind die Zahlen beider Versuche aber auch deshalb nicht gut zu vergleichen, weil die ersten Versuche einen Zeitraum von 50 Tagen umfassen, die Kontrollversuche nur einen solchen von 30 Tagen. Die Notizen über die chemische Untersuchung der Lösungsflüssigkeit beziehen sich in der Tabelle K hauptsächlich nur auf die erste Versuchsreihe; nur einige Eintragungen wurden nach den Ergebnissen der Kontrollversuche gemacht, die chemischen Kontrollversuche führe ich nicht speciell an, sie haben jedoch im wesentlichen dieselben Resultate ergeben. Mit der Tabelle K versuche ich den Beweis zu liefern, dass einmal die Lösung der verschiedenen unedlen Metalle unserer Amalgame und somit die Auslaugung der Oberfläche der letzteren stets eintreten muss, andererseits, dass dieselbe durch das Beilegieren von Platin und Gold mehr oder weniger beeinflusst werden kann.

Dann liefern die Zahlen der Tabelle aber auch den Beweis, wie nachteilig ein zu hoher Prozentsatz einzelner Metalle für den Bestand des Amalgams gegenüber den chemischen Agentien der Mundhöhle werden kann, und dass auch nach dieser Richtung hin der praktische Wert eines Amalgams **keineswegs** nach seinem höheren oder geringeren Gehalt an Edelmetallen bestimmt werden kann.

So zahlreich auch meine Versuche sind, so kann ich doch nicht sagen, dass ich auch nur in **einer** Legierung diejenige Formel gefunden hätte, welche

hinsichtlich ihres Verhaltens gegenüber den chemischen Einflüssen der Mundhöhle **allen** unseren Wünschen entspräche. So können wir mit der 15 % Zink enthaltenden Legierung wohl ein Amalgam herstellen, welches weder in Säuren noch in Schwefelwasserstoff seine grauweisse Farbe verliert; dagegen amalgamiert sich diese Legierung nur schwer und erhärtet auch nur unvollkommen. Ausserdem treibt das erhärtete Amalgam schon bei gewöhnlicher Temperatur spontan Hg aus. Dann werden solche zinkhaltige Amalgame aber auch von verdünnter Milchsäure am stärksten angegriffen und geben bei den elektrolytischen Versuchen (siehe Kapitel V) so schnell und reichlich Hg an den Goldbügel ab, dass an eine Verwendung dieses wirklich weiss bleibenden Amalgams gar nicht zu denken ist.

Als Gegenstück zu dieser Legierung führe ich das 10 % Kupfer enthaltende Goldamalgam (Tabelle K, Gruppe VIIa) an. Dieses Amalgam amalgamiert zwar auch schwer, frisch gefeilt sogar sehr schwer, giebt aber eine Füllung, die fast steinhart wird und auch gegen chemisch-elektrolytische Einflüsse sehr widerstandsfähig befunden wurde. Im Munde wird jedoch dieses Amalgam fast so schwarz wie reines Kupferamalgam, dessen guten Randschluss es nahezu auch erreicht.

Ein fernerer Vergleich zeigt, dass von den zusammengesetzten Amalgamen die mit Platin und Gold legierten einen geringeren chemischen Verlust erleiden, als die nur mit Gold legierten Feilungen, und dass die Amalgame, welche aus einer Legierung von Platin, Silber und Zinn bestehen, widerstandsfähiger gegen chemische Einflüsse sind, als die aus Silber und Zinn hergestellten.

Kadmium wird von den Oberflächen der Amalgamfüllungen fast so schnell ausgelaugt wie Zinn, während der Verlust der Nickelgruppe sich schwankend zeigt.

Von Wichtigkeit war ferner die Erforschung des Abnutzungswertes der reinen und solcher Kupferamalgamfüllungen, die mit Zinn oder Silberfolie gemischt worden waren. Die Tabelle K zeigt, dass reines Kupferamalgam von allen 3 Säuren stark angegriffen wird und auch die Beimengung von Silberfolie nicht schützend wirkt. Nur Zinnfolie verringert, wie *MILLER* und *JUNG* gefunden haben, den Verlust an Kupfer, dagegen verlieren solche Füllungen wieder viel an Zinn. Die schon vor 20 Jahren von mir versuchte und jetzt wieder nachgeprüfte Mischung von Kupferamalgamen mit 10—20 % eines sogenannten Goldamalgams beschränkte die Auflösung des Kupfers ebenfalls; ein Versuch dieser Mischung ergab sogar eine ganz auffallend geringe Abnützungsziffer.

Der Zusatz von $2^1/_2$ und 5 % Silber zu reinem Kupferamalgam bewirkt wieder einen grösseren Gewichtsverlust. Den stärksten zeigt das Kupferamalgam mit seinen Beimengungen von Zinn oder Silber in Salzsäure.

Entzogen wurde den zusammengesetzten Amalgamen nur Zinn, Quecksilber fast gar nicht; wenn diesen Amalgamgruppen Kadmium oder Zink beilegiert worden war, so wurden auch diese Metalle in den einzelnen Versuchsflüssigkeiten gefunden.

# Tab. H. Abnützungsversuche mit einer Reihe von Zinnlegierungen.

— (Versuchszeit 50 Tage.) —

| Prozentuale Zusammensetzung der Versuchsobjekte | | | | | | | Gewichtsverlust in Gramm auf 10 □cm Wirkungsfläche | | | Von Legierungsbestandteilen waren in der Versuchsflüssigkeit gelöst: |
|---|---|---|---|---|---|---|---|---|---|---|
| | | | | | | | 1. je einer unveränderten Probe | | 2. d. amalgamierten Probe | |
| Platin | Gold | Silber | Zinn | Zink | Nickel | Kupfer | in Milchsäurelösung 1 : 100 | in Salzsäurelösung 1 : 100 | in Milchsäurelösung 1 : 100 | |
| Reines Zinn | | | | | | | 0,0379 | 0,0414 | – | Zinn. |
| 1 | — | — | 99 | — | — | | 0,0178<br>—<br>— | —<br>0,0250<br>— | —<br>—<br>0,0168 | Zinn. |
| 2 | — | — | 98 | — | — | — | 0,0149<br>—<br>— | —<br>0,0466<br>— | —<br>—<br>0,0258 | Zinn. |
| 3 | — | — | 97 | — | — | — | 0,0175<br>—<br>— | —<br>0,0381<br>— | —<br>—<br>0,0272 | Zinn. |
| 4 | — | — | 96 | — | — | — | 0,0192<br>—<br>— | —<br>0,0512<br>— | —<br>—<br>0,0434 | Zinn. |
| 5 | — | — | 95 | — | — | — | 0,0199<br>—<br>— | —<br>0,0276<br>— | —<br>—<br>0,0603 | Zinn. |
| — | 5 | — | 95 | — | — | — | 0,0345<br>—<br>— | —<br>0,0598<br>— | —<br>0,0347 | Zinn. |
| — | — | 5 | 95 | — | — | — | 0,0234<br>—<br>— | —<br>0,0238<br>— | —<br>—<br>0,0311 | Zinn. |
| — | — | — | 95 | 5 | — | — | 0,0228<br>—<br>— | —<br>0,0346<br>— | —<br>—<br>0,0887 | Spuren von Zinn u. viel Zink.<br>Zinn u. Zink, etwa gleichviel.<br>viel Zinn, wenig Zink. |
| — | — | — | 95 | — | 5 | — | 0,0175<br>—<br>— | —<br>0,0334<br>— | —<br>—<br>0,0236 | Zinn. |
| — | — | — | 95 | — | — | 5 | 0,0260<br>—<br>— | —<br>0,0449<br>— | —<br>—<br>0,0409 | Zinn. |

# Tab. J. Abnützungsversuche mit einer Reihe von Kupferlegierungen.

= (Versuchszeit 50 Tage.) =

| Prozentuale Zusammensetzung der Versuchsobjekte | | | | | | | Gewichtsverlust in Gramm auf 10 □cm Wirkungsfläche | | | Von Legierungsbestandteilen war in der Versuchsflüssigkeit gelöst: |
|---|---|---|---|---|---|---|---|---|---|---|
| | | | | | | | 1. je einer unveränderten Probe | | 2. d. amalgamierten Probe | |
| Platin | Gold | Silber | Zinn | Zink | Nickel | Kupfer | in Milchsäurelösung 1 : 100 | in Salzsäurelösung 1 : 100 | in Milchsäurelösung 1 : 100 | gelöst: |
| Reines Kupfer | | | | | | | 0.0251 | 0,2155 | — | Kupfer. |
| 1 | — | — | — | — | — | 99 | 0,0169<br>—<br>— | —<br>0,0282<br>— | —<br>—<br>0,0175 | Kupfer. |
| — | 1 | — | — | — | — | 99 | 0,0204<br>—<br>— | —<br>0,0702<br>— | —<br>—<br>0,0284 | Kupfer. |
| — | 3 | — | — | — | — | 97 | 0,0230<br>—<br>— | —<br>0,0846<br>— | —<br>—<br>0,0294 | Kupfer. |
| — | 5 | — | — | — | — | 95 | 0,0288<br>—<br>— | —<br>0,1021<br>— | —<br>—<br>0,0301 | Kupfer. |
| — | — | 5 | — | — | — | 95 | 0,0174<br>—<br>— | —<br>0,2095<br>— | —<br>—<br>0,0186 | Kupfer. |
| — | — | 25 | — | — | — | 75 | 0,0131<br>—<br>— | —<br>0,1461<br>— | —<br>—<br>0,0160 | Kupfer. |
| — | — | 50 | — | — | — | 50 | 0,0086<br>—<br>— | —<br>0,0510<br>— | —<br>—<br>0,0098 | Kupfer. |
| — | — | — | — | — | 1 | 99 | 0,0386<br>—<br>— | —<br>0,1606<br>— | —<br>—<br>0,0421 | Kupfer. |
| — | — | — | — | — | 3 | 97 | 0,0232<br>—<br>— | —<br>0,1240<br>— | —<br>—<br>0,0246 | Kupfer. |
| — | — | — | — | — | 5 | 95 | 0,0159<br>—<br>— | —<br>0,1166<br>— | —<br>—<br>0,0221 | Kupfer. |

**A. Chemisch-mechanische, durch Säuren und Abbürsten der Amalgamscheiben**

| Legierung | | Versuchsobjekte enthält in 100 Teilen: Platin | Gold | Silber | Zinn | Zink | Kadmium | Nickel | Kupfer | Gewichtsverlust in den Versuchsflüssigkeiten: a) in Milchsäure 1:100 Erster Versuch | a) in Milchsäure 1:100 Kontrollversuch | b) Essigsäure 3:100 | c) Salzsäure 1:100 |
|---|---|---|---|---|---|---|---|---|---|---|---|---|---|
| I | | | | | | | | | | Gramm | | | Platin |
| | a. | **0,5** | 2 | 52,5 | 45 | — | — | — | — | 0,0072 | 0,0271 | — | — |
| | b. | **1** | 2 | 52 | 45 | — | — | — | — | 0,0060 | 0,0253 | — | — |
| | c. | **2** | 2 | 51 | 45 | — | — | — | — | 0,0036 | 0,0171 | — | — |
| | d. | **0,5** | — | 50 | 49,5 | — | — | — | — | 0,0216 | 0,0172 | — | — |
| | e. | **1** | — | 50 | 49 | — | — | — | — | 0,0220 | 0,0245 | — | — |
| | f. | **2** | — | 50 | 48 | — | — | — | — | 0,0218 | 0,0163 | — | — |
| II | | | | | | | | | | | | | Gol |
| | a. | — | 2 | 53 | 45 | — | — | — | — | **0,0507** | 0,0149 | — | — |
| | | | | | | | | | | — | — | **0,0417** | — |
| | | | | | | | | | | — | — | — | — |
| | b. | — | **10** | 49 | 41 | — | — | — | — | 0,0463 | 0,0186 | — | — |
| | c. | — | **20** | 44 | 36 | — | — | — | — | 0,0360 | 0,0163 | — | — |
| | d. | — | 2 | 60 | 38 | — | — | — | — | 0,0639 | 0,0115 | — | — |
| | | | | | | | | | | — | — | 0,0358 | — |
| | | | | | | | | | | — | — | — | 0,1046 |
| III | | | | | | | | | | | | | Silbe |
| | a. | — | — | **50** | **50** | — | — | — | — | **0,0541** | — | — | — |
| | | | | | | | | | | — | — | **0,0382** | — |
| | | | | | | | | | | — | — | — | **0,0659** |
| | b. | — | — | **65** | 35 | — | — | — | — | 0,0345 | — | — | — |
| | c. | — | — | **75** | 25 | — | — | — | — | 0,0519 | 0,0200 | — | — |
| | d. | — | — | **21** | 79 | — | — | — | — | 0,0307 | 0,0287 | — | — |
| IV | | | | | | | | | | | | | Zin |
| | a. | — | 2 | 50 | 45 | **3** | — | — | — | 0,0596 | — | — | — |
| | b. | — | 2 | 50 | 38 | **10** | — | — | — | 0,0512 | 0,0200 | — | — |
| | c. | — | 2 | 50 | 33 | **15** | — | — | — | 0,0682 | 0,0372 | — | — |
| | d. | — | 2 | 60 | 35 | **3** | — | — | — | 0,0672 | 0,0262 | — | — |
| | | | | | | | | | | — | — | 0,0789 | — |
| | | | | | | | | | | — | — | — | 0,0819 |
| | e. | — | — | 18 | 79 | **3** | — | — | — | 0,0610 | 0,0400 | — | — |
| | | | | | | | | | | — | — | 0,0608 | — |
| | | | | | | | | | | — | — | — | 0,0467 |
| | | | | | | | | | | — | — | — | — |
| V | | | | | | | | | | | | | Kadmiu |
| | a. | — | 2 | 52,5 | 45 | — | **0,5** | — | — | 0,0172 | 0,0304 | — | — |
| | b. | — | 2 | 52 | 45 | — | **1** | — | — | 0,0184 | 0,0279 | — | — |
| | c. | — | 2 | 51 | 45 | — | **2** | — | — | 0,0196 | 0,0446 | — | — |

## ngsversuche.

**isch-elektrolytische, durch Säuren und Umfassen mit Metallklammern.**

| r ssigkeit der schlag en aus- en | Gewichtsverlust in Milchsäure 1:100 | | In der Versuchsflüssigkeit gelöst oder als Niederschlag aus derselben ausgefallen | Der starke Goldbügel |
|---|---|---|---|---|
| | Erster Versuch | Kontroll-versuch | | |
| | Gramm | | | |
| | 0,0048 | 0,0305 | Zinn | blieb unverändert. |
| | 0,0100 | 0,0328 | | |
| | 0,0097 | 0,0322 | | |
| | 0,0072 | 0,0214 | | |
| | 0,0084 | 0,0265 | | |
| | 0,0079 | 0,0275 | | |
| | **0,0628** | 0,0313 | **Zinn** | **blieb fast unverändert.** |
| | 0,0601 | 0,0232 | Zinn | blieb unverändert. |
| | 0,0557 | 0,0187 | Zinn | blieb unverändert. |
| | 0,0290 | 0,0266 | Zinn | blieb unverändert. |
| n | **0,0504** | — | **Zinn** | **blieb unverändert.** |
| | 0,0344 | — | Zinn | blieb unverändert. |
| | 0,0948 | 0,0160 | Zinn | blieb fast unverändert. |
| | 0,0379 | 0,0309 | Zinn | nach 20 Tagen vollkommen amalgamiert, stark brüchig. |
| nig Zinn | 0,0828 | 0,0367 | viel Zink und Spuren von Zinn | blieb unverändert. |
| hen | 0,0620 | 0,0740 | desgleichen | nach 36 Stunden vollkommen amalgamiert, stark brüchig. |
| hen | 0,0779 | 0,0650 | desgleichen | nach 18 Stunden vollständig amalgamiert, stark brüchig. |
| | 0,0654 | 0,0296 | Zinn | blieb unverändert. |
| | — | 0,0472 | — | — |
| wenig um | 0,0108 | 0,0217 | Zinn und Kadmium | blieb unverändert. |
| Spuren nium | 0,0172 | 0,0363 | Zinn und Kadmium | |
| und dmium | 0,0224 | 0,0344 | Zinn und Kadmium | |

## A. Chemisch-mechanische durch Säuren und Abbürsten der Amalgamscheiben B.

| Legierung | | Versuchsobjekte enthält in 100 Teilen: Platin | Gold | Silber | Zinn | Zink | Kadmium | Nickel | Kupfer | Gewichtsverlust in den Versuchsflüssigkeiten: a) in Milchsäure 1:100 – Erster Versuch | a) in Milchsäure 1:100 – Kontrollversuch | b) Essigsäure 3:100 | c) Salzsäure 1:100 |
|---|---|---|---|---|---|---|---|---|---|---|---|---|---|
| VI | | | | | | | | | | Gramm | | | Nicke |
| | a. | — | 2 | 50 | 45 | — | — | **3** | — | 0,0308 | 0,0318 | — | — |
| | b. | — | 2 | 50 | 38 | — | — | **10** | — | 0,0391 | 0,0400 | — | — |
| | c. | — | 2 | 50 | 33 | — | — | **15** | — | 0,0385 | 0,0309 | — | — |
| VII | | | | | | | | | | | | | Kupfe |
| | a. | — | 2 | 53 | 40 | — | — | — | **5** | 0,0477 | 0,0086 | — | — |
| | b. | — | 2 | 53 | 35 | — | — | — | **10** | 0,0504 | 0,0121 | — | — |
| | c. | — | **1** | 47 | 47 | — | — | — | **5** | 0,0436 | 0,0160 | — | — |
| | d. | — | — | 55 | 40 | — | — | — | **5** | 0,0498 | 0,0177 | — | — |

### Reines Kupferamalgam und Kupfera

| | | | | | |
|---|---|---|---|---|---|
| VIII | 1. | **Reines Kupferamalgam** | 0,0339 | 0,0524 | — | — |
| | 2. | dasselbe | — | — | 0,0426 | — |
| | 3. | dasselbe | — | — | — | 0,7101 |
| IX | 1. | **Kupferamalgam** mit $2^1{}_2{}^0/_0$ **Zinn** | 0,0342 | 0,0367 (?) | — | — |
| | 2. | dasselbe | — | — | 0,0310 | — |
| | 3. | dasselbe | — | — | — | 0,8126 |
| X | 1. | **Kupferamalgam** mit $2^1/_2{}^0/_0$ **Silber** | 0,0691 | 0,0849 | — | — |
| | 2. | dasselbe | — | — | 0,0276 | — |
| | 3. | dasselbe | — | — | — | 0,7269 |
| XI | | **Kupferamalgam** mit 5 % **Silber** | 0,0297 | 0,0323 | — | — |

## ngsversuche.

**sch-elektrolytische durch Säuren und Umfassen mit Metallklammern.**

| sigkeit er chlag n aus- n | Gewichtsverlust in Milchsäure 1:100 | | In der Versuchsflüssigkeit gelöst oder als Niederschlag aus derselben ausgefallen | Der Goldbügel |
|---|---|---|---|---|
| | Erster Versuch | Kontroll-versuch | | |
| | Gramm | | | |
| | 0,0281 | 0,0217 | Zinn | blieb unverändert. |
| | 0,0417 | 0,0244 | Zinn | kaum verändert. |
| | 0,0385 | 0,0375 | Zinn | blieb unverändert. |
| Kupfer | 0,0760 | 0,0282 | Zinn | blieb unverändert. |
| en | 0,0488 | 0,0268 | Zinn | blieb unverändert. |
| en | 0,0676 | 0,0268 | Zinn | blieb unverändert. |
| en | 0,0722 | 0,0297 | Zinn | blieb unverändert. |

## m mit Zinn- und Silberzusatz.

(Ergebnisse der Kontrollversuche)

| | | | | |
|---|---|---|---|---|
| gen r | — | 0,0625 | sehr grosse Mengen Kupfer | war nach 20 Tagen auf beiden Seiten amalgamiert. |
| engen r | 0,0424 | — | viel Kupfer | war wenig amalgamiert. |
| engen 8 mal Essig- | — | — | sehr viel Kupfer | war nach 14 Tagen durchfressen. |
| upfer, gen | 0,0280 | 0,0235 | Grosse Mengen Zinn und Spuren v. Kupfer | war nach 25 Tagen vollständig amalgamiert, nach 50 Tagen brüchig. |
| ngen nge pfer | — | — | — | — |
| engen rosse pfer o viel ) | — | — | — | war schon nach 3 Tagen spurenweise, nach 9 Tagen vollständig amalgamiert. |
| er | 0,0288 | 0,0588 | nur Kupfer | war nach 2 Wochen amalgamiert. |
| er | 0,1480 | 0,0479 | nur Kupfer | war nach etwa 14 Tagen amalgamiert. |

## Schlussbemerkungen zu den vorstehenden Tabellen.

= Fassen wir nach Durchsicht der vorstehenden Tabellen **J** bis **K** die Resultate der chemischen Untersuchungen nochmals kurz zusammen, so ergiebt sich, dass die Edelmetalle unserer Amalgame (Platin, Gold und Silber) in den Versuchsflüssigkeiten nicht gelöst werden, weder für sich, noch als Legierungsbestandteile der Amalgampasten.

Dagegen werden alle unedlen Metalle unserer Amalgame gelöst mit Ausnahme des Nickels, welches als Legierungsbestandteil in den Versuchsflüssigkeiten nicht gefunden wurde.

***Zinn** verursacht bei allen zusammengesetzten Amalgamen fast ganz allein den Gewichtsverlust. Ein vollkommener Schutz für das Zinn konnte durch **kein** Legierungsverhältnis erreicht werden.*

Platin gewährt dem Zinn als Legierungsbestandteil den stärksten Schutz, doch ist es bemerkenswert, dass ein steigender Platingehalt eine gesteigerte Löslichkeit des Zinnes im Vergleich zum niedrigsten Platinzusatz bedingt (siehe Tabelle H).

Gold bewirkt bei hohen Zusätzen (10—20 %) schwere Löslichkeit des Zinns, jedoch nicht in dem Verhältnis, als der Zusatz von einigen Prozenten Platin. Geringe Zusätze von Gold (2—4 %) schränken die Löslichkeit des Zinns nicht ein.

Silber schränkt auch in hohen Prozentsätzen (50—75 %) die Löslichkeit des Zinnes nicht ein, dagegen zeigen die Legierungen von Zinn mit Silber und Nickel einen geringeren Verlust an Zinn.

Beimischungen von Zinn, z. B. zum Kupferamalgam, sind noch weniger geschützt.

Kadmium ist noch wesentlich leichter in den Versuchsflüssigkeiten löslich als Zinn.

Zink für sich wird in den Versuchsflüssigkeiten gelöst; als Legierungsbestandteil bis zu 3 % ist es in den zusammengesetzten Amalgamen geschützt. Bei höheren Zusätzen (10—15 %) wird viel Zink gelöst, von dem beilegierten Zinn, das sich sonst allein in allen Versuchsflüssigkeiten findet, dagegen nur Spuren.

Kupfer wird als Bestandteil unserer zusammengesetzten Amalgame, selbst wenn dieselben bis zu 10 % dieses Metalls enthalten, nicht gelöst (s. Legierung VII Tabelle K).

Bei reinem Kupferamalgam ist dagegen die Löslichkeit des Kupfers eine grosse. Beimischungen von Silber zum Kupferamalgam schränken die Löslichkeit nicht ein. Ein Zusatz von $2^1/_2$ % Zinn zum Kupferamalgam vermindert die Auflösung des Kupfers ganz wesentlich, der Gewichtsverlust des Amalgams bleibt jedoch annähernd derselbe, indem sich an Stelle des Kupfers die entsprechende Quantität Zinn löst.

Hervorzuheben ist noch, dass die amalgamierte Oberfläche der Gussblöcke aller hier in Betracht gezogenen Legierungen fast ausnahmslos wesentlich weniger widerstandsfähig ist als die nichtamalgamierte, dass mithin der Zusatz von Quecksilber die Löslichkeit der unedlen Metalle erhöht. =

# V. Kapitel.

## Elektrische Strömungen in Zähnen, welche mit Amalgam gefüllt und mit Metall umfasst sind.

Die Frage, ob in Zähnen, welche neben einer Amalgamfüllung eine grössere Goldfüllung tragen oder an einer mit Amalgam gefüllten Stelle von einer Metallklammer umfasst sind, elektrische Strömungen vorkommen können, soll hier vom Standpunkt des Praktikers aus erörtert werden.

Im Jahre 1872 erschien von *E. C. CHASE* im Missouri Dental Journal ein Artikel[1]) „Elektricität und Amalgamfüllungen", in welchem gesagt wird, dass durch die Anwendung des Amalgams behufs Füllung der Zähne ohne Unterschied *VOLTA*'sche Batterien in dem Munde unserer Patienten konstruiert würden, die bei vorhandener saurer Reaktion der Mundflüssigkeiten zur Zersetzung der Füllungsränder führten.

*MILLER*,[2]) der sich mit der Nachprüfung der von *BRIGDMANN* und *CHASE* später noch aufgestellten elektrischen Theorie der Zahnkaries befasst hat, stellt die Frage auf: „Mit welchen elektrischen Vorgängen haben wir es zu thun, wenn wir einen lebenden Zahn mit Metall in Verbindung bringen (Plombieren, Füllen)?" und kommt zu dem Schluss, dass elektrische Ströme im Munde vorkommen können:

1. wenn eine Metallplombe nicht durchweg dieselbe Dichtigkeit hat,
2. wenn zwei aus verschiedenen Metallen hergestellte Füllungen sich berühren,

[1]) Korrespondenz-Blatt für Zahnärzte 1873.

[2]) Mikroorganismen der Mundhöhle. Leipzig 1892. Seite 126.

3. wenn eine Platte aus verschiedenen Goldlegierungen zusammengesetzt ist.

Wer sich hierüber weiter unterrichten will, sei auf die angeführten Arbeiten verwiesen; wir wollen hier nur zusammenstellen, inwieweit stärkere elektrische Strömungen durch den Kontakt von Goldfüllungen mit Amalgamfüllungen oder von Amalgamfüllungen mit Metallklammern zur Beobachtung gekommen sind, und uns klar machen, welche Schlüsse wir **für die Praxis** daraus zu ziehen haben.

Es ist ja bekannt, dass, wenn man eine blanke Kupfermünze unter die Zungenspitze legt, ein blankes Silber- oder Goldstück auf dieselbe und beide Metalle vor der Zungenspitze zusammenbringt, ein metallischer Geschmack entsteht. Es lag daher nahe, Versuche anzustellen, ob die gleiche Empfindung durch den Kontakt einer Scheibe aus Kupferamalgam mit einem Silber- oder Goldstücke oder einer Scheibe aus sogenanntem Goldamalgam mit einem Kupferstücke hervorgerufen wird. Ich habe das Experiment mehrmals in derselben Weise, wie bei dem erwähnten Münzversuch, angestellt und bei der Berührung von Kupferamalgamscheiben mit Gold stets ein positives Resultat erzielt. Nachdem also auch eine schwache galvanische Strömung zwischen Metall und Amalgam festgestellt war, blieb noch übrig zu prüfen, ob eine ähnliche Wirkung durch die Berührung einer grösseren Füllung aus Kupferamalgam mit einer Goldplatte oder Goldfüllung hervorgerufen werden könne. Hierzu bot sich in meinem Munde Gelegenheit. Einer meiner oberen Praemolaren war vor Jahren distal bei naheliegender, aber nicht exponierter Pulpa mit Kupferamalgam gefüllt worden, und zwar ohne Cement- oder Guttapercha-Unterlage. Wenn ich nun an die vorher blank geriebene Kupferamalgamfüllung ein Stückchen Goldblech, das ich in verdünnte Salzsäure getaucht hatte, legte und längere Zeit mit der Zunge fest hielt, so entstand ebenfalls ein schwacher Metallgeschmack, gleichzeitig aber auch ein eigentümliches Ziehen in der Zahnpulpa. Derselbe Versuch an einem approximal mit Zinngold gefüllten Mahlzahn, der gegen Temperaturveränderungen sehr empfindlich war, blieb ohne Erfolg.

Diese Beobachtung steht nicht vereinzelt da: von einem Ungenannten finden wir im Dental Cosmos 1872 in einem Artikel „Galvanische Wirkungen im Munde“[1]) folgende interessante Mitteilung:

Der Berichterstatter trug in seinem Munde eine Reihe von Amalgamfüllungen. Lange Zeit nach dem Legen derselben wurde

[1]) Korrespondenz-Blatt für Zahnärzte 1873. Seite 25.

ein unterer erster Mahlzahn an einer der Approximalflächen mit Gold gefüllt. In derselben Sitzung wurde zwecks Separation zwischen den ersten und zweiten Mahlzahn ein Baumwollenkeil eingeführt, wodurch das Gold mit der Amalgamfüllung in Kontakt kam. Die auftretende unangenehme Empfindung hielt er für eine natürliche Folge der Operation. Die Schmerzen nahmen jedoch an Heftigkeit zu; Patient hatte das Gefühl, als seien die Zähne stumpf, den Speisen konnte er keinen Geschmack abgewinnen und empfand ununterbrochen einen eigentümlich ziehenden Schmerz in der Gegend der betreffenden Zähne, der sich beim Genuss von etwas Süssem noch verstärkte. Da die Empfindung an den Zähnen nach Tagen nicht verschwand, suchte Patient seinen Zahnarzt auf, schilderte ihm seine Beschwerden und sprach die Vermutung aus, dass dieselben die Folgen galvanischer Strömungen sein könnten. Der betreffende Zahnarzt entfernte deshalb den Baumwollenkeil und unterbrach so den Kontakt zwischen Gold- und Amalgamfüllung. Indessen auch hiernach verschwanden die Beschwerden nicht ganz, so dass noch die Goldfüllung entfernt wurde, worauf Ruhe eintrat.

*ALEXANDER BECK*, Zahnarzt in Düsseldorf, publiziert im Zahnarzt 1859, Seite 244, zwei Fälle von galvanischen Strömungen in gefüllten Zähnen; der eine war hervorgerufen durch den Kontakt einer Gold- mit einer Amalgamfüllung in einem Zahne, der beim jedesmaligen Trinken von Mineralwasser etwas schmerzte. Die Schmerzen verschwanden, als die Amalgamfüllung erst zur Sicherung der Diagnose mit Guttapercha überkapselt, dann entfernt und durch Gold ersetzt wurde.

Der zweite von *BECK* mitgeteilte Fall betraf eine Köchin, der ein Eckzahn des Oberkiefers mit Amalgam gefüllt und dann ein dieser Füllung anschliessendes Zahnersatzstück mit Goldbasis eingesetzt worden war. Der Zahn wurde nicht schmerzhaft, aber „eigentümlich empfindlich“. Abfeilen der Goldbasis und eine Zwischenlage von Guttapercha beseitigten die Empfindung.

*A. SEIFFERT* (Potsdam) teilt eine Beobachtung mit, nach welcher durch eine Goldklammer, die einen mit Amalgam gefüllten oberen Eckzahn umfasste, beim Einsetzen der Platte eine galvanische Strömung im Zahne und ein blitzähnliches Aufleuchten im Auge entstand.

*A. HARTUNG* (Rudolstadt) beschreibt in der Vierteljahrsschrift für Zahnheilkunde 1867, S. 222, einen ähnlichen Fall.

Auch von einigen meiner Patienten wurde beim Einsetzen der Platte jedesmal ein unangenehmes Kältegefühl an denjenigen Zähnen

empfunden, welche mit Amalgam gefüllt waren und als Träger von Goldklammern dienten. In einem Falle verschwand ein lästiges nervöses Ziehen in einem umklammerten Zahne erst nach Jahren, wahrscheinlich infolge einer Verstärkung des Zahnbeins (Ersatzdentin).

Bei einer 33 Jahre alten, etwas nervösen Patientin hatte ich an dem unteren rechtsseitigen Mahlzahn mit noch gesunder Pulpa die erkrankte Kaufläche durch eine Kuppelfüllung aus sog. Platin-Gold-Amalgam wieder hergestellt. Ungefähr 8 Tage später füllte ich den Gegenzahn im Oberkiefer auf seiner Kaufläche mit Gold. Schon 5 Stunden darauf suchte mich die Patientin wieder auf und klagte über einen äusserst lästigen Metallgeschmack und über Kribbeln in der Zunge. Die Untersuchung zeigte, dass die frisch gelegte Goldfüllung beim Kieferschluss mit der Amalgamfüllung breit zusammen traf. Nach Aufhebung des Kontaktes durch Abschleifen der Berührungsflächen verschwand die lästige Geschmacksempfindung wieder.

Nach solchen Beobachtungen und Untersuchungen müssen wir die Existenz galvanischer Ströme in den mit Amalgam gefüllten Zähnen, sobald dieselben von Metallklammern umfasst oder mit Goldplatten oder Goldfüllungen in Berührung gebracht werden, als eine Thatsache betrachten, mit der wir in der Praxis zu rechnen haben. Wenn nun auch die Einwirkung derselben auf die Pulpa, wie sie aus den citierten Mitteilungen hervorgeht, in ihrer Bedeutung keineswegs zu niedrig angeschlagen werden soll, so ist es doch ungleich wichtiger, zu wissen, ob diese Ströme im Munde auch elektrolytische Prozesse hervorzurufen imstande sind, und ob als Folge derselben Amalgamfüllungen zersetzt werden können.

Die Wichtigkeit dieser Frage liegt auf der Hand: nicht allein weil sich an die Zersetzung der Füllungsränder sekundäre Karies anschliessen kann, sondern auch weil Goldklammern und Goldkronen, welche solchen in Auflösung begriffenen Füllungen anliegen, durch das dabei frei werdende Quecksilber zerstört werden müssen.

Bereits im Jahre 1889 habe ich in Lübeck darauf aufmerksam gemacht, dass durch die Berührung schon mehrere Jahre alter Kupferamalgame mit Goldklammern die bis dahin schwarz gefärbten Oberflächen dieser Füllungen sich aufhellen und einen deutlich sichtbaren Schwund zeigen, und dass selbst starke Goldklammern durch das dabei frei werdende Quecksilber allmählich zersetzt werden. Da diese Beobachtung namentlich jetzt bei dem wieder mehr in Aufnahme kommenden Zahnersatz mit Goldbasis und Goldklammern ***ein grosses praktisches*** Interesse hat, hielt ich es für wichtig, dieser Frage experimentell näher zu treten.

Zu diesem Zwecke liess ich aus reinem Kupferamalgam, Kupferamalgam mit $2^1/_2\,^0/_0$ Zinnzusatz, sowie aus circa 60 verschiedenen, nach meinen Angaben hergestellten und zum grössten Teile auch in der Praxis gebrauchten zusammengesetzten Amalgamen eine Anzahl teils cylindrischer, teils scheibenförmiger Amalgamblöcke anfertigen, die ich — aber erst nach einigen Wochen, also nach vollständiger Erhärtung des Amalgams — mit Blechstreifen resp. Bügeln von 14karätigem Klammergold, Platin oder Neusilber umgab (Fig. 104 und 105). Da die Metallklammern im Munde gewöhnlich mit einem Teil der Zahnkrone und der Füllung zugleich in Berührung kommen, so wurden einige dieser Amalgamblöcke noch mit dünnen

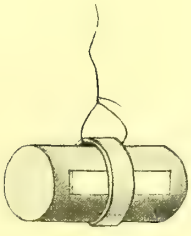

Fig. 103.

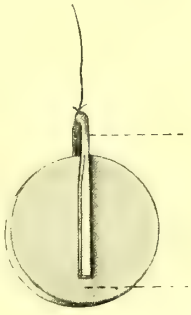

Fig. 104.

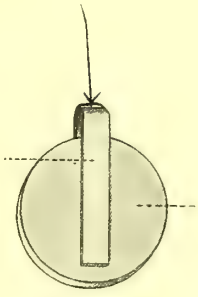

Fig. 105.

Elfenbeinstückchen versehen, die zwischen Goldklammer und Amalgamoberfläche fest eingeschoben wurden (Fig. 103). Die Versuche mit cylinderförmigen Amalgamblöcken und eingeklammerten Elfenbeinstückchen (Fig. 103) wurden nur in beschränkter Zahl ausgeführt; dagegen liess ich zu den Versuchen mit Amalgamscheiben, welche der Ausarbeitung der Tabellen zu Grunde liegen, wenigstens 300 Präparate anfertigen.

Die Herstellung dieser Amalgamscheiben zu den elektrolytischen Versuchen geschah in folgender Weise: In die schon erwähnten durchlochten Glasplatten wurden die zu prüfenden Amalgampasten gestopft, dabei vom überschüssigen Hg thunlichst befreit und dann sogleich mit einem breiten, das Loch in der Platte fast ausfüllenden Stempel aus der Glasplatte herausgedrückt. Die Ränder dieser noch nicht erhärteten Scheiben wurden mit dem Finger glatt gestrichen; Scheiben, die beim Herausstossen Bruch erlitten, wurden erneuert.

Nach circa 8 Tagen wurde dann die Amalgamscheibe auf einer Seite geschliffen und mit einem Bügel von 14karätigem Gold-, Platin- oder Neusilber-

draht versehen, welcher mit seinen breit geschlagenen Flächen der Amalgamscheibe anlag. So vorbereitet, wurde dann die Amalgamscheibe mit dem sie umfassenden Bügel gewogen und, von dem letzteren gehalten, in das Glas mit der Versuchsflüssigkeit an einem Seidenfaden eingehängt. In dieser blieben die Versuchsobjekte 50 Tage. Die Versuchsflüssigkeit wurde während dieser Zeit zweimal erneuert, das Amalgam aber nicht gebürstet, sondern nur nach Beendigung des Versuches abgewässert, getrocknet und die Scheibe abermals gewogen, und zwar bei der ersten Serie (s. Tabelle Erste Versuche) mit, bei den Kontrollversuchen ohne Goldbügel. Die Differenz bei der Wägung ergab die Menge der in der Versuchsflüssigkeit aufgelösten Amalgambestandteile. Auf freigewordenes Quecksilber wurden die Oberflächen der umklammerten Blöcke durch Aufreiben von feiner Goldfolie während der Versuchszeit öfter geprüft, ebenso wurde etwa sichtbare Amalgamierung der Bügel festgestellt.

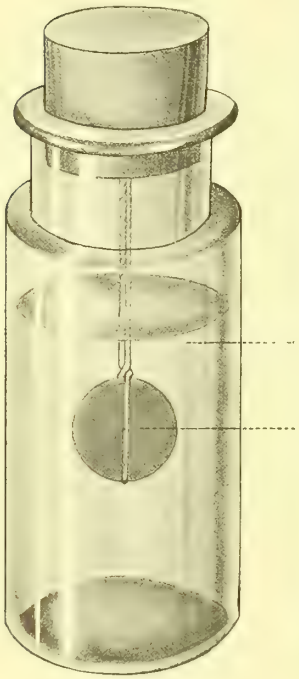

Fig. 106.

Diese elektrolytischen Versuche wurden in Lösungen von Milchsäure und Kochsalz, sowie in einer gemischten Lösung von Milchsäure und Kochsalz und zur Kontrolle beider noch in Essigsäure, Salzsäure, destilliertem und in schwach alkalisch reagierendem Wasser gemacht.

## 1. Die Versuche in Milchsäurelösung.

Die dem IV. Kapitel beigegebene **Tabelle K** zeigt das Ergebnis einer grossen Zahl von Versuchen, welche in verschiedenen Zeitabschnitten innerhalb zweier Jahre gemacht worden sind.

Der Zweck derselben war, einmal festzustellen, welche Metalle der Amalgamscheiben von den verschiedenen Versuchsflüssigkeiten, namentlich von der Milchsäure, gelöst werden; dann sollte aber auch erforscht werden, ob die Löslichkeit der Metalle in denselben Versuchsflüssigkeiten durch die Umfassung der Amalgamscheiben mit Goldbügeln eine Änderung erfährt, und endlich musste die praktisch ungemein wichtige Frage beantwortet werden, aus welchen Amalgamscheiben bei den chemisch-elektrolytischen Versuchen Quecksilber frei gemacht wird.

Die erste Versuchsreihe der Tabelle K zeigt die Abnützung der meisten Amalgame in Milch-, Salz- und Essigsäure; die elektrochemischen Versuche wurden hier fast in Milchsäure ausgeführt. Da jedoch die erste Serie der elektrochemischen Experimente hinsichtlich der Amalgamierung der Goldbügel, namentlich bei den Versuchen mit reinem Kupferamalgam, Resultate ergeben hatte, welche mit den Beobachtungen in der Praxis nicht ganz übereinstimmten, hielt ich Kontrollversuche für notwendig. Zu diesen wurden von denselben Legierungen, welche auch zur ersten Serie benutzt worden waren, innerhalb weniger Tage von jedem Amalgam zwei, im ganzen circa 80 Scheiben angefertigt und diese genau acht Tage später (auf einer Seite geschliffen) in 1% Milchsäure eingehängt, und zwar eine Serie an Faden **ohne** Goldbügel, um die rein chemische Abnutzung kennen zu lernen, die andere **mit** Goldbügelumfassung, um die chemisch-elektrolytische mit der rein chemischen vergleichen zu können.

Keine der Scheiben, die alle von gleicher Grösse und Form waren, wurde gebürstet; die Versuchsflüssigkeiten, die ich über dem Heizkörper meines Arbeitszimmers auf circa 35 Grad erwärmte, wurden am 15. Tage erneuert; am 30. Tage war der Versuch beendet.

Die Resultate dieser Versuche sind in der Tabelle K als „Kontrollversuche“ angeführt und geben als solche nur Aufschluss über den Gewichtsverlust und über die Beschaffenheit der Goldbügel. Die letzteren wurden bei diesen Versuchen nicht mit gewogen, so dass die betreffenden Zahlen den reinen Gewichtsverlust der Scheibe zeigen. Dieser setzt sich zusammen aus Metallen, welche in der Flüssigkeit gelöst wurden, und aus dem Verlust an Quecksilber, welches von den Scheiben an die Goldbügel abgegeben worden ist. Diese Kontrollversuche zeigen nun prozentualiter ungefähr denselben Gewichtsverlust, wie wir ihn bei den ersten Versuchen auf der Tabelle K finden: die Resultate in Betreff der Amalgamierung der Goldbügel sind jedoch andere und müssen hier besprochen werden.

Die ersten Versuche waren mit Bügeln gemacht, die wir aus breit geschlagenem, 14karätigem Golddraht hergestellt hatten (Fig. 104). Zur Umfassung der zweiten Serie von Scheiben habe ich in der Fabrik ein langes Goldband von 2 mm Breite und $^1/_3$ mm Dicke anfertigen lassen. Dieses Metallband wurde geglüht, glänzend abgerieben, und dann wurden aus Stücken desselben Goldbügel hergestellt, welche den auf einer Seite geschliffenen Amalgamscheiben sehr genau angepasst werden konnten (Fig. 105).

Zu den ersten Versuchen hatten wir einen durch erhöhten Silberzusatz mehr weiss legierten Golddraht benutzt, während zu den

Kontrollversuchen Gold gebraucht wurde, das durch grösseren Kupfergehalt mehr rot legiert war. Dadurch war dieser Goldstreifen gegen die Berührung mit Hg fast so empfindlich wie Goldfolie, so dass auch die Aufnahme der kleinsten Spur von Quecksilber an demselben mit Sicherheit zu erkennen war.

Bei diesen Kontrollversuchen zeigten nun, wie bei dem ersten Versuche, die Scheiben der 10% und 15% zinkhaltigen Goldamalgame schon nach kurzer Zeit vollständig amalgamierte Goldbügel. Dieselben waren an diesen Scheiben schon nach 5—9 Tagen stets vom Quecksilber ganz durchsetzt, amalgamiert und brachen bei der geringsten Bewegung ihrer Enden voneinander. Infolgedessen musste die Goldumfassung dieser Scheiben während der Versuchsdauer dreimal erneuert werden. Auch die Goldbügel der Kupferamalgamscheiben mit Zinnzusatz waren so von Hg durchsetzt, dass sie schon beim geringen Abbiegen von der Scheibe brachen, während die Goldbügel, welche die reinen Kupferamalgamscheiben umfassten, an ihrer Innenfläche vollständig, an den freien Rändern deutlich sichtbar amalgamiert waren. Die Goldbügel an allen anderen Scheiben hatten an ihren Rändern und an der Aussenfläche keine Zeichen frei gewordenen Quecksilbers. *Die weitere Untersuchung ergab jedoch, dass die dem Amalgam flach aufliegende, glatt gewalzte und glänzend geschliffene* ***Innenseite*** *des Goldbügels* ***an allen*** *übrigen Präparaten ebenfalls* ***amalgamiert*** *war.*

Dieser Befund überraschte zunächst und gab der Annahme Raum, dass Scheiben, welche 1—3 Monate alt sind, von denen wir also annehmen, dass die Bewegung des Hg in ihnen allmählich zur Ruhe gekommen ist, diese Amalgamierung der Goldbügel ***vielleicht*** nicht zeigen würden. Die Versuche mit 5 Monate alten Scheiben haben jedoch gezeigt, dass auch von ihnen noch Hg in den Goldbügel übertritt. Aus diesen Versuchen schliessen wir, dass es **kein** zum Füllen der Zähne brauchbares Amalgam giebt, welches im Kontakt mit Goldklammern die letzteren auf elektrolytischem Wege nicht wenigstens etwas amalgamierte.

Diese Amalgamierung der Goldbügel beginnt bei den Versuchen an den Stellen, welche den Scheiben unmittelbar anliegen. Von diesen Berührungspunkten aus verbreitet sich der Prozess zunächst über die ganze Innenfläche des Goldbügels und wird dann erst an den freien Rändern desselben sichtbar. Von hier aus und wohl auch auf dem direkten Wege von innen nach aussen, durchsetzt dann das Quecksilber den ganzen Goldbügel, der dann auch auf seiner Aussenfläche weiss erscheint.

Dieser Prozess vollzieht sich bei den Legierungen der Platin-Goldgruppe sehr langsam, ebenso bei den Amalgamen, welche Gold und Kupfer oder 1—3% Nickel enthalten. Etwas schneller schon amalgamierte sich die Innenfläche der Goldbügel bei den nur wenig Gold enthaltenden Silber-Zinn- oder bei den reinen Silber-Zinn-amalgamen; ebenso bei solchen, die 1—2% Kadmium enthalten.

Die Goldbügel, welche reine Kupferamalgamscheiben umfassen, amalgamieren sich an ihren Innenflächen langsam, aber sicher; viel schneller die, welche um Scheiben gelegt worden sind, die aus Kupfer-amalgamen mit $2^1/_2$% Zinn bestehen.

Haben die Platin-Goldlegierungen nur 3% Zink, so macht die Amalgamierung des Bügels keine schnelleren Fortschritte, als bei den gleichen Amalgamen ohne Zinkzusatz; sobald jedoch der Zinkgehalt über 5 und 10% hinaus geht, erfolgt die Amalgamierung des Goldbügels sehr schnell und ist bei einem Zinkgehalt von 15% schon in 3 Tagen so weit vorgeschritten, dass der Goldbügel bei ganz geringer Biegung zusammenbricht. *Wir wiederholen jedoch, dass Amalgame, die mehr als 3% Zink enthalten, nur zu Experimenten,* ***nicht*** *aber zum Füllen der Zähne benutzt werden können.*

Eine weitere Aufgabe bestand darin, festzustellen, ob eine Erhöhung des Milchsäuregehaltes bis zu 3% einen wesentlichen Einfluss auf die Abnützung der Scheiben und Amalgamation der Bügel ausübt. Die kleine Tabelle **L** auf umstehender Seite zeigt, dass dies der Fall ist.

Dann wollte ich aber durch meine Versuche noch feststellen, bei welcher Verdünnung der Milchsäurelösung die Amalgamierung der Goldbügel nicht mehr eintritt. Zu diesem Zwecke liess ich Scheiben von drei verschiedenen Amalgamen mit Goldbügeln umgeben und in die in der Tabelle **M** und **N** angegebenen Lösungen bringen.

Diese Versuche zeigen, dass von den Kupferamalgamen selbst bei einem Gehalte von nur 0,001 gr Milchsäure der Goldbügel innerhalb eines Zeitraumes von 25 Tagen doch noch amalgamiert wird.

Betrachten wir jetzt noch die Farbe der zu den Kontrollversuchen gebrauchten Lösung der 1% Milchsäure, so ergiebt sich, dass ein wesentlicher Unterschied zwischen den Flüssigkeiten der Gläser, welche Amalgamscheiben mit und ohne Goldbügel enthalten, nicht besteht. Dagegen zeigen einige Gruppen ganz charakteristische Merkmale.

Alle zusammengesetzten Amalgame, welche als Hauptbestandteile Silber und Zinn, aber kein Zink enthalten, hatten die Flüssigkeiten

## Tabelle L.

**Chemische und elektrolytische Abnützungsversuche in Milchsäure.**

| Kupferamalgam (Versuchszeit 25 Tage) | In Milchsäure-Lösung | Gewichtsverlust in Gramm | | Der Goldbügel war amalgamiert auf der | | In der Flüssigkeit wurde von Amalgambestandteilen gefunden |
|---|---|---|---|---|---|---|
| | | chemischer | chemisch-elektrolytischer | Innenseite | Aussenseite | |
| ohne Zinn | 1,5 : 100 | 0,0364 | 0,0509 | ja | — | Kupfer |
| mit „ | 1,5 : 100 | 0,0081 | 0,0165 | ja | am Rande | Kupfer, Zinn |
| ohne „ | 2,0 : 100 | 0,0471 | 0,0529 | ja | am Rande | Kupfer |
| mit „ | 2,0 : 100 | 0,0022 | 0,0173 | durch | | Kupfer, Zinn |
| ohne „ | 3,0 : 100 | 0,0502 | 0,0707 | durch | | Kupfer |
| mit „ | 3,0 : 100 | 0,0169 | 0,0180 | zerfressen | | Kupfer, Zinn |

## Tabelle M.

**Chemisch-elektrolytische Versuche in Milchsäure.**[1])

| (Versuchszeit 25 Tage) Konzentration der Milchsäurelösung | a) Goldamalgam (Leg. VIIa) amalgamierte | | b) Silberamalgam (Leg. IIIb) amalgamierte | | c) Kupferamalgam (reines) amalgamierte | |
|---|---|---|---|---|---|---|
| | das Blattgold[2]) | den Goldbügel | das Blattgold | den Goldbügel | das Blattgold | den Goldbügel |
| 1 : 100 | ja | ja | ja | ja | durch | durch |
| 0,5 : 100 | ja | — | ja | — | durch | ja |
| 0,1 : 100 | ja | — | ja | | durch | ja |
| 0,05 : 100 | ja | — | ja | | durch | ja |
| 0,01 : 100 | ja | — | ja | — | durch | gering |
| 0,005 : 100 | — | — | ja | — | durch | — |
| 0,001 : 100 | ja | — | ja | — | durch | — |
| 0,0005 : 100 | — | — | ? | — | durch | — |
| 0,0001 : 100 | — | — | — | — | durch | — |

[1]) In den Flüssigkeiten der Legierungen a und b wurde erst bei der Verdünnung 0,005 kein gelöstes Zinn mehr gefunden. Die Flüssigkeit von c (Kupferamalgam) zeigte bis zu der Verdünnung 0,0005 noch gelöstes Kupfer. (Dr. *Hertz.*)

[2]) Über die hier erwähnte Prüfung der Amalgamscheiben auf freigewordenes Hg mittelst der Goldblattprobe wird auf Seite 172 Näheres mitgeteilt.

milchig getrübt und auf dem Boden der Gläser einen grauen, aus Schimmelpilzen[1]) bestehenden Niederschlag abgesetzt, welcher in der Flüssigkeit schwimmende, weissgraue Flocken bildete.

Von diesen Amalgamscheiben zeigte die Platingruppe die stärkste Trübung, dann folgte die Silbergruppe, dann die Kadmiumgruppe, dann die Nickelgruppe, dann die Goldgruppe und die Kupfergruppe (d. h. die mit Kupferzusatz legierten Gold- und Silberamalgame).

Die Flüssigkeit der Zinkgruppe blieb fast ganz klar und durchsichtig, nur befand sich ein schwacher Niederschlag von Flocken auf dem Boden des Glases. In den Gläsern, welche reine Kupferamalgamscheiben und solche mit Zinnzusatz enthielten, war die Flüssigkeit hellgrün gefärbt.

Die **chemische** Untersuchung des Niederschlages der Gruppen I, II, III, VI und VII hat nun auch bei den Kontrollversuchen die Anwesenheit von Zinn ergeben, die der V. Gruppe Zinn und Kadmium. In den Flüssigkeiten, in welche die Zinkgruppe eingehängt worden war, fand sich Zink und Zinn; die Lösungen mit den Scheiben aus reinem Kupferamalgam enthielten viel Kupfer; die, welche Kupferamalgam und Zinn hatten, Kupfer und Zinn.

Zu beachten sind die Zahlen der Kontrollversuche, welche die rein chemische und die chemisch-elektrolytische Abnutzung ***bei Mundhöhlentemperatur*** in nur **30** Tagen ergeben. Es zeigt sich, dass die letztere fast überall etwas höher ist als die rein chemische.[2])

Versuchen wir nun die Frage zu beantworten, ob das Freiwerden von Hg und die Amalgamierung der Goldbügel auf einem rein chemischen oder auf einem elektrolytischen Vorgang beruht, so glaube ich auf Grund meiner Versuche annehmen zu können, dass das letzte bei den zusammengesetzten Amalgamen der Fall sein muss.

Die Bedingungen, unter denen elektrolytische Prozesse sich hier vollziehen können, werden in dem Anhange dieses Kapitels erörtert; hier habe ich nur zu konstatieren, dass bei den chemisch-elektrolytischen Versuchen alle Amalgame Hg an die Goldbügel abgeben, während von den nicht mit Goldbügeln versehenen Amalgamen nur die stark zinkhaltigen Amalgame nach längerem Verweilen in 1 % Milchsäure beim Aufreiben von Goldblatt die Reaktion freien Hg's geben.

---

[1]) Untersucht im hygienischen Universitäts-Institute (Jena).

[2]) Die zu den Kontrollversuchen hergestellten Amalgamscheiben wurden von Herrn *Röhr*, Mechaniker in Jena, vor und nach den Versuchen gewogen, die chemische Untersuchung dieser Flüssigkeiten auf gelöste Metalle wurde von Herrn Dr. *Hertz* ausgeführt.

Von Wichtigkeit erschienen ferner vergleichende Untersuchungen zwischen der Umklammerung blanker Amalgamblöcke und solcher, die bereits mit einer Schicht von Schwefelmetall überzogen waren. Die Goldbügel, welche blanke Scheiben von Kupferamalgam mit Zinnzusatz umfassten, wurden sehr schnell amalgamiert; dagegen verlangsamte schon ein nur geringer Überzug der Scheibe mit Schwefelmetall die Amalgamation des Goldbügels um das 3—4fache. Bei zwei Scheiben von Kupferamalgam mit $2^1/_2\,\%$ Zinnzusatz, die mit einer unverletzten starken Schicht von Schwefelmetall auf beiden Seiten überzogen und mit Neusilberbügel umfasst worden waren, hatte eine elektrolytische Auflösung dieses Überzuges und eine Amalgamierung der Bügel nicht stattgefunden. Auch an einer Amalgamscheibe, welche $15\,\%$ Zink enthielt und ohne Überzug von Schwefelmetall den Goldbügel schon in 6 Stunden etwas amalgamierte, zeigten die Bügel bei unverletztem Überzug von Schwefelmetall nach 5 Tagen noch keine Spur einer Zersetzung durch Quecksilber.

Die ausserordentlich schnelle Amalgamierung der Goldbügel durch vollkommen erhärtete zinkhaltige Amalgampasten ist jedenfalls auf die Anwesenheit von nicht genügend mit Metall gesättigtem Hg, das sich (in den Gängen der Fig. 63) zwischen den festen Partikeln befindet, zurückzuführen.

Wird aus den frisch gestopften, zinkhaltigen Legierungen jeder Überschuss von Hg durch starken Maschinendruck entfernt, so tritt die Amalgamierung des Goldbügels in $1\,\%$ Milchsäure viel langsamer ein. Bei einem Versuche, den ich mit einer solchen erst gepressten und dann in Schwefelwasserstoff gebrachten Scheibe machte, zeigten sich erst nach 14 Tagen Spuren von Quecksilber an den Bügeln. Daraus ergiebt sich, dass jeder Überschuss von Quecksilber in Amalgamfüllungen die Zersetzung der sie umfassenden Goldklammern befördert.

Aus unseren Pressversuchen geht hervor, dass selbst durch sehr hohen Druck auch nicht die Spur von Quecksilber von der Oberfläche des Amalgamblockes an die ihn bedeckende Goldfolie abgegeben wird. Wird der Goldblechstreifen an bereits alt gewordenen Amalgamscheiben gerieben — ähnlich wie dies im Munde der Fall ist, wenn Goldklammern an Amalgamfüllungen anliegen —, so tritt keine Amalgamation ein; macht man denselben Versuch an Amalgamblöcken, die zwar vollständig erhärtet, aber doch erst einige Tage alt sind, so zeigen sich Spuren der Amalgamation.

Endlich ist noch zu betonen, dass an den mit Goldbügeln versehenen Amalgamscheiben die vom letzteren nicht umfassten Stellen

in der Milchsäurelösung an allen Präparaten, mit Ausnahme der zinkhaltigen Amalgame, mehr oder weniger dunkler wurden, während die vom Goldband bedeckte Fläche silberglänzend blieb. An diesen Stellen liessen sich beim Aufreiben von Goldfolie an einigen Präparaten die Spuren freien Quecksilbers nachweisen.

= Interessant ist dabei noch das Ergebnis der vergleichenden Untersuchungen des Gewichtsverlustes der Amalgamscheiben bei der Umfassung derselben mit Gold, Platin und Neusilber. Drei gleichgrosse Scheiben von zinnhaltigem Kupferamalgam wurden mit je einem Gold-, Platin- und Neusilberbügel versehen und dann auf 30 Tage in eine 2% Milchsäurelösung gehängt. Die mit Gold umklammerte Scheibe hatte einen Gewichtsverlust von 0,0225 gr,
die mit Platin umklammerte einen solchen von . . . . . 0,0268 gr,
die mit Neusilber umklammerte von . . . . . 0,0271 gr. =

## 2. Untersuchungen in reiner Kochsalz- und Kochsalz-Milchsäurelösung.

### a) In reinen Kochsalzlösungen.

Die Milchsäure findet sich als Gärungsprodukt mehr oder weniger in jeder Mundhöhle und mischt sich hier mit dem an Kochsalz reicheren, frisch secernierten Speichel. Es erschien demnach einmal wichtig, festzustellen, ob eine Lösung von Chlornatrium die hier in Rede stehenden elektrolytischen Prozesse zwischen Amalgam und Goldklammern auszulösen vermag, andererseits, welche Wirkung eine Mischung von Kochsalz und Milchsäure, in destilliertem Wasser gelöst, hervorruft. Diese Untersuchungen, denen noch vergleichende in destilliertem und schwach alkalisch reagierendem Wasser angeschlossen wurden, sind nicht so zahlreich ausgeführt, wie die mit Milchsäure; immerhin sind die Ergebnisse wichtig genug, um hier noch besprochen zu werden.

Nachdem ich gefunden hatte, dass auch eine 5% Lösung gewöhnlichen — nicht chemisch reinen — Kochsalzes in abgekochtem Leitungswasser elektrolytische Erscheinungen zwischen Amalgamscheiben und Goldklammern auszulösen vermag, versah ich 20 verschiedene Amalgame der Tabelle C mit Goldbügeln und brachte diese Scheiben dann in Gläser mit 1% Kochsalzlösung, die im Wärmeapparat bei 25 und 35° aufgestellt wurden. Das Ergebnis dieser Untersuchungen ist folgendes:

Das 15% Zink enthaltende Amalgam zerstört in dieser Lösung den Goldbügel in 24 Stunden, die Scheibe mit 10% Zink in 48 Stunden.

Die Amalgamscheibe mit 3% Nickel amalgamierte den Bügel nicht, die mit 5% Nickel etwas.

Scheiben mit 1—2 % Kadmium amalgamierten den Goldbügel schwach; solche aus Silber-Zinnamalgam stärker.

Von den Amalgamscheiben, die aus einer Gold-, Silber-, Zinn-Kupfer-Legierung hergestellt worden waren, wurde der Goldbügel nur wenig verändert, während Scheiben, die noch 1—2 % Platin enthielten, an den Goldbügel kein Quecksilber abgegeben hatten.

Das reine Kupferamalgam amalgamierte in der Kochsalzlösung den Goldbügel nur schwach; das mit Zinnzusatz wieder erheblich stärker.

Ein unverletzter Überzug von Schwefelmetall schützte auch in der Kochsalzlösung den Bügel gegen elektrolytische Amalgamierung.

Um diese mit nicht gereinigtem Kochsalz und nicht destilliertem Wasser gemachten Versuche, die im übrigen aber den Verhältnissen der Mundhöhle während und nach der Nahrungsaufnahme entsprechen, mit den Resultaten vergleichen zu können, welche die Experimente mit reiner Kochsalzlösung ergeben, habe ich auch in letzterer die Amalgamierung des den Scheiben anliegenden Goldes kontrolliert. Die Tabelle N giebt hierüber Aufschluss.

## Tabelle N.

**Elektrolytische Erscheinungen in Kochsalzlösung**

mit Amalgamscheiben der Legierung IIId, Tabelle C.

(65 Silber, 35 Zinn; Versuchszeit 25 Tage.)

| Temperatur schwankend zwischen 25 und 35° | amalgamiert war | |
|---|---|---|
| | das Goldblatt | der Goldbügel |
| 0,5 : 100 | stark | etwas |
| 0,1 : 100 | stark | etwas |
| 0,05 : 100 | mittelstark | — |
| 0,01 : 100 | mittelstark | — |

| Temperatur schwankend zwischen 25 und 35° | amalgamiert war | |
|---|---|---|
| | das Goldblatt | der Goldbügel |
| 0,005 : 100 | wenig | — |
| 0,001 : 100 | — | — |
| 0,0005 : 100 | — | — |
| 0,0001 : 100 | — | — |

Wie in der Milchsäure, so zeigte sich auch bei den Versuchen in äusserst verdünnten Kochsalzlösungen, die — ich betone das ganz besonders — mit reinem Chlornatrium und destilliertem Wasser angestellt wurden, dass sowohl Scheiben aus reinem Silber-Zinnamalgam (s. Tabelle N) wie auch solche aus reinem Kupferamalgam noch elektrolytische Erscheinungen auszulösen vermögen. Ich erwähne

diese von mir gemachte und in der Tabelle **P** niedergelegte Beobachtung, muss es jedoch den Physikern und Chemikern überlassen, eine Erklärung für diese Erscheinung zu geben.

### b) In Kochsalz-Milchsäurelösungen.

Zum Studium der elektrolytischen Erscheinungen an Amalgamscheiben mit Goldklammern in Kochsalz-Milchsäurelösung wurden von verschiedenen Gruppen der auf Tabelle C genannten Legierungen sowie von reinem Kupferamalgam und solchen mit $2^1/_2$ % Zinn Präparate ausgewählt und in der schon beschriebenen Weise in die Lösungsflüssigkeit gebracht. Diese Untersuchungen, zu denen eine Konzentration von 1 % Milchsäure und 1 % Kochsalz auf 98 % destillierten Wassers benutzt wurde, haben ergeben, dass die Milchsäure-Kochsalzlösung die Amalgame in gleicher Weise angreift, wie die reine Milchsäure und dass dabei aus den Oberflächen der Scheiben

## Tabelle O.

**Elektrolytische Erscheinungen in Kochsalz-Milchsäurelösung.**[1])

| Versuchszeit 25 Tage. Konzentration der Lösung: | a) Goldamalgam (Leg. VIIa) amalgamierte | | b) Silberamalgam (Leg. III) amalgamierte | | c) Kupferamalgam (reines) amalgamierte | |
|---|---|---|---|---|---|---|
| | das Blattgold[2]) | den Goldbügel | das Blattgold | den Goldbügel | das Blattgold | den Goldbügel |
| 1,0 : 100 | ja | ja | ja | ja | durch | durch |
| 0,5 : 100 | ja | — | ja | — | durch | ja |
| 0,1 : 100 | ja | — | ja | — | durch | ja |
| 0,05 : 100 | ja | — | ja | — | durch | ja |
| 0,01 : 100 | ja | — | ja | — | durch | etwas |
| 0,005 : 100 | ja | — | ja | — | ja | — |
| 0,001 : 100 | ja | — | ja | — | durch | — |
| 0,0005 : 100 | — | — | — | — | durch | — |
| 0,0001 : 100 | — | — | — | — | ja | — |

[1]) In den Flüssigkeiten der Legierungen a und b wurde bei der Verdünnung 0,01 kein gelöstes Zinn mehr gefunden. Die Flüssigkeit von c (Kupferamalgam) zeigte bis zu der Verdünnung 0,001 noch gelöstes Kupfer. (Dr. *Hertz.*)

[2]) Über die hier erwähnte Prüfung der Amalgamscheiben auf freigewordenes Hg mittelst der Goldblattprobe wird auf Seite 172 Näheres mitgeteilt.

dieselben Metalle gelöst werden, die bei den Versuchen mit der 1 % Milchsäure gefunden wurden. Die Amalgamierung der Bügel vollzog sich an den verschiedenen Scheiben verschieden schnell; im allgemeinen in derselben Reihenfolge, wie wir sie bei den früheren Versuchen kennen gelernt haben. Obenan standen wieder die zinkhaltigen Amalgame, dann folgte das Kupferamalgam mit Zinn u. s. w. Am wenigsten war die Goldklammer wieder an dem platinhaltigen Goldamalgame durch übergegangenes Hg angegriffen.

Auch bei dieser Mischlösung trat, wie aus der Tabelle O hervorgeht, noch bei einer Verdünnung von 0,001 elektrolytische Amalgamierung des Goldes an den Scheiben a und b ein.

Den Schluss meiner Experimente bildeten vergleichende Untersuchungen mit Scheiben von Kupferamalgam, Kupferamalgam mit $2^1/_2$ % Zinn, Silber-Zinnamalgam und kupferhaltigem Goldamalgam in destilliertem, und alkalisch reagierendem Wasser, sowie in den schon genannten Versuchsflüssigkeiten.

Um zugleich die Einwirkung verschiedener Temperaturen kennen zu lernen, wurde je eine Gruppe bei circa 10 °, eine bei 20 ° und die dritte bei circa 35 ° 6 Tage in den verschiedenen Versuchsflüssigkeiten aufbewahrt. Auf der Tabelle P sind die Resultate dieser Untersuchungen zusammen gestellt.

## 3. Die elektrolytischen Erscheinungen an mit Amalgam gefüllten Zähnen in der Mundhöhle.

Vergleichen wir nun die in den vorstehenden Tabellen niedergelegten Resultate der chemisch-elektrolytischen Abnützungsversuche mit den Beobachtungen, welche in der Praxis gesammelt worden sind, so ergiebt sich Folgendes:

Von alkalischem Speichel, sowie in neutralen oder schwach alkalisch reagierenden Flüssigkeiten werden die Oberflächen der zusammengesetzten Amalgame weder erweicht noch ausgelaugt. Sobald jedoch die Versuchsflüssigkeiten Gärungsmilchsäure enthalten, oder frisch aufgefangener und damit angesäuerter Speichel auf die Oberflächen der Amalgamfüllungen einwirkt, werden die unedlen Metalle in den Oberflächen der Amalgamfüllungen gelöst. Hierbei zeigt sich, dass der Verlust an diesen Metallen bei den zusammengesetzten Amalgamen ein ganz geringer ist (auch beim Zink, wenn dasselbe nicht über 3 % der Legierung beträgt), dass dagegen bei reinen Kupferamalgamen und bei solchen, die mit $2^1/_2$ % Zinn oder Silber gemischt worden sind, beträchtliche Mengen von Kupfer und Zinn gelöst

werden. Infolge dieser chemischen Auflösung des Kupfers lässt sich im Munde auf den blank gewordenen Oberflächen der reinen Kupferamalgamfüllungen[1]) stets Quecksilber nachweisen, während das Experiment beweist, dass die durch Umklammerung von Scheiben aus reinem Kupferamalgam nur wenig Quecksilber frei wird, dagegen an solchen, die mit Zinn oder Silber vermengt sind, eine beträchtliche Auflösung des Kupfers und des Zinns erfolgt. Ob dabei die schnellere elektro-chemische Auflösung der Kupferamalgame durch die Gegenwart von Metallsalzen[2]) auf den Amalgamoberflächen begünstigt wird, vermag ich nicht zu entscheiden; sicher ist, dass ein Überzug von Schwefelmetall die Amalgamierung von Metallklammern, welche solche Scheiben umfassen, verlangsamt oder kaum in Erscheinung treten lässt.

Trotzdem dürfen wir aber aus den Versuchen mit Scheiben von reinem Kupferamalgam nicht schliessen, dass diese, wenn wir dieselben im Munde schwarz (also mit Schwefelmetall überzogen) finden, von Goldklammern ohne Nachteil für die letzteren umfasst werden können, oder dass die Zersetzung des Goldes, welches reinen Kupferamalgamfüllungen anliegt, überhaupt nicht in dem Maasse zu befürchten sei, wie wir das bei Kupferamalgam mit Zinnzusatz bestimmt erwarten müssen. Gegen diese irrige Annahme spricht schon der Versuch an dem mit Kupferamalgam gefüllten Zahne des Kiefers (Fig. 107), denn dieses Goldplättchen zeigt die unverkennbaren Spuren einer Amalgamierung. *Diese Zersetzung der Goldklammern durch Kupferamalgamfüllungen tritt im Munde nach meinen Beobachtungen in der Praxis* ***stets*** *ein.* Wer daran zweifeln sollte, wird durch die nie ausbleibenden Brüche solcher Goldklammern bald eines anderen belehrt werden.

Aber auch den bei unseren Versuchen anscheinend zuverlässigen sog. Platin-Goldamalgamen, welche die Aussenflächen ihrer sie umfassenden Goldbügel nie amalgamiert hatten, möchte ich in der Praxis dieses Vertrauen nicht schenken, denn auch hier habe ich in einem Falle, als ich in eine vermittelst Cement im Wurzelkanale befestigte

[1]) Auf Kupferamalgamen mit $2^1/_2\%$ Zinn habe ich im Munde meiner Patienten bis jetzt nur in einigen Fällen freies Hg durch Aufreiben von Goldfolie nachweisen können.

[2]) Da sich nun zweifellos auf allen unseren Amalgamfüllungen ausser Schwefelmetall auch eine dünne Oxydschicht bildet, so musste noch festgestellt werden, ob künstlich oxydierte Amalgamoberflächen die Amalgamierung der Goldbügel verlangsamen oder beschleunigen. Die Versuche haben ergeben, dass an künstlich oxydierten Scheiben die Zersetzung der Klammern in verdünnten Säuren nicht ganz so schnell eintritt, wie an blanken Kupferamalgamscheiben.

und mit Platin-Goldamalgam umfüllte vernickelte Goldhülse einen Goldstift eingreifen liess, diesen nach 5 Wochen amalgamiert gefunden. Der Stift war der Hauptträger einer vorzüglich sitzenden Brückenarbeit, ***die infolge des Abbruches des vom Quecksilber beschädigten Stiftes*** fast wertlos für den Patienten wurde! Ich hatte mich auf die beim „Experiment“ unschädlich befundene Platin-Goldamalgamfüllung verlassen, die ohnehin noch durch Schwefelmetall isoliert erschien und wurde in augenscheinlichster Weise belehrt, dass hier die praktischen Erfahrungen das Experiment korrigierten. Solche Beobachtungen mahnen zur Vorsicht.

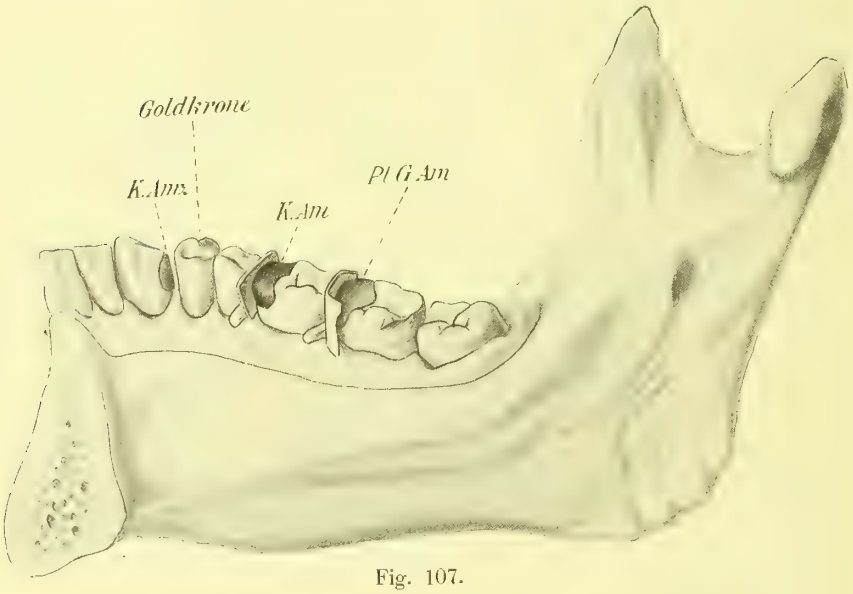


Fig. 107.

Mit diesen Ergebnissen konnte ich die Versuche aber noch nicht als abgeschlossen betrachten. Da wir heutzutage vielfach Gelegenheit nehmen, defekte Zähne mit Goldkronen zu versehen, und hierzu nicht selten Zahnstümpfe benutzen, die entweder selber alte Amalgamfüllungen tragen oder mit Amalgamfüllungen enge Nachbarschaft halten, so hielt ich es für nötig, die Einwirkung dieser Nachbarschaft auf Goldkronen ebenfalls experimentell zu prüfen. Zu diesem Zwecke wurden in dem präparierten Unterkiefer einer frischen Leiche die Mahlzähne 8, 7, 6 approximal ausgebohrt und mit grossen Füllungen aus gemischtem Platin-Goldamalgam, reinem Kupferamalgam und solchem mit $2^1/_2{}^0/_0$ Zinnzusatz gefüllt (Fig. 107).

Diese grossen, nach der Erhärtung geschliffenen Füllungen wurden so aufgebaut, dass sie dem Nachbarzahne, der an dieser Stelle nicht gefüllt war, anlagen.

Zwischen diesen und der Amalgamfüllung wurde nun ein Stückchen Goldblech, wie wir es zu Vollkronen verwenden, eingeschoben und durch einen am Zahnhalse liegenden Holzkeil etwas gegen die konvex geschliffene Füllungsoberfläche gedrückt.

Die Krone des zweiten Praemolaren (Fig. 107) liess ich bis unter das Zahnfleisch abtragen und mit einer durch einen Stift verankerten Pyramidenfüllung aus Amalgam (s. d.) versehen. Auf dieser wurde nach einigen Tagen eine Vollkrone aus Gold mit Cement befestigt. Der mit Kupferamalgam distal gefüllte Eckzahn wurde durch die Goldkrone nicht berührt.

Den Kiefer tauchten wir nun soweit in geschmolzenes Paraffin, dass nur das Zahnfleisch und die Zähne von demselben nicht überzogen wurden, und legten darauf das Präparat mit seinen Zahnfüllungen, Goldplättchen und der Goldkrone in eine Milchsäurelösung 1 : 750. Zuvor hatten die Präparate 6 Wochen in Milchsäurelösung von 1 : 1000 gelegen, ohne dass sich elektrolytische Erscheinungen zeigten.

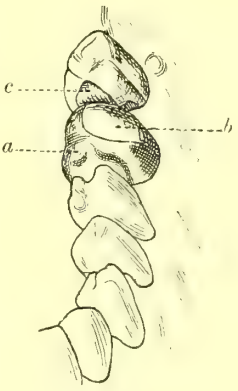

Fig. 108.

In der Milchsäurelösung von 1 : 750[1]) traten nach 4 Wochen die ersten Erscheinungen einer beginnenden galvanischen Wirkung bei Kupferamalgam mit $2^1/_2$ % Zinnzusatz auf, in der siebenten Woche war der Goldblechstreifen, welcher diese Füllung umgab, auch da, wo er dieselbe nicht berührte, vollständig vom Quecksilber durchsetzt.

Das die Kupferamalgamfüllung umgebende Stück Goldblech zeigte dagegen nur an der Stelle, wo es das Amalgam berührte, Quecksilberwirkung und war im übrigen unverändert.

Gemischtes Platin-Goldamalgam brachte auf dem betreffenden Goldbande keine Veränderungen hervor. Ebenso war die Goldkrone durch die ihr benachbarte, aber abstehende Kupferamalgamfüllung nicht beeinflusst.

Hiermit decken sich wieder die Beobachtungen in der Praxis. Die überstehende Skizze (Fig. 108) der auf **Tafel XI** abgebildeten

[1]) Die elektrolytischen Untersuchungen wurden in Milchsäure 1 : 100 gemacht. Bei den Versuchen an dem Kiefer wurde, um den Verhältnissen der Mundhöhle näher zu kommen, die Verdünnung 1 : 750 genommen.

Fig. 4 zeigt die linke Unterkieferhälfte einer Dame, der 2 Jahre zuvor in München auf den Stumpf des ersten Mahlzahnes eine Vollkrone aus Gold gesetzt worden war. Als mich die Dame wegen der schon lange an $\overline{|7}$ bestehenden Zahnfistel konsultierte, fand ich zunächst, dass die den Nachbarzähnen an den Kauflächen scharf anschliessende Goldkrone *a* zwar vortrefflich sass und gut artikulierte, dass aber, wie wir das so häufig finden, durch Retention von Speiseresten zwischen Goldkrone und Nachbarzähnen diese nahe am Zahnfleischrande approximal schwer erkrankt waren.

Überraschend war für mich aber die Farbe der grossen Goldkrone. Die distale Seite derselben, *b*, die dem mit Kupferamalgam gefüllten Nachbar *c* anlag, war so weiss wie Platin, während die mesiale Hälfte ihre Goldfarbe behalten hatte. Der Kontakt zwischen Kupferamalgam und Goldkrone war ein ganz geringer, trotzdem war das Gold der Krone durch elektrolytisch frei gemachtes Quecksilber der Amalgamfüllung stark amalgamiert worden.

Einer anderen Dame hatte ich im Unterkiefer links den zweiten Praemolaren mit einer flachen, aber ausgedehnten Füllung aus zinnhaltigem Kupferamalgam, den Torso des ersten Praemolaren, dessen kariöser Defekt zuvor mit Cement gefüllt worden war, mit einer Goldkrone versehen. Die Lötfuge der letzteren lag distal, fast 2 mm von der Füllung entfernt. Trotzdem konnte ich 6 Wochen nach dem Aufsetzen der Goldkrone eine ganz schwache Amalgamierung der frei stehenden Goldkrone an ihrer Lötstelle konstatieren. Den Kontakt zwischen der Füllung des einen Zahnes und der Goldkrone des anderen hatte ein Stückchen Amalgam hergestellt, das tief am Zahnhalse in der Zahnfleischtasche zurückgeblieben war.

An der anderen Seite desselben Kiefers wurde auf den defekten und gefüllten Stumpf des ersten Praemolaren eine Goldkrone gesetzt, der benachbarte Eckzahn distal mit einer grossen Füllung aus gemischtem Platin-Goldamalgam versehen. Da diese Füllung von den Mundflüssigkeiten nur wenig angegriffen wird und in diesem Falle auch keine Berührung der Krone durch Amalgamstückchen vermittelt wurde, liess sich hier auch keine Amalgamierung des Goldes nachweisen.

In einem dritten Falle war auf einen unteren Praemolaren ebenfalls eine Goldkrone befestigt worden. Dieselbe stützte den ersten oberen Mahlzahn, dessen Kau- und Seitenfläche eine schon Jahre alte Kupferamalgamfüllung trug. Einige Monate später, als mich die Patientin behufs Ersatzes der bereits etwas ausgewaschenen Kupferamalgamfüllung wieder besuchte, war die mit der alten Kupferamalgamfüllung nur ganz leicht artikulierende Ecke der Goldkrone bereits amalgamiert.

In der Fig. 103 ist ein Block abgebildet, bei welchem das Goldband durch ein Stückchen Elfenbein von dem Amalgam etwas isoliert ist. Diese Zwischenlage vermochte bei verschiedenen Versuchen die vollständige Amalgamierung der Goldklammern nicht aufzuhalten. Dasselbe beobachtete ich an Zähnen, bei denen partielle oder ganze Kronen aus Amalgam aufgebaut und dann, mit Goldklammern umfasst, zu elektrolytischen Versuchen benutzt worden waren (Fig. 108 und 109). Wurde zum Aufbau solcher Kronen ein Amalgam gebraucht, das leicht elektrolytische Erscheinungen auslöste, so wurde auch bei nur partieller Umfassung das Goldband allmählich ganz vom Amalgam durchfressen. Noch früher fand ich aber die Lötstelle brüchig, auch wenn diese nicht dem Amalgam, sondern dem Schmelz anlag.

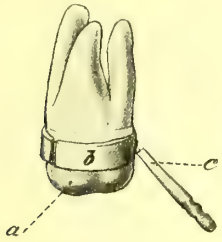


Fig. 108.
*a* Amalgamkrone, *b* amalgamierte Goldklammer, *c* amalgamierter abgebrochener Steg.

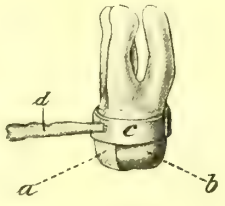


Fig. 109.
*a* Schmelzecke, *b* Kupferamalgam, *c* Goldklammer, *d* angelöteter Steg, dessen Lot ebenfalls amalgamiert wurde.

Ältere, aus Platin-Goldamalgam hergestellte Zahnkronen amalgamierten bei diesen Versuchen die Goldklammern weit langsamer; schliesslich wurden aber auch an diesen die Lötstellen unzuverlässig, so dass der angelötete Appendix leicht abzubrechen war.

Aus diesen für die moderne Richtung des Zahnersatzes wohl der Beachtung werten Experimenten und Beobachtungen ziehen wir für unsere zukünftige Thätigkeit folgende Schlüsse:

Zähne, welche an ihren Seitenflächen mit reinem Kupferamalgam oder zinnhaltigem Kupferamalgam gefüllt worden sind und in diesem Zustande als Stützpunkte für Zahnersatzstücke dienen sollen, dürfen nicht mit Goldklammern umfasst werden. Für die bessere Praxis empfehle ich hier Klammern aus hartem Platin-Iridium, für weniger bemittelte Patienten solche aus hartem und dickem Neusilberdraht anzufertigen.

Umfassen diese Klammern den Zahn nahezu ganz und müssen dieselben als Vollklammern mit einem in den Kautschuk eingreifenden

Steg versehen werden, so ist die **Lötstelle** durch eine Kautschukschicht gegen die elektrolytische Zersetzung zu schützen. Man lässt zu diesem Zwecke die Stelle der Klammern, welche den angelöteten Appendix trägt, etwa 1 mm vom Zahne abstehen, so dass der schwarze Kautschuk an dieser Stelle das Metall ganz umfasst (Fig 110 *b*).

Klammern an Zahnprothesen aus Metall sollten mit Füllungen aus Kupferamalgam überhaupt nicht in Berührung gebracht werden, weil das zur Befestigung der Klammern benutzte Lot unter Umständen rasch durch frei werdendes Hg in seiner Festigkeit verändert wird.

Für Zähne, die mit Silber-Zinn oder mit einem Silber-Zinnamalgam gefüllt sind, das noch etwas Gold enthält, empfehle ich ebenfalls möglichst nur Platin-Iridium oder Neusilberklammern zu verwenden.

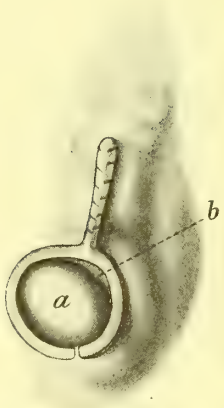

Fig. 110.

Nur in Ausnahmefällen können solche Amalgamfüllungen, von denen wir wissen, dass sie aus einer Platin-Gold oder Platin-Gold-Silber-Zinn und etwas Nickel enthaltenden Legierung hergestellt worden sind, mit Goldklammern umfasst werden, *wenn die Füllungen bereits einige Wochen alt sind.*

Immerhin müssen wir daran festhalten, dass alle Amalgamfüllungen durch die Umfassung mit Metall infolge des dadurch eingeleiteten elektrolytischen Prozesses mehr oder weniger angegriffen werden, und zwar leiden die aus Kupfer und Zinn stark, die aus Silber und Zinn hergestellten weniger, die aus Platin, Gold, Silber, Zinn und Nickel hergestellten am wenigsten unter diesen Einflüssen.

Bei dem Aufsetzen von Goldkronen ist die Lötfuge lingual zu legen, dabei muss die Berührung mit Kupferamalgamfüllungen der Nachbarzähne unbedingt, mit denen aus sogenanntem Goldamalgam hergestellten möglichst vermieden werden.

Sollen kurze Zahnstümpfe durch Kuppel- oder Pyramidenfüllung zur Aufnahme von Goldkronen erhöht werden, so ist zu diesen Füllungen möglichst nur ein platinhaltiges Goldamalgam zu verwenden.

Schon vorhandene Kupferamalgamfüllungen sind an solchen Stümpfen, wenn sie am Zahnhalse liegen, vorher zu entfernen oder so abzuschleifen, dass sie durch eine Cementschicht vollständig von der Goldkapsel isoliert werden. Die starke Vernickelung der Innenseite solcher Vollkronen schützt das Gold etwas gegen die galvanische Zersetzung durch das Amalgam.

Bei der Befestigung von Goldhülsen mit Amalgam in Zahnwurzeln, die Wurzelstiftgebisse tragen sollen, empfiehlt es sich ebenfalls, nur vernickelte Goldhülsen oder solche aus Platin und ausserdem nur Stifte aus Platin-Iridium oder hartem Neusilber zu nehmen.

Stiftzähne mit Metallrücken und Stiften, an denen sich stets Lötstellen befinden, sollten niemals mit Amalgam befestigt werden.

Sind die Zähne mit einem Platin-Gold- oder Platin-Silberamalgam gefüllt, so zeigen anschliessende Goldklammern keine Zersetzung durch freigewordenes Quecksilber, wohl aber können durch den Kontakt des Amalgams mit der Goldklammer elektrische Strömungen herbeigerufen werden, die den Patienten zuweilen belästigen (s. oben Seite 150).

Diese Beschwerden treten nicht auf, wenn unter der Füllung eine Lage Cement oder Guttapercha angebracht wird; sie fehlen meistens ganz, wenn die Pulpa des Zahnes vorher entfernt werden musste und die Pulpahöhle mit Cement oder Guttapercha gefüllt wurde.

Durch grosse breite Berührungsflächen von Amalgam mit Goldklammern, Platten oder Goldkronen kann ferner ein fader Metallgeschmack hervorgerufen werden; auch die Trägerin der in Fig. 4, Tafel XI abgebildeten Goldkrone klagte über denselben.

Dagegen konnte ich bei meinen vielfachen Beobachtungen niemals konstatieren, dass ein Zahn, in welchem grosse Gold- und Amalgamfüllungen unmittelbar aneinander lagen, irgendwie infolge der engen Nachbarschaft dieser verschiedenen Metalle geschädigt worden wäre. Auch von keinem der daraufhin befragten Patienten konnte ich hören, dass sie nach dem Einlegen der zweiten Füllung — gewöhnlich war dies die Amalgamfüllung — irgend welche Belästigung empfunden hatten, die mit Sicherheit auf elektrische Strömungen in dem nachgefüllten Zahne hätte zurückgeführt werden können.

Zweifellos sind aber auch in solchen Zähnen, in denen Goldfüllungen mit Amalgamfüllungen an der freien Fläche zusammenstossen, elektrische Strömungen vorhanden, dieselben sind jedoch so schwach, dass sie keine so starke Reizung der Pulpa hervorzurufen vermögen, wie das bei der Berührung von Gold-Platten oder Klammern mit Amalgam konstatiert worden ist. Jedenfalls können bei der Beurteilung solcher Fälle, wie sie von *BECK* geschildert worden sind, sehr leicht Irritationen der naheliegenden Pulpa durch den Akt des Füllens selbst und durch physikalische Nachwirkung des Metalles (Kältegefühl) für elektrische Reizung gehalten werden! In der Praxis dürfte es überhaupt kaum möglich sein, beide Erscheinungen diagnostisch von einander zu trennen. Wenn ein Zahn mit grosser

Goldfüllung nach dem Einlegen einer zweiten Füllung aus Amalgam, welche mit der ersteren zusammenstösst, empfindlich wird, und diese Empfindlichkeit bei plötzlicher Abkühlung der Mundhöhle (Genuss kalter Flüssigkeiten) sich noch steigert, so wird diese unangenehme Erscheinung sicher gemildert oder ganz aufgehoben, sobald wir den Zahn mit seiner Doppelfüllung abtrocknen und mit einem eng anschliessenden Guttaperchamantel versehen. Dasselbe erreichen wir aber auch, vorausgesetzt, dass keine Irritation der Pulpa vorliegt, wenn wir die Amalgamfüllung wieder entfernen, das Zahnbein am Boden der Höhle trocknen, mit Guttapercha bedecken und auf diese dann die neue Amalgamfüllung legen. Diese stösst sowohl im Innern der Höhle wie an ihrer freien Oberfläche mit der Goldfüllung wieder zusammen, die Reizung der Pulpa durch thermische Insulte fällt aber aus. Es ist ferner bemerkenswert, dass eine vollständige Amalgamierung der Goldfüllung, wenn diese in demselben Zahne einer Amalgamfüllung anliegt, nicht eintritt, trotzdem wir bei unseren elektrolytischen Versuchen stets eine Amalgamierung der Goldklammer beobachtet haben, und auch im Munde diejenigen Klammern, welche Kupferamalgamfüllungen umfassen, durch freiwerdendes Hg stets zerfressen werden. Diese Erscheinung erklärt sich wohl in einfachster Weise so:

Fig. 111.

Wenn durch den Kontakt einer Amalgamfüllung mit einer Goldklammer eine elektrolytische Zersetzung der letzteren eintritt, so beobachten wir diese Erscheinung hauptsächlich dann, wenn — was im Munde stets der Fall ist — zwischen Füllung und Klammer nicht an allen Stellen ein gleichmässiger Ausschluss besteht, sondern sich an verschiedenen Stellen zwischen Klammer und Amalgam eine Feuchtigkeitsschicht (Speisebrei) befindet und diese sauer reagiert. An der Berührungsfläche *a* (Fig. 111) beginnt die Amalgamierung solcher Klammer und schreitet von diesem Punkte in der Richtung der Pfeile fort.

Liegen dagegen in der Höhle eines Zahnes (Fig. 112) Gold- und Amalgamfüllungen dicht aneinander, so ist hier zwar ebenfalls eine galvanische Strömung zwischen beiden Metallen vorhanden; eine vollständige Amalgamierung der Goldfüllung, die man theoretisch wenigstens bei dem Kontakt des Goldes mit einer Kupferamalgamfüllung voraussetzen müsste, findet aber nicht statt. Nur an den freien Berührungsflächen *a* tritt dann wohl etwas Hg auch aus der erhärteten Amalgamfüllung nachträglich noch in das Gold; die

Amalgamierung der inneren, trockenen Zone *b* erfolgte aber bei unseren Versuchen nur, als Gold mit zinnhaltigem Kupferamalgam in Berührung gebracht wurde.

Im Munde ist die Grenzlinie zwischen Gold- und Amalgamfüllung an der freien Oberfläche einer Doppelfüllung stets sichtbar (s. Taf. III, Fig. 3); aber auch solche Unterlagen von Goldblatt, wie wir sie bei dem Versuch in dem Zahnschliff (Tafel XVI, Fig. 2) angewendet haben, zeigen eine deutliche Abgrenzung des Amalgams, und wir sehen ferner, dass durch jahrelanges Nebeneinanderliegen von Gold- und Kupferamalgam (s. Fig. 2 auf Tafel VIII) auch keine Zersetzung des letzteren eingetreten ist.

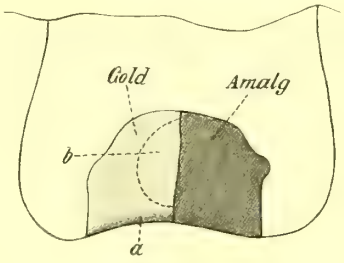

Fig. 112.

Über den Einfluss des Kupferamalgams mit Zinn auf anliegende Goldfüllungen kann ich aus der Praxis nicht berichten, weil ich das zinnhaltige Kupferamalgam nur selten und nicht an solchen Stellen gebrauche. Meine Experimente sprechen aber entschieden sehr dagegen, eine Goldfüllung mit zinnhaltigem Kupferamalgam in Berührung zu bringen (siehe Fig. 118 auf Seite 186).

Durch die Arbeiten von *MILLER* sind wir über die elektrischen Strömungen in gefüllten Zähnen genauer unterrichtet worden; noch unbeantwortet ist aber die Frage, ob die nach *MILLER* in jedem mit Amalgam gefüllten Zahn vorhandene schwache galvanische Strömung einen dauernden Einfluss auf die Formveränderung der erhärteten Amalgame ausüben kann.

## Weitere elektrolytische Untersuchungen zu Kapitel V.

Die ersten Versuche mit breitgeschlagenen, um die Amalgamscheiben gelegten Goldbügeln (Klammern) zeigen nur die gröberen Veränderungen derselben durch frei gewordenes Hg an. Sie entsprechen aber durchaus den Verhältnissen, unter denen die Amalgamation der Klammern sich im Munde vollzieht. Diese erfolgt hier stets langsam und ist erst im Laufe mehrerer Monate so weit fortgeschritten, dass die Goldklammern brüchig werden. Zur Erforschung der **feineren** elektrolytischen Vorgänge zwischen Amalgamscheiben und Goldklammern mussten die Versuche wesentlich modifiziert werden.

Als äusserst empfindlich hat sich die weiter unten zu beschreibende Probe mittelst 20—30fach aufeinander liegender dünner Goldfolie (breitgedrückte Goldpellets) erwiesen.

Um jede Täuschung auszuschliessen, musste zunächst festgestellt werden, dass unsere als stich- und politurfest befundenen Amalgamscheiben so fest sind, dass durch leichteres oder stärkeres Aufpolieren von Goldfolie dieselbe nicht amalgamiert wird; denn nur dann kann meine Blattgoldprobe beweisend sein, wenn die erhärteten, trockenen Oberflächen der zur Prüfung benutzten Amalgamscheiben beim Aufpolieren der Goldfolie die letztere nicht amalgamieren.

Dieser Zustand, den wir mit **Reaktionsfestigkeit der Oberfläche** bezeichnen möchten, wird bei den verschiedenen Amalgamen nach ganz verschiedenen Zeiten erreicht.

Am vollkommensten erhärten die **mit 5 % Kupfer** legierten Gold- und Platin-Goldamalgame. Die von mir untersuchten Scheiben dieser Gruppe amalgamierten das trocken aufpolierte Goldblättchen schon nach zwei Tagen nicht mehr.

Die Gold-Silber-Zinn- und die Silber-Zinnamalgame werden etwas später reaktionsfest, ebenso Scheiben aus reinem Kupferamalgam.[1]) Solche aus

[1]) Der auf Seite 112 erwähnte und negativ ausgefallene Versuch, aus einer erhärteten Kupferamalgamscheibe durch starken Druck mit dem Parallelschraubstocke Hg auszupressen, wurde mit einer zwei Monat alten, sehr quecksilberarm gestopften Scheibe gemacht. Bringt man Scheiben von Kupferamalgam, die nur acht Tage alt sind, unter die Presse, so wird die Goldfolie amalgamiert, noch mehr durch gleich alte Scheiben von Kupferamalgam mit Zinn. Aus keiner Amalgamscheibe lässt sich aber, obwohl dieselben 60—70 % Hg enthalten, bei diesen Versuchen Hg in Tropfen auspressen; man erhält weiter nichts als eine starke Amalgamierung der mitgepressten Goldfolie.

Kupferamalgam mit $2^1/_2$ % Zinn und Legierungen, die mehr als 5 % Zink enthalten, zeigten sich bei der Goldblattprobe nach **drei** Monaten noch nicht ganz reaktionsfest.

Von wesentlicher Bedeutung ist dabei der Gehalt an Hg in den Scheiben. Wenn dem Kupferamalgam mit Zinn durch starken Maschinendruck das überschüssige (in den Gängen cfr. Fig. 63 sitzende) Hg entzogen wird, so findet man die Oberfläche des Amalgamblockes nach einigen Monaten reaktionsfest.[1])

Die elektrolytischen Versuche mit nur wenige Wochen altem zinnhaltigen Kupferamalgam sind vielleicht nicht ganz rein, weil schon der Druck des mit dem Bügel festgeklemmten Goldblättchens das letztere amalgamieren kann, aber auch an älteren, bereits drei Monate alten Scheiben von diesem Amalgam wurde durch Druck mit dem Polierer das auf dem Amalgam liegende Blattgold amalgamiert.

Dem stark zinkhaltigen Amalgam fehlte diese Reaktionsfestigkeit gleichfalls.

Bei beiden Amalgamgruppen wurde aber durch die chemischs elektrolytischen Versuche ein grösserer Gewichtsverlust erzielt, al- dies in verdünnten Säuren bei den rein chemischen der Fall war. Dies beweist die Mitwirkung elektrochemischer Vorgänge.

An allen anderen reaktionsfesten Amalgamscheiben wird das Blattgold weniger durch physikalisch, als durch chemisch-elektrolytisch frei gemachtes Hg amalgamiert.

Wie viel hierbei in einzelnen Fällen auf die minimale Erweichung der Scheibenoberfläche durch die verdünnte Säure, und wie viel auf elektrolytische Vorgänge zurückzuführen ist, kann ich nicht bestimmen. Ich habe aber festgestellt, dass die Amalgamierung des Goldes noch in einer Verdünnung der Milchsäure 0,001 : 100 stattfindet, eine Lösung, in welcher die Oberfläche des Amalgams ganz sicher **nicht** erweicht wird. Diese Versuche liefern meines Erachtens den Beweis, dass wir es thatsächlich mit einem elektrolytischen Vorgange zu thun haben. (Siehe die Textnoten auf den Seiten 156 und 161.)

Unterstützt wird die Amalgamierung des Goldblättchens und auch die Auslaugung der unedlen Metalle aus der Füllungsoberfläche durch Erwärmen der Versuchsflüssigkeiten. Einige Amalgame, die bei 10 Grad kein oder nur ganz wenig Hg an das Goldblättchen abgeben, amalgamieren dasselbe bei 35 Grad stark. Doch auch in diesem Falle versagte das blosse Aufreiben des Blattgoldes auf die aus der warmen Flüssigkeit herausgenommene Scheibe. Die elektrolytische Amalgamierung erfordert nach meinen Versuchen eben einen längeren Kontakt des Blattgoldes mit der Amalgamscheibe in der Versuchsflüssigkeit, deren Gehalt an Säure bei dieser äusserst empfindlichen Blattgoldprobe 0,1 % nicht übersteigen sollte.

In Versuchsflüssigkeiten, die mehr als 0,5 % der genannten Säure enthalten, tritt bei längere Zeit fortgesetzten Versuchen schliesslich an sonst gewiss zum Zähnefüllen brauchbaren Amalgamen eine ganz minimale Erweichung der Scheiben-

[1]) Im Munde wird dieser Zustand an zinnhaltigen Kupferamalgamfüllungen durch den Überzug von Schwefelmetall schneller erreicht.

oberfläche ein, und diese allein kann dann beim Aufpolieren der Folie Quecksilberreaktion geben.

Bei den elektrolytischen Versuchen zur **Tabelle P** bin ich in folgender Weise vorgegangen: Es wurden von jedem Amalgam 21 gleich grosse und gleich dicke Scheiben angefertigt und zwar in einer 3 mm dicken durchlochten Glasplatte. Zwei Tage nach Herstellung der möglichst quecksilberarm gestopften Amalgamscheiben wurden dieselben auf feinem Sandpapier geschliffen und mit Seifenwasser scharf abgebürstet, damit nicht etwa anhaftender Amalgamstaub das Goldblättchen amalgamierte. Selbstverständlich mussten die verschiedenen Sorten der Amalgame auch gezeichnet werden. Vom zweiten Tage an wurden die Scheiben trocken auf ihre Reaktionsfestigkeit geprüft und der Befund in die Rubrik eingetragen.

Nach acht Tagen wurden die Scheiben nochmals scharf abgebürstet und dann mit Goldbügeln und Goldblättchen versehen. Zur Herstellung der Goldbügel wurde ein 3 mm breiter und nur 0,3 mm dicker Streifen gewalzten 14kar. Goldes benutzt und Klammern hergestellt, welche die Amalgamscheibe leicht federnd umfassten, Fig. 113 *a b*. Durch diese Goldklammern wurde die zwanzig- bis dreissigfach übereinanderliegende in Stückchen geschnittene Goldfolie in innigsten Kontakt mit der Amalgamoberfläche gebracht und erhalten. Ein zu starker Druck der Klammern darf nicht stattfinden, da schon dieser genügt, die Amalgamation der nicht reaktionsfest werdenden Amalgame direkt herbeizuführen. Auch darf bei dem Anlegen der leicht federnden Goldklammern die Amalgamoberfläche nicht angeschabt werden, weil jede Spur zertrümmerten Amalgams sofort die Reaktion giebt. Man muss die Klammer deshalb etwas spreizen, die Amalgamscheibe einlegen, dann durch Unterschieben eines feinen Instrumentchens den einen Schenkel der Klammer, Fig. 114 *a*, wieder etwas lüften und unter diesen mit einer spitzen Pincette das Blattgold *b* schieben, welches nach Entfernung des Hebels vom Bügel ganz gleichmässig gegen die Amalgamoberfläche gepresst wird (Fig. 114).

Fig. 113.

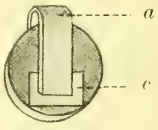

Fig. 114.

Ich habe die Scheiben alle trocken mit trocknem Blattgold in Verbindung gebracht. Wurden die Scheiben und das Blattgold vorher mit der betreffenden Versuchsflüssigkeit angefeuchtet, also nicht trocken in Kontakt gebracht, so trat die Amalgamierung bei einigen Kontrollversuchen anscheinend etwas langsamer auf.

Um zu zeigen, dass bei dem leicht Hg abgebenden Kupfer-Zinnamalgam nicht der Druck der Goldklammer, sondern galvanische oder chemisch-elektrolytische Prozesse die Amalgamation des Blattgoldes bedingen, habe ich auch Versuche angestellt, bei denen der Goldbügel fortgelassen wurde. Hierbei

# Tabelle P.

**Vergleichende chemisch-elektrolytische Versuche mit verschiedenen Amalgamen und Flüssigkeiten bei verschiedenen Temperaturen.[1])**

| Versuchszeit 3 Tage. Versuchsobjekte: | Vorprobe mit trockner Goldfolie bei | Feuchte Gartenluft | Destilliertes Wasser bei | | | 0,5 % Natriumcarbonatlösung bei | | | 0,5 % Kochsalzlösung bei | | | 0,1 % Milchsäurelösung bei | | | 0,1 % Kochsalzlösung bei | | | 0,1 % Salzsäurelösung bei | | | 0,1 % Essigsäurelösung bei | | |
|---|---|---|---|---|---|---|---|---|---|---|---|---|---|---|---|---|---|---|---|---|---|---|---|
| | 20 ° | 5 ° | 10 ° | 20 ° | 35 ° | 10 ° | 20 ° | 35 ° | 10 ° | 20 ° | 35 ° | 10 ° | 20 ° | 35 ° | 10 ° | 20 ° | 35 ° | 10 ° | 20 ° | 35 ° | 10 ° | 20 ° | 35 ° |
| **a) Reines Kupferamalgam** . . | ○ nach 8 Tg. | + | × | + | + | + | ! | × | + | ! | ! | ! | ! | ! | | – | = | × | + | + | + | + | ! |
| **b) Kupferamalgam mit 2½ Zinn** | + nach 3 Mt. | ! | + | ! | ! | ! | !! | !! | ! | ! | ! | !! | !! | !!! | !! | !! | !! | !! | !! | !!! | !! | !!! | !!! |
| **c) Silber-Zinn-Amalgam** . . . | ○ nach 5 Tg. | ○ | ○ | ○ | ○ | ○ | ○ | ○ | + | + | + | ○ | ○ | – | + | + | + | × | ! | ! | ○ | = | = |
| **d) Gold-Silber-Zinn-Kupfer-Amalgam** . . . . . | ○ nach 3 Tg. | ○ | ○ | ○ | ○ | ○ | ○ | ○ | × | × | × | ○ | ○ | = | × | × | × | – | + | ! | ○ | = | × |

**Erklärung der Zeichen:**

○ sagt: Das Goldblättchen war nicht amalgamiert.
– „ „ „ „ an der Innenseite wenig amalgamiert.
× „ „ „ „ „ „ halb amalgamiert.
\+ „ „ „ „ „ „ vollkommen amalgamiert.

! sagt: Das Goldblättchen war vom Hg ganz durchdrungen.
!! „ Der Goldbügel war auch etwas amalgamiert.
!!! „ „ „ „ „ durch „

[1]) Die Beurteilung der verschiedenen Grade der Amalgamierung der Goldblättchen wurde zugleich von meinem derzeitigen I. Assistenten, Herrn Zahnarzt *Feder* vorgenommen. Fälle, die uns zweifelhaft erschienen, oder nicht übereinstimmend beurtheilt wurden, sind wiederholt und nachgeprüft worden.

wurde das Blattgold an einer Ecke mit Mastix auf die Scheibe geklebt, und im übrigen sanft mit der Fingerspitze der Amalgamoberfläche angedrückt.[1])

Die Ergebnisse dieser, in der Tabelle P niedergelegten Untersuchungen lassen sich kurz so zusammenfassen:

Bei der trocknen Prüfung erhärteter Amalgamscheiben geben alle $2^1/_2$% zinnhaltigen noch nach Wochen die Quecksilberreaktion, ebenso die mehr als 5% Zink enthaltenden.

Diese Amalgame werden unter den gewöhnlichen Verhältnissen nicht reaktionsfest.

Das reine Kupferamalgam und die meisten zusammengesetzten Amalgame sind trocken nach drei bis acht Tagen reaktionsfest.

In feuchter Luft wird sowohl das durch die Klammern lose angepresste, wie das der Scheibe nur aufgestrichene Blattgold von dem Kupferamalgam und Kupferamalgam mit Zinn amalgamiert.

In destilliertem und obendrein noch abgekochtem Wasser wird das Blattgold von dem reinen Kupferamalgam und Kupferamalgam mit $2^1/_2$% Zinn ebenfalls amalgamiert. Die Schwankungen der Temperatur des Wassers zwischen 10 und 35° sind dabei anscheinend ohne wesentlichen Einfluss. Von den Gold- und Silberamalgamscheiben wurde in destilliertem, abgekochtem Wasser kein Hg an das Blattgold abgegeben.

In einer 0,25% Lösung von Natriumcarbonat (gereinigte Sodalösung) wurden die Goldblättchen an den Scheiben von reinem Kupferamalgam mittelstark, an denen von zinnhaltigem Kupferamalgam dagegen sehr stark amalgamiert. Die Scheiben der anderen Amalgame zeigten keine Reaktion.

In 0,5% Kochsalzlösung (reinem Chlornatrium) weisen die beiden Kupferamalgame ziemlich starke Abgabe von Hg auf, jedoch auch hier das reine Kupferamalgam eine geringere als das zinnhaltige. Desgleichen bedingten die beiden anderen Amalgame eine nicht unwesentliche Amalgamation des Blattgoldes.

In einer Milchsäurelösung von 1:1000 wurden in drei Tagen die Goldblättchen an allen Amalgamscheiben amalgamiert, am stärksten am zinnhaltigen Kupferamalgam, weniger stark am reinen Kupferamalgam, am wenigsten an dem kupferhaltigen Goldamalgam.

In verdünnter Milchsäure-Kochsalzlösung 1:1000 ist die Amalgamierung der Goldblättchen am zinnhaltigen Kupferamalgam nahezu ebenso stark wie in reiner Milchsäurelösung; an den reinen Kupferamalgamscheiben wieder wesentlich geringer, an dem Silber-Zinnamalgam stark, an dem kupferhaltigen Goldamalgame wieder etwas abgeschwächt.

In Salzsäure 1:1000 amalgamieren sich die Goldblättchen an den Kupfer-Zinnamalgamscheiben sehr schnell und stark; an reinem Kupferamalgam bedeutend weniger, aber immerhin noch stark. Dagegen weisen die Gold- und die

[1]) Ich habe alle diese Punkte hier ausführlich beschrieben, weil nur bei genauer Beachtung derselben meine Untersuchungen kontrolliert werden können.

Silberamalgamscheiben eine stärkere Abgabe von Quecksilber auf als in allen anderen Flüssigkeiten dieser Versuchsreihe.

In Essigsäure (1 : 1000) zeigt die Goldblattamalgamation am reinen Kupferamalgam eine Steigerung, ohne jedoch die Höhe zu erreichen, welche sie bei dem Milchsäureversuch aufwies. Ganz auffallend war die Reaktion am Kupfer-Zinnamalgam: hier war nicht allein das Goldblatt durch abgegebenes Hg zerstört, sondern auch der Goldbügel, dessen Schenkel an der Umbiegungsstelle sogar auseinander fielen. Bei den übrigen Amalgamen war die Amalgamierung eine geringe.

Die Temperaturerhöhung hatte bei den Versuchen in verdünnten Säuren nicht immer auffallenden Einfluss auf das Freiwerden von Hg, bewirkte aber an einigen Präparaten trotz der kurzen Versuchsdauer von drei Tagen in einigen Fällen auch eine Amalgamierung der Goldbügel. Zwischen der Amalgamierung der letzteren und des Blattgoldes trat bei allen Versuchen ein bemerkenswerter Unterschied hervor. Während das Blattgold oft schon nach 3—5 Stunden von der Amalgamscheibe Hg aufgenommen und dem fixierenden Schenkel des Goldbügels zugeführt hatte, wurde der andere Schenkel des Bügels, welcher der Amalgamscheibe direkt anlag, viel später, zuweilen erst nach Wochen und auch dann weit schwächer, amalgamiert.

Wir gehen wohl nicht fehl, wenn wir die Ursache hierfür in den Legierungsbestandteilen des Goldbügels erblicken, der als 14karätiges Gold Kupfer und Silber enthält. Dadurch, dass der Goldbügel nicht wie das Blattgold aus Feingold besteht, wird die Differenz in der elektrischen Spannungsreihe der sich berührenden Metalle (s. Seite 180) geändert und — wie unsere Beobachtungen zeigen — auch die Amalgamierung des Goldbügels wesentlich erschwert. Das letztere ist aber für die Praxis nur vom Vorteil.

*Ich glaube, dass diese vergleichenden Untersuchungen, welche hinsichtlich der Verdünnung und der Temperatur der Lösungs-Flüssigkeiten den Verhältnissen in der Mundhöhle nahe kommen, auch für den* ***praktischen Zahnarzt*** *nicht ohne Wert sein dürften.*

Auf welche Weise die Amalgamierung des Blattgoldes durch reaktionsfeste Kupferamalgamscheiben an feuchter Luft und in destilliertem Wasser zustande kommt, vermag ich nicht zu erklären. Die in destilliertem Wasser noch vorhandene Kohlensäure scheint ohne Einfluss zu sein, denn die Amalgamierung der Goldblättchen durch das Kupferamalgam erfolgt auch dann, wenn das destillierte Wasser kurz vor dem Versuch noch abgekocht und hierdurch die Kohlensäure desselben fast vollständig entfernt wird. Auch das Zustandekommen der Amalgamierung des Goldes durch Kupferamalgamscheiben in den von mir benutzten alkalisch reagierenden Flüssigkeiten bedarf noch der Aufklärung, ebenso die Amalgamierung aller Amalgamscheiben in der Kochsalzlösung, zu der reines Chlornatrium und destilliertes, abgekochtes Wasser benutzt wurde.

# Bemerkungen zu den Kapiteln IV und V.

Von Privatdozent Dr. K. Schaum.

Zum genaueren Verständnis der in den Kapiteln IV und V beschriebenen Erscheinungen werden einige physikalisch-chemische Erläuterungen über die Theorie der Lösungen, über die Elektrolyse und über das Wesen des galvanischen Elementes von Nutzen sein.

**Theorie der Lösungen.** *VAN T'HOFF* hat nachgewiesen, dass der gelöste Zustand dem gasförmigen Aggregatzustand völlig analog ist. Wir wissen, dass ein Gas auf die Wände des dasselbe einschliessenden Gefässes einen Druck ausübt, der von der Gasmenge in der Volumeinheit (Konzentration) und der Temperatur abhängig ist. Ein gelöster Stoff, z. B. in Wasser gelöster Rohrzucker, übt einen Druck im Flüssigkeitsinnern aus, der genau so gross ist, wie der Druck, den die gleiche Rohrzuckermenge bei gleicher Temperatur im gasförmigen Zustand auf die Wände eines Gefässes ausüben würde, dessen Inhalt so gross ist, wie das Volum der Rohrzuckerlösung. *Den Druck, den ein gelöster Stoff ausübt, nennt man den* ***osmotischen Druck.***

Unter gewöhnlichen Umständen lässt sich der osmotische Druck nicht wahrnehmen, da in der Oberfläche einer Flüssigkeit eine äusserst grosse, *nach innen gerichtete Druckkraft,* der sogenannte ***Oberflächendruck,*** wirksam ist und auch den höchsten erreichbaren osmotischen Druck überwiegt. Genau so, wie einem festen Stoff, z. B. Naphtalin dem Vakuum gegenüber, ein bestimmter Dampfdruck zukommt, besitzt ein fester Stoff einem gewissen Lösungsmittel gegenüber einen bestimmten ***Lösungsdruck.*** Haben wir Naphtalin in einem luftleeren geschlossenen Gefäss, so verdampft soviel Naphtalin, bis der Druck des dampfförmigen Naphtalins gleich dem Dampfdruck des festen Naphtalins ist. Alsdann herrscht Gleichgewicht. Übergiessen wir Rohrzucker mit Wasser, so löst sich so lange Rohrzucker auf, bis der osmotische Druck gleich dem Lösungsdruck geworden ist. Die Lösung, welche anfänglich in Bezug auf festen Rohrzucker ungesättigt war, ist beim Gleichgewichtszustand gesättigt. Wir können auch übersättigte Lösungen herstellen, d. h. Lösungen, in denen der osmotische Druck einen grösseren Wert hat, als der Lösungsdruck des festen Stoffs bei gleichen Umständen. Eine solche Lösung ist beständig, solange nichts von dem festen Stoff zugegen ist; bringen wir etwas von diesem mit der Lösung in Berührung,

so scheidet sich auf dem eingebrachten Stück solange feste Substanz aus, bis der osmotische Druck dem Lösungsdruck gleich geworden ist.

**Über die Elektrolyse.** Die Leitung des elektrischen Stromes kann durch zwei Arten von Körpern erfolgen; einmal durch die Leiter erster Klasse, zu denen vornehmlich die Metalle (und der Kohlenstoff) gehören; dieselben erleiden durch den Stromdurchgang keine chemische Veränderung; sodann durch die Leiter zweiter Klasse, zu denen in erster Linie die wässrigen Lösungen der Salze, Säuren und Basen gehören. Dieselben erleiden beim Stromdurchgang chemische Veränderungen. Ihre Leitfähigkeit beruht auf folgendem. Während im allgemeinen in Lösungen die gelösten Stoffe als Molekel enthalten sind, wie bei einer Lösung von Rohrzucker in Wasser, von Naphtalin in Alkohol etc., sind die Salze, Säuren und Basen in Wasser, wie *ARRHENIUS* nachgewiesen hat, mehr oder weniger weitgehend elektrolytisch dissoziiert; d. h. ihre Molekel sind in Teilmolekel zerfallen, in die sogenannten ***Ionen.*** Diese Ionen müssen wir als selbständige Molekel behandeln. Die Ionen tragen elektrische Ladungen und zwar kommt auf jede Wertigkeit (Valenz) der Ionen je eine äquivalente elektrische Ladung.

Das Wasserstoffion und die Metallionen sind positiv (+) geladen, das Hydroxylion, sowie die Säurereste (Halogenionen etc.) dagegen negativ (—). So zerfallen beispielsweise in wässriger Lösung

| | | |
|---|---|---|
| Bromkalium . . . . | $KBr$ | in $\overset{+}{K} + \overline{Br}$ |
| Schwefelsaures Natrium | $Na_2SO_4$ | in $\overset{+}{Na} + \overset{+}{Na} + \overline{SO_4}$ |
| Chlorwasserstoff . . . | $HCl$ | in $\overset{+}{H} + \overline{Cl}$ |
| Calciumhydroxyd . . . | $Ca(OH)_2$ | in $\overset{++}{Ca} + \overline{OH} + \overline{OH}$ |

In einer Lösung eines solchen „Elektrolyten“ sind also stets gleichviel positive wie negative Ladungen enthalten; die Lösung ist demnach elektrisch neutral.

Die Frage, warum denn nun nicht beispielsweise das Ion $\overset{+}{K}$ auf das Wasser reagiert, was metallisches Kalium doch mit grosser Energie thut, ist damit zu beantworten, dass seine elektrische Ladung dies verhindert. Entziehen wir ihm dieselbe, so tritt die Reaktion thatsächlich ein. Diese Entziehung geschieht durch die Elektrolyse.

Tauchen wir zwei Elektroden (Metallbleche) in eine Chlorkaliumlösung ($KCl$) und verbinden sie mit den Polen eines galvanischen Elementes, so wird der elektrische Strom in der Lösung dadurch geleitet, dass die $\overset{+}{K}$-Ionen in der Richtung des +, die $\overline{Cl}$-Ionen in der Richtung des —Stroms wandern. An den Elektroden geben die Ionen ihre Ladungen ab und reagieren dann — je nach ihrer chemischen Natur — mit dem Wasser oder mit dem Material der Elektroden, oder gehen in den molekularen Zustand über.

**Das galvanische Element.** Gerade so, wie dem Rohrzucker, kommt nach den Untersuchungen von *NERNST* auch den Metallen dem Wasser gegenüber ein Lösungsdruck zu; die Metalle haben aber das Bestreben, nicht Molekel,

sondern positiv geladene Ionen auszusenden. Tauchen wir ein Metall in die Lösung eines seiner Salze, so können nach den oben angestellten Betrachtungen nur dann Ionen aus dem Metall heraustreten, wenn sein Lösungsdruck grösser ist als der osmotische Druck der Metallionen in der Lösung. Ist dies der Fall, so haben wir das Analogon einer ungesättigten Rohrzuckerlösung, die mit Rohrzucker in Berührung ist; es treten Metallionen aus dem Metall heraus, und dadurch wird die elektrische Neutralität des Gebildes gestört; das Metall wird —, die Flüssigkeit + geladen. Es entsteht eine Spannung *(Potentialdifferenz)* an der Berührungsstelle.

Ist aber der osmotische Druck der Metallionen in der Salzlösung grösser, als der Lösungsdruck des Metalls, so findet der umgekehrte Vorgang statt; wir haben das Analogon einer übersättigten Rohrzuckerlösung, die mit festem Rohrzucker in Berührung kommt. Auf dem Metall schlagen sich positive Metallionen nieder, das Metall wird dadurch +, die Flüssigkeit — geladen. Schematisch können wir uns die besprochenen Verhältnisse an folgenden Figuren klar machen:

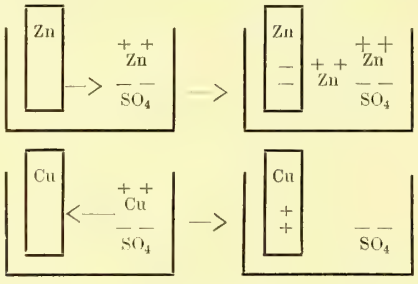


In beiden Fällen kommen bei der Herstellung des Gleichgewichts ausser den Drucken elektrostatische Kräfte in Betracht.

Die Lösungsdrucke haben nun für die einzelnen Metalle sehr verschiedene Werte. Die folgende Anordnung giebt die elektrochemische Spannungsreihe, welche mit dem Metalle mit grösstem Lösungsdruck beginnt.

| | | |
|---|---|---|
| Magnesium | Mg | |
| Aluminium | Al | |
| Zink | Zn | |
| Cadmium | Cd | |
| Eisen | Fe | |
| Nickel | Ni | |
| Blei | Pb | |
| Zinn | Sn | |
| Wasserstoff | H | (in Metallen gelöst) |
| Kupfer | Cu | |
| Quecksilber | Hg | |
| Silber | Ag | |
| Platin | Pt | |
| Gold | Au | |

Oberhalb des Magnesiums würden noch die Alkali- und Erdalkalimetalle (K, Na; Ca, Sr, Ba;) stehen.

Da die Lösungsdrucke vom Magnesium bis zum Blei ziemlich hohe Werte haben, so laden sich diese Metalle in Berührung mit ihren Salzlösungen immer negativ; der osmotische Druck der Metallionen auch in den konzentriertesten Lösungen erreicht nicht die Grösse des Lösungsdruckes. Vom Zinn abwärts herrschen die umgekehrten Verhältnisse. Die Lösungsdrucke sind so äusserst gering, dass auch in den verdünntesten Lösungen, welche nur Spuren von Metallionen enthalten, die analytisch gar nicht nachweisbar sind, der osmotische Druck der Metallionen einen grösseren Wert hat, als der Lösungsdruck der Metalle. Spuren solcher Metallionen bilden sich bei der Berührung auch der reinsten Metalle mit Wasser stets infolge geringer oberflächlicher Oxydation etc. Man kann als Regel sagen, dass die Glieder vom Magnesium bis zum Blei in Berührung mit allen wässrigen Flüssigkeiten positiv, die vom Zinn ab immer negativ geladen sind.

Tauchen wir nun zwei verschiedene Metalle in dieselbe Flüssigkeit, so erhält jedes eine elektrische Ladung; diese Ladungen haben entweder verschiedene Vorzeichen oder sind wenigstens ungleichwertig, wie folgende schematische Darstellung zeigt.

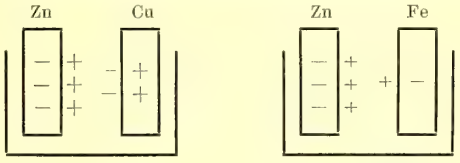


In I ladet sich das Kupfer +, das Zink —; in II sind beide Metalle — geladen, aber Zink stärker als Eisen. Je weiter die beiden Metalle in der Reihe voneinander entfernt sind, desto grösser ist die sogenannte elektromotorische Kraft der Kombination.

Verbinden wir die beiden Metalle in einer solchen Kombination durch einen Draht, so gleichen die elektrischen Ladungen sich aus; an der Berührungsstelle zwischen Metall und Flüssigkeit stellt sich aber unter geeigneten Bedingungen sofort die nämliche Spannung wieder her, der Vorgang wiederholt sich, und auf diese Weise geht ein Strom durch die Kette, solange das System seinen Charakter nicht ändert. Wir können ein solches galvanisches System anschaulich vergleichen mit zwei kommunizierenden Röhren, in denen das Wasser ungleich hoch steht und in denen durch geeigneten Zu- und Abfluss die Niveaudifferenz aufrecht erhalten wird.

Durch die Flüssigkeit in der galvanischen Zelle geht der Strom in der schon besprochenen Weise infolge der Wanderung der Ionen. Die Veränderungen, welche durch diese Wanderung hervorgebracht werden können, sind von grösster Wichtigkeit.

Haben wir das Element so konstruiert, dass von jedem Metall eins seiner Salze vorhanden ist, so wird es am besten arbeiten. Ein solches Element ist beispielsweise das *DANIELL*'sche; dasselbe ist folgendermassen zusammengesetzt:

$$\overline{Zn} \mid Zn\,SO_4 \mid Cu\,SO_4 \mid \overset{+}{Cu}.$$

Beim Stromschluss geht der positive Strom in der Flüssigkeit vom Zn zum Cu; aus dem Zink treten Zn-Ionen heraus, am Kupfer scheiden sich Cu-Ionen ab. Der Charakter des Elementes ändert sich also nicht, solange nicht das $Cu\,SO_4$ oder das Zink völlig verbraucht ist.

Haben wir aber zwischen dem Cu und dem Zn einen anderen Elektrolyten, beispielsweise Salzsäure HCl, also die Kombination

$$\overset{-}{Zn} \mid HCl \mid \overset{+}{Cu},$$

so scheidet sich beim Stromdurchgang auf dem Cu Wasserstoff aus und wir bekommen durch diese Polarisation gewissermassen die Kette

$$\overset{-}{Zn} \mid HCl \mid \overset{+}{H},$$

deren elektromotorische Kraft geringer ist als die der ursprünglichen. Noch ungünstiger ist es, wenn an dem +Pol sich ein Stoff abscheidet, der in der Spannungsreihe über dem Material des —Poles steht; diesen Fall bekommen wir bei der Kombination

$$\overset{-}{Cu} \mid HCl \mid \overset{+}{Ag},$$

beim Stromdurchgang scheidet sich H an dem Ag ab; damit ist aber ein Poltausch verbunden; das Cu, welches erst —Pol war, wird jetzt +Pol, das Element wird „umpolarisiert"; der Strom müsste jetzt im umgekehrten Sinn gehen als vorher; dann würde wieder ein Poltausch stattfinden, kurz, ein solches Element kann gar nicht arbeiten.

Gerade so, wie aus zwei verschiedenen einfachen Metallen, lassen sich durch Kombination zweier verschiedener Metallgemische galvanische Ketten bilden. Erstens können die beiden Gemische verschiedene Zusammensetzung haben, wie in den Ketten

$$(Cu\,Sn) \mid H\,R^{1}) \mid (Ag\,Au);\ (Hg\,Zn) \mid H\,R \mid (Hg\,Cu);$$

den negativen Pol bildet in solchen Ketten naturgemäss diejenige Mischung, welche das am stärksten elektronegative Metall enthält, also in den angedeuteten Kombinationen die Legierung (Cu Sn) resp. das Amalgam (Hg Zn); in Lösung geht vorwiegend das am stärksten negative Metall, also Sn resp. Zn. Ferner geben auch zwei Legierungen, welche zwar die nämlichen Metalle, aber in verschiedenen Mengenverhältnissen enthalten, eine galvanische Kette; so erhalten wir beispielsweise bei der Kombination zweier möglichst konzentrierter Amalgame ein Element, dessen Bestreben auf Ausgleichung des Konzentrationsunterschiedes gerichtet ist; in der Kette

Zn-amalgam konzentriert | H R | Zn-amalgam verdünnt

bildet das konzentrierte Amalgam den negativen Pol; Zink geht in Lösung, bildet Zinksalz und aus diesem scheidet sich am positiven Pol so lange Zink ab, bis die Konzentration der beiden Amalgame die gleiche geworden ist.

Aus dem Gesagten ist ersichtlich, dass die Annahmen *MILLERS* (S. 147) über die Bedingungen für das Entstehen elektrischer Ströme im Munde zutreffend

[1]) HR bedeutet irgend eine Säure.

sind. Sobald im Munde verschiedenartige Metallgebilde (Füllungen, Fassungen) sich direkt berühren und ihre Berührungszone von einer geeigneten Mundflüssigkeit umspült wird, müssen elektrochemische Vorgänge sich abspielen, d. h. ein elektrischer Strom muss zustande kommen. Je grösser das elektrische Leitungsvermögen der Flüssigkeit und je grösser die Konzentration der entladbaren Ionen ist, um so stärker wird der Strom und seine Wirkung sein. Da der Elektrolyt, welcher in der Mundhöhle in erster Linie in Betracht kommt, durch die Milchsäure (sowie durch Spuren anderer Säuren) gebildet wird, entladen sich am positiven Pol Wasserstoff-Ionen. Diese Wasserstoffpolarisation drückt den Wert der Spannung herunter, wie oben gezeigt worden ist; dies wäre der Fall bei Kombinationen wie (Cu Sn Hg) | H R | Au.

Bei der Kombination (Cu Hg) | H R | Au sollte man infolge der „Umpolarisation" (siehe oben das Beispiel Cu | H R | Ag) keinen Strom erwarten; nun wird das Gold bei dieser Kombination aber doch stark amalgamiert; wenngleich hierbei die unten zu besprechende „Kontaktwirkung" in Betracht kommt, so scheinen doch ausserdem elektrochemische Vorgänge mitzuspielen; dieselben kommen wohl dadurch zustande, dass sich auf der Oberfläche des Cu-Amalgams infolge der Einwirkung des Sauerstoffes der Luft und der Säure Spuren von Cu-Salz bilden, dessen positive (Cu-) Ionen am Gold abgeschieden werden. Dafür spricht die rote Farbe, welche die Oberfläche des Goldes bei den unten beschriebenen Versuchen zeigte.

Eine Oxydschicht verhindert die Bildung einer Kette nicht, denn das Oxyd wird von den Säuren aufgelöst; ein starker Überzug von Schwefelmetall kann für längere Zeit die Strombildung durch Isolation verhindern, so lange er absolut dicht ist.

Die Erscheinung, dass bei Anwendung einer von Verunreinigungen freien Kochsalz- (Na Cl-) sowie von Natriumcarbonat- ($Na_2 CO_3$-) Lösung als Elektrolyt ein Strom entsteht, wie im Kapitel IV beschriebene Versuche zeigen, ist etwas auffällig, denn die Na-Ionen können aus oben besprochenen Gründen nicht entladen werden. Die Ionen, welche in solchen Fällen zur Abscheidung am positiven Pol kommen, sind die Wasserstoffionen des (allerdings sehr schwach) dissoziierten Wassers. Die Leitung des Stromes geschieht dagegen wesentlich durch die gelösten stärker dissoziierten Elektrolyten.

Die elektrische Leitungsfähigkeit des Wassers ist eine so geringe, dass merkliche elektrochemische Vorgänge in reinem Wasser sehr langer Zeit bedürfen. Die in feuchter Luft, sowie in reinem Wasser beobachtete Amalgamierung des Goldes, welches mit Cu-Amalgam in Berührung ist, wird zweifellos weit weniger durch einen elektrischen Strom verursacht, als durch eine „Kontaktwirkung". In den erhärteten Pasten ist, wie im Kapitel III S. 116 gezeigt wurde, eine grosse Menge von Hg enthalten; kommt nun Gold mit einem solchen Gebilde in Berührung, so ist die Möglichkeit gegeben, dass Hg aus der Paste heraustritt und in das Gold hineindiffundiert. Letzteres kann also schon beim blossen Kontakt durch einen rein physikalischen Diffusionsvorgang amalgamiert werden. Dies ist beim Cu-Amalgam der Fall; wird altes, reaktionsfestes Cu-

Amalgam — selbst solches, aus welchem alles überschüssige Hg durch Maschinendruck ausgepresst worden ist — mit Goldfolie bedeckt und 24 Stunden an absolut trockner Luft (im Exsiccator) stehen gelassen, so zeigt das Gold deutliche Amalgamation; ein elektrochemischer Prozess ist hierbei völlig ausgeschlossen.

Auffallenderweise haben analoge Versuche mit den komplizierten — mit Legierungen zusammengesetzten — Pasten eine solche Kontaktwirkung auch nach längerer Zeit nicht erkennen lassen. Diese Verschiedenheit im Verhalten der beiden Arten von Pasten steht im Parallelismus zum Verhalten derselben beim Erhitzen (vergl. S. 116). Das reine und das zinnhaltige Cu-Amalgam, welche schon bei schwachem Erhitzen ohne wesentliche Formänderung reichlich Hg abgeben, zeigen die Kontaktwirkung; die anderen Pasten, welche meist erst bei hohen Temperaturen unter starker Aufblähung Hg verlieren, zeigen dieselbe nicht. Die Konstitution der beiden Arten von Pasten ist jedenfalls eine ziemlich verschiedene, doch können erst eingehende Untersuchungen hierüber Aufklärung schaffen.

Diese Kontaktwirkungen sind natürlich in der Praxis zu berücksichtigen, auch wenn sie nicht durch elektrochemische Prozesse in ihrem Zerstörungswerk unterstützt werden, d. h. wenn die Berührungszone zwischen Gold und Cu-Amalgam nicht von der Mundflüssigkeit umspült wird. Bei den Amalgampasten, bei welchen die Kontaktwirkung fehlt oder sehr gering ist, geschieht die Amalgamation des Goldes sowie die Erweichung der Paste wesentlich auf elektrochemischem Wege; rein chemische Abnutzung der Paste kommt allerdings ebenfalls in Betracht; dass aber ausserdem elektrische Ströme mitwirken, beweist die Beobachtung, dass die Gewichtsverluste der Pasten, welche mit Goldfassungen in Berührung waren, sich als grösser erwiesen haben, als diejenigen der nicht umfassten Amalgampasten.

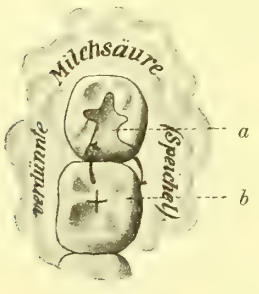

Fig. 115.

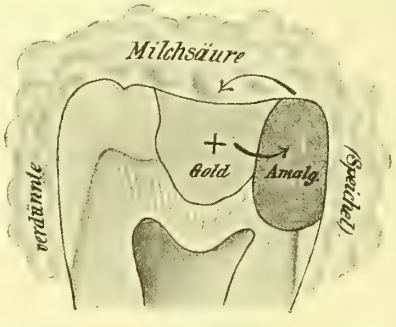

Fig. 116.

Im folgenden mögen einige Beispiele aus der Praxis vom elektrochemischen Standpunkt aus betrachtet werden. Wenn die Amalgamfüllung eines Zahnes (Fig. 115 *a*) mit einer Goldkrone *b* in Kontakt steht und die Berührungszone von der Mundflüssigkeit umspült wird, so treten aus dem Amalgam positive Metall-

ionen heraus, am Gold scheiden sich Metall- oder Wasserstoffionen ab; das Amalgam ladet sich also negativ, das Gold positiv; der +Strom geht durch metallische Leitung ohne stoffliche Änderung vom Gold durch die Berührungszone nach dem Amalgam, in der Flüssigkeit durch die Wanderung der positiven Ionen von dem Amalgam nach dem Golde, bewegt sich also in der Richtung der Pfeile. Durch den Austritt von Metall aus dem negativen Pol wird diese Füllung erweicht; zweitens kann das hierdurch gewissermassen überschüssig werdende Hg den positiven Pol (Gold) amalgamieren und zerstören. Füllungen mit stark negativen Metallen wie Zink, Zinn etc. sind besonders gefährlich: der positive Pol ist besonders leicht der Zerstörung ausgesetzt, wenn er aus einem leicht amalgamierbaren Metall, wie Gold, besteht; Klammern von Platin, Iridium oder Nickel sind, da sie sehr schwer amalgamiert werden, wenig gefährdet.

Nach einer Angabe im speciellen Teile (s. Seite 170) soll die Berührung verschiedenartiger Plomben in einem Zahne keine Abnutzung der elektronegativen und keine Amalgamation der positiven Füllung verursachen. Wenn eine Amalgamplombe (Fig. 116) an eine Goldfüllung grenzt und die Berührungszone von der Mundflüssigkeit umspült ist, so muss man einen in der Pfeilrichtung verlaufenden +Strom erwarten. Die Folge desselben wäre eine Amalgamation der Oberfläche des Goldes. Aus diesem Grunde erschien es mir wichtig, die Frage experimentell zu prüfen. Zu diesem Zweck wurden auf meine Veranlassung im zahnärztlichen Institut zu Jena folgende Versuche ausgeführt:

Von drei Monate alten, in durchlochte Glasplatten gestopften Amalgamscheiben wurde ein Teil herausgebohrt und eine scharfe Abgrenzung desselben durch Glätten mit der Feile hergestellt. Dann wurde diese Glasplatte mittels Klebwachses auf einer nichtdurchlochten erhitzten Glasplatte befestigt und so neben der Amalgamfüllung eine mit festem Glasboden versehene Cavität geschaffen, welche, wie in einem Zahne, mit Blattgold gefüllt werden konnte. (Fig. 117.)

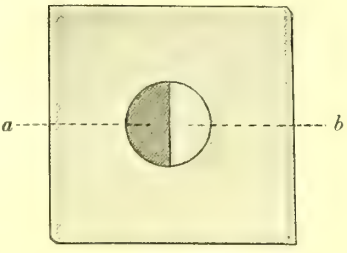


Fig. 117. Durchlochte Glasplatte, zur Hälfte mit Amalgam *a* und Gold *b* gefüllt.

Um den Amalgamrand beim Stopfen nicht zu beschädigen und das Gold auch nicht durch pulverisiertes Amalgam direkt zu amalgamieren, wurden erst dicke Goldstreifen gegen das Amalgam gestellt und gestrichen und dann die Höhle mit Goldcylindern solid gefüllt. Die Oberflächen beider Füllungen wurden mit dem Korundstein nass geschliffen und mit feineren Steinchen poliert. So wurde zwischen der alten erhärteten und reaktionsfesten Amalgamfüllung und der Goldfüllung eine scharfe Berührungslinie gewonnen, die eine etwaige Amalgamierung des Goldes durch Auswandern des Hg aus dem Amalgam anzeigen musste.

Vier verschiedene Amalgame wurden auf diese Weise mit Goldfüllungen in Berührung gebracht:

1. Ein 2 % Platin enthaltendes Gold-Silber-Zinn-Amalgam (Leg. I c),

2. Ein 10 % Kupfer enthaltendes Gold-Silber-Zinn-Amalgam (Leg. VII *b*);
3. reines Kupferamalgam;
4. Kupferamalgam mit $2^1/_2$ % Zinn.

Alle vier Glasplatten wurden dann in 1%ige Milchsäure gebracht und in dieser durchschnittlich auf 25 Grad erwärmten und öfter erneuerten Flüssigkeit 25 Tage belassen.

Von diesen Scheiben zeigte die mit zinnhaltigem Kupferamalgam hergestellte Doppelfüllung schon am dritten Tage eine ganz leichte Amalgamierung der freien Goldfläche, dieselbe war ausserdem an dem nicht amalgamierten Teile rötlich gefärbt. Die reine Kupferamalgamfüllung amalgamierte die anliegende Goldfüllung ebenfalls etwas an der freien Oberfläche; das 10 % Kupfer enthaltende Gold-Silber-Zinn-Amalgam färbte das Gold in drei Tagen ziemlich stark weiss; die platinhaltige Füllung hatte nur Spuren von Hg an die Goldfüllung abgegeben.

In den Figuren 118—121 sind mit *a* diese Grade der Amalgamierung des dem Amalgam anliegenden Goldes nach zehntägiger Versuchszeit schematisch dargestellt.

Die Figur 118 zeigt das Übertreten des Quecksilbers aus $2^1/_2$ % Zinn enthaltendem Kupferamalgam in das Gold (an der innersten Zone Kontaktwirkung!); die Figur 119 die weit geringere Abgabe von Hg aus reinem Kupferamalgam; die Figur 120 die vollständige Amalgamierung der Oberfläche der Goldfüllung durch das 10 % Kupfer enthaltende Goldamalgam; die Figur 121 die wieder geringere Amalgamierung der Goldfüllung durch das Platin-Goldamalgam.

Fig. 118.

Fig. 119.



Fig. 120.

Fig. 121.

Hervorzuheben ist noch, dass die erst leicht amalgamierten Oberflächen der Goldfüllungen der Figuren 119 und 120 sich vom vierten Tage ab rötlich färbten und nach 6 Tagen die reine Kupferfarbe zeigten. Bei diesen Versuchen wurde dem Golde aus den Amalgamscheiben also nicht allein Quecksilber durch Diffusion, sondern auch Kupfer auf elektrolytischem Wege zugeführt.

Im Munde werden also bei der Berührung heterogener Füllungen unzweifelhaft elektrische Ströme zustande kommen, welche die Dauerhaftigkeit der Füllungen infolge der oben besprochenen Vorgänge gefährden.

### Die chemische Abnutzung der Füllungen.

Wir wollen nun noch kurz die rein chemische Abnutzung der Füllungen durch die Säuren der Mundhöhle betrachten. Die Elektrochemie lehrt, dass jedes Metall die in der elektrochemischen Spannungsreihe nachfolgenden aus ihren Salzlösungen zu verdrängen vermag. Das elektronegativere entzieht infolge seines grösseren Lösungsdruckes dem positiveren die elektrische Ladung und geht in den Ionenzustand über, während das andere sich metallisch abscheidet.

So vermag Eisen aus Kupfersalzlösung Kupfer, Kupfer aus Quecksilbersalzlösung Quecksilber abzuscheiden.

$$Fe + \overset{+\,+}{Cu} + \overset{-\,-}{SO_4} = Cu + \overset{+\,+}{Fe} + \overset{-\,-}{SO_4}$$

$$Cu + \overset{+\,+}{Hg} + \overset{-}{Cl} + \overset{-}{Cl} = Hg + \overset{+\,+}{Cu} + \overset{-}{Cl} + \overset{-}{Cl}.$$

Wasserstoff vermag auch die Metalle, die hinter ihm stehen, auszufällen, wenn er z. B. in Platinschwarz gelöst ist.

Die Metalle über dem Wasserstoff vermögen demnach diesen aus seinen Lösungen, in denen er als Ion enthalten ist, auszutreiben. Darauf beruht die Auflösung dieser Metalle in Säuren, wie Salzsäure, Milchsäure, Essigsäure. (Bei anderen Säuren, wie Salpetersäure, kommen häufig andere Umstände, Oxydation etc. in Betracht.) Man muss also erwarten, dass ein Metall von derselben Säure (bei gleicher Konzentration) um so stärker angegriffen wird, je weiter es in der Reihe über dem Wasserstoff steht. (S. z. B. Zink, S. 146 u. a.)

Wollen wir andererseits wissen, welche Säure am stärksten wirkt, so müssen wir zunächst bedenken, dass der charakteristische Bestandteil für die Säure das ionisierbare Wasserstoffatom ist. Stellen wir solche Lösungen von Säuren her, welche im Liter gleich viel ionisierbare (nicht etwa wirklich ionisierte) Wasserstoffatome hat, d. h. z. B. sogenannte normale Lösungen von Säuren oder, wie man auch sagt, Lösungen, welche die Säuren in äquivalenten Mengen enthalten (wobei man bedenken muss, dass manche Säuren pro Molekel 1, manche 2, manche 3 etc. ionisierbare H-Atome besitzen), so müssen wir als die „stärkste“ Säure diejenige bezeichnen, welche unter diesen Bedingungen die meisten Wasserstoffatome im Ionenzustand abgespalten hat, also am stärksten elektrolytisch dissoziiert ist.

Ordnen wir die wichtigsten Säuren nach diesem Gesichtspunkte und setzen wir die Stärke der normalen Salzsäure gleich 100, so erhalten wir folgende Reihe und folgende relative Stärken:

| | | | | | |
|---|---|---|---|---|---|
| Salzsäure . . . . | 100 | Trichloressigsäure | 62 | Ameisensäure | 1,6 |
| Bromwasserstoffsäure | 100 | Oxalsäure . . . | 19 | Citronensäure | 1,6 |
| Salpetersäure . . . | 99 | Phosphorsäure . | 7 | Milchsäure . | 1,0 |
| Schwefelsäure . . | 73 | Arsensäure . . . | 5 | Essigsäure . | 0,4 |

Das heisst, dass z. B. in einer normalen Milchsäurelösung nur $^1/_{100}$ soviel H-Ionen enthalten sind, als in der normalen Salzsäure.

Man sollte erwarten, dass ein Metall von den verschiedenen Säuren nach Massgabe der Stärken in dieser Tabelle aufgelöst würde. Die Zahlen der Tabellen

in dem Anhang zum Kapitel IV bestätigen in mehreren Fällen diese Erwartungen nicht.

Auch der oben gezogene Schluss, dass von der nämlichen Säure das negativste Metall am stärksten angegriffen werden müsste, ist in dem Kapitel IV nicht immer bestätigt. Hier haben noch weitere Versuche Aufklärung zu schaffen.

Abgesehen von diesen erwähnten Abweichungen, die zum Teil vielleicht ihre Erklärung in der gleichzeitig bewirkten mechanischen Abnutzung der Versuchsscheiben finden, sind jedoch in den Kapiteln IV und V die Schlüsse, die im obigen gezogen wurden, bestätigt worden.

Auf eins mag noch hingewiesen werden: aus einem Amalgam, z. B. Zinnamalgam, wird durch Säure oder durch einen elektrischen Vorgang alles Zinn ausgelöst, da durch Diffusion im Amalgam stets das aus der Oberfläche verschwundene Zinn ersetzt wird. Hierauf beruht der starke Verlust an Zinn, welchen ein $2^1/_2\,^0/_0$iges Kupferamalgam in verdünnten Säuren erleidet. Bei Legierungen ist dies anders. Hier wird nur aus der Oberfläche das negative Metall gelöst; eine Diffusion findet nicht statt; darauf beruht z. B. der Prozess des „Weisssiedens" der roten Kupfersilberlegierungen in schwachsauren Bädern; das Kupfer wird durch die Säuren ausgezogen, das Silber wird nicht angegriffen; der Angriff der schwachen Säure kommt zum Stillstand, sobald das Kupfer aus der Oberfläche gelöst ist; ähnlich wird Messing durch die Auflösung des Zinks und Zurückbleiben des Kupfers rot. Manche Legierungspartikel in Pasten können in ähnlicher Weise vor dauernden Angriffen geschützt sein; das in den Pasten vorhandene Amalgam wird aber meist angegriffen werden. Dies ist natürlich auch für das elektrochemische Verhalten von Bedeutung. Zu weitergehenden Erörterungen fehlt es noch an genügendem experimentellen Material.

Die geschilderten Beziehungen sind für den Praktiker unzweifelhaft von grösster Bedeutung. Wer sich genauer in dieser Richtung orientieren will, sei auf die Lehrbücher von *OSTWALD* (Allgemeine Chemie; Elektrochemie), *NERNST* (theoretische Chemie), *LE BLANC* (Elektrochemie) und *LÜPKE* (Elektrochemie) hingewiesen.

## Das Verhalten der Kupferamalgamscheiben zum Blattgold im Exsiccator.

Es wurden sechs aus reinem Kupferamalgam hergestellte Scheiben, von denen zwei bereits über ein Jahr alt und s. Z. durch stärksten Druck vom überschüssigen Hg möglichst befreit worden waren, zunächst auf ihre Reaktionsfestigkeit geprüft. Hierbei wurde das stark aufgedrückte Blattgold nicht amalgamiert. In feuchter Luft war das, denselben Scheiben nur leicht aufgestrichene und angedrückte Blattgold nach 24 Stunden amalgamiert, ebenso in dem erwärmten Zimmer.

Nach Versorgung derselben Amalgamscheiben mit frischem Blattgold wurden die Scheiben im hiesigen chemischen Institute in einen Exsiccator gebracht, dessen Luft durch eine Mischung von Chlorkalk und Ätznatron von Kohlensäure und Wasserdampf befreit wurde.

Nach fünf Tagen waren an sämtlichen Scheiben die Blattgoldstückchen amalgamiert.

Dieser Versuch beweist, dass die Abgabe von Hg an das dem Kupferamalgam nur leicht angedrückte Blattgold auch ohne die Einwirkung feuchter Luft erfolgt. *Demnach besitzt das Gold die beachtenswerte Eigenschaft, aus absolut harten reaktionsfesten Kupferamalgamscheiben* ***schon innerhalb 24 Stunden*** *Quecksilber anzusaugen.*

---

# Untersuchung der zu Amalgampasten benutzten Metallfeilungen und Schnitzel auf Oxydbildungen.

Von Dr. Julius Hertz, Chemiker.

Von Herrn Professor Dr. *WITZEL* hier wurden mir:

1. Drei Metallplatten übergeben, die folgende Zusammensetzung hatten:

a) 5 Platin, 95 Zinn,
b) 5 Gold, 95 Zinn,
c) 5 Silber, 95 Zinn.

Der Zweck war, zu ermitteln, ob diese Platten sich in trockener oder feuchter Luft oxydieren.

2. Wurden mir in einer Anzahl kleiner Schachteln drei verschiedene, fein zerkleinerte Metalllegierungen gegeben, welche mit Quecksilber verrieben als Amalgampasten zum Zahnfüllen benutzt werden. Die Zusammensetzung dieser Legierungen ist folgende:

a) 2 Gold, 53 Silber, 45 Zinn,
b) 2 Platin, 50 Silber, 48 Zinn,
c) 65 Silber, 35 Zinn.

Von jedem Metalle war je eine Quantität Feilung und Schnitzel in offenen Schachteln zu einer ganz dünnen Schicht ausgebreitet, längere Zeit im Freien der atmosphärischen Luft ausgesetzt gewesen, ebenso von jeder Legierung je eine Portion Feilung und Schnitzel in verschlossenen Schachteln im Zimmer aufbewahrt worden.

Die mir gestellte Aufgabe bestand darin, zu untersuchen, ob sich auf der Oberfläche dieser gefeilten und zerschnittenen Metalle eine Oxydschicht gebildet habe, resp. anzugeben, unter welchen Bedingungen event. eine (leichte) Oxydation frischer Feilspäne im zahnärztlichen Operationszimmer herbeigeführt werden kann.

3. Erhielt ich noch vier Flaschen mit destilliertem Wasser, mit welchem Amalgampasten der vorgenannten Metalllegierungen ausgewaschen worden waren.

Der Zweck war, festzustellen, wodurch die teilweise Trübung des Wassers herbeigeführt wird, und woraus der in den Gläsern vorhandene, auf dem Boden leicht bewegliche Niederschlag besteht.

Zur Beantwortung dieser Fragen muss zunächst erörtert werden: Können die hier in Betracht kommenden Metalllegierungen überhaupt sich an der Luft oxydieren. Von den hierzu benutzten Metallen oxydieren sich Platin, Gold und Silber an der Luft nicht, nur sehr langsam Zinn. Die glänzend polierte Fläche eines Zinnblockes verändert in feuchter Luft kaum ihre Farbe, noch weniger Metallbleche einer Legierung, die aus Zinn mit 5 % Platin, Gold oder Silber bestehen.

Die oben genannten, aus diesen Legierungen angefertigten Platten sind nach achttägigem Liegen im Laboratorium noch vollständig blank und zeigen keine sichtbare Oxydation, letztere konnte auch chemisch nicht nachgewiesen werden. Die Art und Weise der chemischen Prüfung fällt mit der der Feilungen und Schnitzel zusammen und wird bei diesen ausführlich besprochen werden.

## Untersuchung der Feilspäne und Schnitzel.

Die Form der zerkleinerten Metalle ist eine verschiedene; die eine Hälfte derselben ist fein gefeilt, die andere auf der Maschine in äusserst dünne Spänchen, Schnitzel, geschnitten.

Betrachtet man die Feilspäne unter dem Mikroskop, so sieht man, dass ein Teil derselben fast staubfein ist, und dass dazwischen ab und zu kleine schwarze Körnchen und Holzfaserchen liegen.

Die schwarzen Körnchen sind Kohle, die wahrscheinlich von dem Schmelzprozess her der Legierung anhaften, und die Holzfaserchen sind bei der Zerkleinerung des Gussblockes in die Masse geraten. Beide sind für das Wesen der Feilung ohne Belang, da sie beim Waschen der aus ihnen bereiteten Amalgampasten in das Waschwasser übergehen, und die chemische Prüfung auf Oxyde stören sie in keiner Weise.

Zuvorderst war es nun notwendig, ein Mittel ausfindig zu machen, etwa vorhandenes Oxyd von reinem Metall zu trennen, und wurde ein solches nach verschiedenen Versuchen in einer 1 % Essigsäure gefunden. Eine derartige Säure greift in der Kälte während 5 Minuten langer Einwirkung Zinn und Silber nicht an. Gold und Platin kommen nicht in Frage; die 1% Essigsäure löst dagegen leicht Silber- und Zinnoxyd (Oxydul = Sn O).

Sämtliche Feilungen und Schnitzel wurden nun jede für sich 5 Minuten mit 1 % Essigsäure geschüttelt, dann letztere abfiltriert. Die Filtrate, mit Schwefelwasserstoff geprüft, wurden alle mehr oder weniger braun bis schwarzbraun gefärbt, hielten also Metalle in Lösung. Da nun nach den Vorversuchen die Metalle von der betreffenden Säure nicht angegriffen werden, so muss sicher Oxyd oder Oxyde vorhanden sein. Die Versuche wurden wiederholt, die Filtrate nun aber nicht mit Schwefelwasserstoff, sondern mit Salzsäure versetzt, um etwa vorhandenes Silber als Silberchlorid zu fällen. Da die Flüssigkeit klar blieb, so war das Vorhandensein von Silberoxyd vollständig ausgeschlossen und konnte demnach nur noch Zinnoxydul, als erste Oxydationsstufe des Zinn, in Frage kommen.

Um nun nachzuweisen, dass dieses vorhanden, versetzte ich die Flüssigkeit mit einer Lösung von rotem Blutlaugensalz und Eisenchlorid: durch die Bildung von Berlinerblau wurde die Anwesenheit von Zinnoxydul bewiesen.

Es ist somit erwiesen, dass sowohl die Feilungen als auch die Schnitzel sich oberflächlich oxydieren, allerdings ist die gebildete Menge Zinnoxydul nur eine höchst geringe und praktisch gewiss von keiner Bedeutung. Auffallend war es, dass sämtliche Schnitzel eine **blanke,** metallglänzende (nicht oxydierte?)

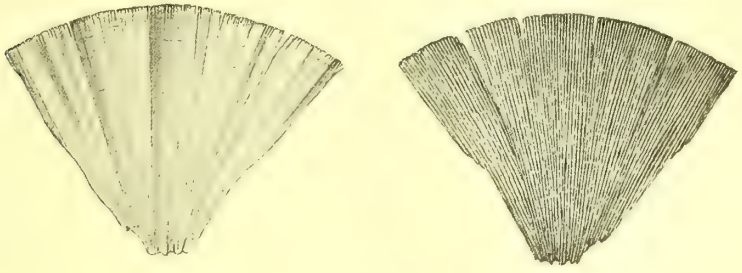

*a* *b*

Fig. 122.

*a* *b*

Fig. 123.

Fläche zeigten, während die andere Seite matt und **dunkelgrau** (oxydiert?) erschien (s. die Figuren 122 und 123, *a* und *b*).

Dasselbe erkennt man mit dem Handmikroskope an den Feilspänen, und zwar entspricht, wie wir uns überzeugt haben, die glatte Fläche immer dem Angriffspunkte des Messers oder der Feile. Hierdurch wird die Schnittfläche geglättet, während sich die vom Instrument abgewandte Seite des Spänchens (Innenseite der Metalllocke) konkav formt und infolgedessen ihre Oberfläche in unzählig viele kleine, nur mikroskopisch erkennbare Fältchen gelegt wird.

Bei diesem Vorgang werden die mit der Maschine geschnittenen Metallspänchen **so heiss,** dass sie, im Handteller aufgefangen, nicht gehalten werden können.

Diese Erhitzung genügt vielleicht vollständig, um eine leichte Oxydation der rauhen Oberfläche der Metallspänchen herbeizuführen oder bald eintreten zu lassen. Die Metallschnitzel bleiben auf einer Seite, der geglätteten, stets blank und anscheinend — wie

die glänzende, geschliffene Seite des Gussblockes derselben Legierung — oxydfrei, während die rauhe Fläche des Schnitzels und die grösste Oberfläche eines jeden Feilspänchens grau wie Zinnasche aussieht. Eine specielle Untersuchung dieser grauen Schicht, die vielleicht nur durch Lichtbrechung verursacht wird, konnte nicht ausgeführt werden; ich nehme jedoch an, dass auf der rauhen, grauen Fläche das von mir gefundene Zinnoxydul sitzt.

Die chemische Untersuchung der Platten auf Oxyd wurde in der Weise ausgeführt, dass dieselben 5 Minuten lang in einprozentige Essigsäure eingehängt wurden und dann die letztere mit Schwefelwasserstoff geprüft wurde. Es konnte hierbei nicht die geringste Färbung wahrgenommen werden und hatte demnach sich hier kein Oxyd gebildet. Es folgt hieraus, dass wohl die fein zerrissenen Schnitzel und noch mehr die Feilungen im Laufe der Zeit Spuren von Oxyd bilden, dass aber blanke feste Platten oder Blöcke unter gewöhnlichen Verhältnissen keine Veränderungen erleiden. Selbst eine der Nase schon recht unangenehme Schwefelwasserstoff-Atmosphäre wirkte auf die trockenen Platten nicht merklich ein, nach dem Anfeuchten bildete sich aber sehr bald etwas Schwefelmetall auf der Oberfläche.

## Das Bereiten und Waschen der Amalgampasten.

Die Verbindung der Metallfeilungen mit chemisch reinem Quecksilber zu Amalgampasten geschieht entweder durch Verreiben der Metalle in der Hohlhand oder in einem Mörser. Werden die Metalle in der Hohlhand verrieben und hierzu sehr fein pulverisierte Feilung benutzt, so wird der Handteller durch die staubfeinen, halb amalgamierten Amalgampartikelchen schwarz gefärbt. Nimmt man statt feinster Feilung gröbere oder Schnitzel derselben Legierung, so tritt diese Schwarzfärbung des Handtellers nicht ein.

Durch das Bereiten der Amalgampasten in der Hohlhand können dieselben durch Hautschmutz und Epidermisschüppchen verunreinigt werden. Diese Verunreinigungen fallen bei der Bereitung der Pasten im Mörser fort. Die zu meinen Experimenten benutzten Amalgampasten sind alle im Mörser bereitet und in grossen Abdampfschalen durch langes Reiben mit dem Pistill ausgewässert worden.

Bereitet man aus fast staubfeinen Feilungen mit reinem Quecksilber Amalgampasten und wäscht diese mit destilliertem Wasser, so bemerkt man, dass das Waschwasser grau bis schwarzgrau gefärbt wird. Diese Färbung darf aber nicht auf den geringen Oxydgehalt der Feilung zurückgeführt werden; denn diese Oxydschicht wird vom Wasser weder gelöst noch abgeschwämmt.

Thatsächlich haben nun auch die praktischen Beobachtungen und chemischen Untersuchungen ergeben, dass der aus Amalgampasten ausgewaschene schwarzgraue Schlamm aus staubfeinen, schwach amalgamierten Feilspänchen und aus Verunreinigungen derselben mit Kohle, Holzstaub etc. besteht, **nicht** aber, wie man bisher vielfach annahm, aus **Oxyden,** welche sich nach und nach auf der Oberfläche älterer Feilspänchen bilden.

*Für die Trübung des Waschwassers durch in ihm suspendierte Metallteilchen sprechen zunächst folgende Beobachtungen:*

Wenn man in eine Abdampfschale etwas destilliertes Wasser bringt und auf die Oberfläche desselben mit einem Löffel **fein gefeilte Metallegierung** schüttet, so sinkt das Metall nicht zu Boden, sondern schwimmt auf der Oberfläche des Wassers, auf welcher es eine leicht bewegliche Decke bildet, die auch durch häufiges Zerschneiden mit dem Messer nicht zerstört werden kann. Erst durch länger fortgesetztes Reiben mit einem Pistill sinkt allmählich der grösste Teil des fein pulverisierten Metalles zu Boden und bildet daselbst einen aschgrauen Bodensatz. Die leichten feinsten Spänchen schwimmen jedoch trotz anhaltenden Schüttelns der Flüssigkeit in einem Glase als glänzende Metallflitterchen immer noch auf der Oberfläche; sie sind einfach nicht hinunter zu bringen.

Nimmt man zu diesen Versuchen statt der Feilspänchen staubfreie **Metallschnitzel,** so sieht man, dass auch diese von dem Wasser getragen werden; es genügt jedoch ein kurzes Umrühren desselben mit dem Finger, und die sehr dünn geschnittenen Schnitzel, von denen jedes eine grössere Summe staubfein zerteilter Feilspänchen repräsentiert, liegen auf dem Boden des Gefässes.

Trocknet man die mit destilliertem Wasser gewaschenen, fein pulverisierten Feilspänchen wieder, so zeigen sie eine etwas dunklere Färbung als die nicht gewaschenen. Worauf diese Farbenänderung der Oberflächen zurückzuführen ist, mag hier noch unentschieden bleiben. Die Farbe der gewaschenen und getrockneten Metallschnitzel ist wie die der nichtgewaschenen.

Diese Versuche mit nicht amalgamierten Feilspänchen beweisen, dass die feinsten Metallteilchen längere Zeit von dem Wasser getragen werden. Wenn man nun grössere Portionen, 25—30 gr, *feiner Feilung* der Legierungen auf einmal im Mörser mit gleichen Teilen Hg verreibt, so sieht man, dass ein Teil der Spänchen amalgamiert, ein Teil, die feinsten, zunächst nur mechanisch eingeschlossen werden. Man muss lange reiben, bevor die Pasta gleichmässig amalgamiert erscheint. Wäscht man darauf diese weiche Pasta mit Wasser (Alkohol oder Salmiakgeist) aus, so sieht man, dass aus oder von der Pasta feine glänzende Metallsplitterchen ausgeschwemmt werden, welche auf der Oberfläche des Waschmittels schwimmen. Beim längeren Reiben sieht man, dass das Wasser durch feinste, dunkle, in ihm suspendierte Körperchen erst grau, dann schwarzgrau gefärbt wird, und es bedarf eines fünf- bis sechsmaligen Aufgiessens frischen Wassers, bis dasselbe nicht mehr gefärbt wird. Füllt man das Waschwasser in ein helles Glas, so sieht man, dass sehr bald die im Wasser suspendierten Körperchen auf den Boden fallen und daselbst einen leicht beweglichen, flockigen Niederschlag von schwarzgrauer Farbe bilden. Das Waschwasser ist nach 24stündigem Stehen fast ganz klar. Wäscht man dagegen die aus staubfeiner Feilung frisch bereiteten Amalgampasten nicht mit destilliertem Wasser, sondern mit einer verdünnten Sublimat-Schwefelsäure, welche das Eindringen des Hg in die Metallspänchen wesentlich beschleunigt, so liefert eine gleiche Quantität der Pasten ungefähr nur die Hälfte des metallischen Bodensatzes.

Benutzt man zur Bereitung der Amalgampasten keine Feilspäne, sondern absolut staubfreie, mit der Maschine geschnittene *Metallschnitzel,* so erhält man aus der mit ihnen bereiteten Pasta keine oder nur eine ganz unwesent-

liche Trübung des Waschwassers, weil diese grösseren geschnittenen Metallteilchen bei der Verreibung mit Hg von letzterem sofort fixiert werden und infolgedessen von dem Wasser nicht ausgeschwemmt werden können. So erklärt sich auf rein physikalischem Wege beim Auswaschen der aus Metallschnitzeln bereiteten Amalgampasten das Klarbleiben der Flüssigkeit, die hierbei nur dann eine leichte Trübung zeigt, wenn während des Auswaschens noch nicht genügend amalgamierte Spänchen pulverisiert und dann als Metallstaub abgeschlämmt werden.

Schon diese Vorprüfung der Amalgampasten und die auffallenden Unterschiede zwischen den verschiedenen Waschmitteln lassen den Schluss zu, dass die dunkle Färbung der letzteren nicht durch Oxyde veranlasst werden kann, und die chemische, am Schlusse dieser Abhandlung beschriebene Untersuchung des ausgewaschenen und getrockneten Schlammes hat auch ergeben, *dass derselbe zum grössten Teile aus den Metallen besteht, aus welchen die zur Amalgamierung benutzten Feilungen zusammengesetzt worden sind.* In allen Niederschlägen fand sich ausserdem auch noch etwas Quecksilber.

Die Untersuchung des Waschwassers aus Kupferamalgampasten, bei deren Bereitung Eisenplatten zum Fällen des Kupfers aus seiner schwefelsauren Lösung benutzt werden, ergab ausser Kupfer auch Eisen. Geringe Spuren von Eisen können sich auch in den aus Feilungen bereiteten Pasten finden, weil die Gussblöcke mit Stahlinstrumenten zerkleinert werden und von diesen feine Teile mit in die Feilungen gelangen.

Zu beachten ist jedoch, dass das Wasser, mit welchem fast staubfein gefeilte, nicht amalgamierte Metalllegierungen gewaschen werden, sich lange nicht so schwarz färbt, wie beim Waschen derselben, aber amalgamierten Feilung. Das beruht aber darauf, dass aus den Pasten sehr viel staubfeine Metallteilchen ausgeschlämmt werden, die durch die Berührung mit Quecksilber eine Änderung erfahren haben, oberflächlich amalgamiert worden sind.

Zuweilen findet man in dem getrockneten Rückstand beim Verbrennen Kohle bildende Reste des Niederschlages. Es sind mechanische Verunreinigungen der Feilungen, die erstens aus wirklicher Kohle bestehen, welche beim Schmelzen der Metalle erst auf der Oberfläche desselben schwimmt, dann der Rinde des Gussblockes aber fest anhaftet und schliesslich beim Feilen als fast mikroskopisch kleine Teilchen unter die Feilspäne gelangt. Oder es sind Holzteilchen, die von der Feile beim Zerkleinern des Gussblockes, der dabei auf einem hölzernen Feilkloben ruht, von dem letzteren mit abgerissen werden. Diese Verunreinigung der zerkleinerten Metalllegierung fällt fort, wenn vor dem Zerkleinern des Blockes die Oberfläche desselben glatt abgefeilt oder abgedreht wird und diese Abfälle den mit einer Maschine hergestellten Schnitzeln nicht beigemischt werden.

## Die Untersuchung der Flüssigkeiten.

Die Flasche A enthielt das zum Auswaschen von 50 gr einer Amalgampasta benutzte Wasser, welche aus 25 gr einer Legierung von 2 Gold, 53 Silber, 45 Zinn mit 25 Teilen Hg bereitet worden war.

Die Flüssigkeit in der Flasche B enthielt das Waschwasser einer Amalgampasta, bestehend aus 2 Platin, 50 Silber, 48 Zinn, davon 25 gr mit 25 gr Hg verrieben.

Die dritte Flasche C das Waschwasser einer Pasta, bestehend aus 65 Teilen Silber und 35 Teilen Zinn; 25 gr mit 25 gr Hg verrieben.

Die vierte Flasche D das Waschwasser, mit welchem 50 gr einer mangelhaft gereinigten Kupferamalgampasta ausgeschlämmt worden waren.

Zur Bereitung der Pasten 1, 2 und 3 wurden sehr fein gefeilte, auch den Feilstaub enthaltende Legierungen benutzt. Alle Amalgampasten wurden mit erwärmtem destilliertem Wasser so lange ausgewaschen, bis dasselbe keine Trübung mehr zeigte.

Der Inhalt der Flaschen A, B, C und D wurde vollständig auf ein gewogenes Filter gebracht und die Flaschen dann noch mit Wasser nachgespült. Die Filtrate waren vollkommen farblos und klar, sie reagierten neutral, Schwefelwasserstoff erzeugte in ihnen keine Färbung; sie bestanden demnach aus reinem Wasser. Die Rückstände wurden direkt auf dem Filter mit 1 % Essigsäure übergossen und die durchgelaufene Flüssigkeit mehrere Male zurückgegossen. Die Filtrate von A, B und C waren farblos und gaben mit Schwefelwasserstoff keine Reaktion, ein Beweis, dass die Rückstände keine Oxyde enthielten. Der Rückstand von D gab sofort eine grüne Lösung von Kupferacetat.

Der von der Flasche A durch Filtration gewonnene Bodensatz wog getrocknet 0,0732 gr,

der von B = 0,064 „

„ „ C = 0,538 „

„ „ D = 0,5385 „

Sämtliche Niederschläge enthielten Quecksilber; denn eine Probe derselben erzeugte auf Blattgold sofort Amalgam. Obgleich die Niederschläge bei einer 70° C. nicht überschreitenden Temperatur getrocknet waren, hatte sich dennoch ein kleiner Teil des staubfeinen Zinns oxydiert; denn damit geschüttelte 1 % Essigsäure gab ein Filtrat, welches durch Schwefelwasserstoff schwach bräunlich gefärbt wurde.

Nun war mir noch ein Waschwasser übergeben, welches von einem Amalgam stammte, bei dessen Bereitung eine Lösung von Sublimat und Schwefelsäure in Wasser verwendet war. Dieses Waschwasser war nur schwach lichtgrau getrübt, nach der Filtration war die Flüssigkeit klar und farblos, reagierte aber stark sauer. Die chemische Untersuchung ergab, dass freie Schwefelsäure und Zinnchlorür in Lösung gegangen waren, es hatte sich also Sublimat mit Zinn in metallisches Quecksilber und Zinnchlorür umgesetzt.

Da nun noch festgestellt werden sollte, woraus der Schlamm von A, B und C bestehe, so wurden alle drei Niederschläge zur Entfernung des schon nachgewiesenen Quecksilbers schwach geglüht, dann mit konzentrierter Salpetersäure abgedampft, mit Wasser aufgenommen und filtriert.

A. In der wässerigen Lösung bewirkte Salzsäure einen flockigen Niederschlag von Chlorsilber, der durch Lösung in Ammoniak identifiziert wurde. Der in Wasser unlösliche Rückstand wurde in Königswasser gelöst, die freie

Säure durch Eindampfen möglichst entfernt und darauf durch Oxalsäure das Gold metallisch ausgeschieden. Im Filtrat wurde das Zinn durch Schwefelwasserstoff nachgewiesen.

B. Nachdem wie bei A das Silber nachgewiesen, wurde der Rückstand wieder in Königswasser gelöst, die freie Säure entfernt und darauf das Platin durch Chlorammonium als Ammoniumplatinchlorid gefällt. Zinn wurde dann wie oben nachgewiesen.

C. Nachdem wie oben das Silber nachgewiesen und entfernt, wurde der Rückstand in konzentrierter Salzsäure gelöst und das Zinn durch Schwefelwasserstoff gefällt.

# VI. Kapitel.

## Experimente und praktische Erfahrungen mit Kupferamalgam.

Unter Kupferamalgam versteht man bekanntlich eine Verbindung von Kupfer mit Quecksilber, die durch Verreiben fein gefällten Kupferpulvers mit schwefelsaurem Quecksilber unter heissem Wasser dargestellt wird. Die aus dieser äusserst plastischen Pasta hergestellten, rautenförmigen Stückchen Kupferamalgam, die 60—70 % Quecksilber enthalten, müssen vor dem Gebrauch über einer Gas- oder Spiritusflamme in einem Löffelchen so lange erhitzt werden, bis kleine Quecksilberkügelchen auf jedem Stückchen hervortreten, ohne dass das Metall dabei durch Überhitzung rot anläuft. Schüttet man nun diese Stückchen in einen Mörser und zerreibt sie unter kräftigem Druck mit einem (erhitzten) Pistill, so erhält man ein äusserst plastisches Amalgam, das je nach seinem Hg-Gehalt und der Erhitzung *in 2—8 Stunden* wieder fest wird (s. Tabelle A). Je stärker man die Stückchen des Kupfermalgams erhitzt, um so langsamer erhärtet dasselbe.

*LIPPOLD* in Rostock empfiehlt, das Kupferamalgam in einem flachen Löffelchen aus dünnem Neusilber oder Stahlblech vorsichtig über einer kleinen Spiritusflamme zu erwärmen und zwar so, dass auf den neben, nicht z. T. übereinander liegenden Stückchen nur kleine Quecksilberkügelchen hervortreten. Sobald diese sichtbar werden, zieht er den Löffel aus der Flamme, lässt die Amalgamstückchen noch $^1/_4$—$^1/_2$ Minute in dem heissen Löffel und zerreibt dann die noch ziemlich festen Stückchen auf einem glatten Stück Pappkarton vermittelst eines am Boden glatt geschliffenen Glases (Fig. 124), das gleichzeitig als Aufbewahrungsort für das Amalgam dienen kann. Das Reiben auf dem Papiere (eigentlich ist es ein Zerdrücken der erhitzten Amalgamstückchen und Breitstreichen der Masse) muss so lange fortgesetzt werden, bis das Amalgam glänzend und etwas plastisch wird. Dann löst man die dünn ausgestrichene, aber immer noch bröcklige Pasta von dem Papier ab und knetet und reibt sie noch länger unter kräftigem Drucke in der Hohlhand.

Durch diese Behandlung bekommt man zwar ein nur mässig plastisches Kupferamalgam, das sich aber trotzdem bequem in jede Höhle stopfen lässt und in derselben schon nach 60—80 Minuten stich-, nach 2—3 Stunden kantenfest wird.

Das Kupferamalgam wurde namentlich vor 30 Jahren sehr viel zum Füllen der Molaren gebraucht, weil man gefunden hatte, dass es — im Gegensatz zu den damals gleichfalls viel benutzten sogenannten Gold- und Silberamalgamen — stets vorzüglichen Randschluss behielt und dass mit diesem Amalgam selbst solche Zähne noch auf Jahre

Fig. 124.

hinaus gegen weiteren Zerfall geschützt wurden, deren erkrankte Kronen mit einem anderen Material nicht mehr gefüllt werden konnten

Diese schon damals erkannten guten Eigenschaften des Kupferamalgams kann ich auf Grund einer langjährigen Beobachtung in der Praxis und auf Grund meiner Experimente bestätigen, und ich würde das Kupferamalgam als bestes Material für alle nicht sichtbaren Füllungen empfehlen, wenn es nicht leider in dem einen Munde früher, in dem anderen später chemisch und mechanisch[1]) abgenutzt

[1]) Unter mechanischer Abnutzung verstehe ich die allmähliche Abreibung der schwarzen Schicht Schwefelkupfers, die sich auf der Oberfläche dieser Füllungen bildet.

würde. Das ist zweifellos ein grosser Nachteil. Andererseits zeigt aber dieses Material überall da, wo es kunstgerecht eingestopft wird, den besten Schluss an die Wände der Zahnhöhle und hat ausserdem vor allen anderen Amalgamen noch den Vorzug, dass es in die feinsten Spalten des Schmelzes bequem hineingestopft werden kann und nicht, wie die dünnen Ränder des Goldamalgams, beim Kauen ausbricht. Deshalb wird man das Kupferamalgam, trotzdem es meist rasch eine tintenschwarze Oberfläche im Munde erhält und, falls die Cementunterlage fehlt, auch den Zahn intensiv graugrün färbt, doch auch fernerhin beim Füllen der Zähne noch gebrauchen. Denn das Kupferamalgam haftet eben so sicher in den kleinsten, schwach unterschnittenen Seitencavitäten, wie auch als grösste Konturfüllung in den Praemolaren und Molaren. Noch mehr, das Material hält bei guter Unterschneidung der Höhlenränder und nach starkem Einpressen selbst in den Zähnen, die wir während des Füllens nicht ganz trocken halten können, fest und schliesst dieselben trotzdem gut ab.

Es sind dies alles Eigenschaften eines Füllungsmaterials, die wir nicht hoch genug schätzen können, und die uns gewissermassen verpflichten, Versuche anzustellen, dieses Material gegen die chemischen Einwirkungen der Mundflüssigkeiten widerstandsfähiger zu machen, ohne dass sein vorzüglicher Randschluss und seine Kantenfestigkeit darunter leiden.

Da schon ein geringer Zusatz von Gold das Silberamalgam härter und etwas weniger empfindlich gegen den Einfluss von Säuren macht, so versuchte ich (s. Tafel IV) die Widerstandsfähigkeit des Kupferamalgams durch eine Mischung mit Goldamalgam zu erhöhen. Der Zusatz betrug gewöhnlich 10%. Mit dieser Mischung füllte ich zuerst mehrere Elfenbeinscheiben, sowie eine Anzahl Kontrollzähne ausserhalb des Mundes und später im Munde meiner Patienten. An den Zähnen in der Mundhöhle machte ich nun die Beobachtung, dass diese Amalgammischung zwar eben so schnell eine schwarzbraune Oberfläche annahm wie die reinen Kupferamalgamfüllungen, jedoch gegen die chemischen Einflüsse der Mundhöhle widerstandsfähiger geworden war. Es zeigte sich aber auch, dass diese von mir zur Zeit versuchten Beimischungen die Randfestigkeit des Kupferamalgams beeinträchtigten, dass die Versuchsscheiben keine so glatten Oberflächen erhielten und zum Teil auch den guten Randschluss vermissen liessen, welchen wir bei dem reinen Kupferamalgam sowohl an den Elfenbeinscheiben und Zahnschliffen, wie an den Zähnen unserer Patienten schätzen gelernt haben. Anscheinend verbessert wurde der Randschluss,

wenn ich auf die Oberfläche der gemischten Kupferamalgamfüllung mehrere Lagen Zinnfolie rieb. Die Zinnfolie wird von dieser Amalgammischung gut aufgenommen und bildet mit derselben auch eine solidere Verbindung, als das mit Zinnfolie bedeckte reine Kupferamalgam.

Soweit reichen meine in den Jahren 1871/72 gemachten Experimente. Seit jener Zeit habe ich bis heute jährlich mehr als 1 Kilo Kupferamalgam, also in 24 Jahren ungefähr $^1/_2$ **Centner** und *mindestens* ebensoviel zusammengesetztes, sogenanntes Goldamalgam zum Füllen der Zähne gebraucht. Mehr als ein Drittel sämtlicher Füllungen habe ich an dem Orte meiner früheren Thätigkeit (in Essen a. d. Ruhr) jahrelang kontrollieren können. Hierauf möchte ich besonders Gewicht legen.

Die Hälfte dieses Materials habe ich persönlich verarbeitet, und ich darf hinzufügen, dass ich seit 25 Jahren dem Füllen der Zähne mit Amalgam auch in der Praxis meine besondere Aufmerksamkeit zugewendet habe. Dabei decken sich meine Beobachtungen in Betreff der Randdichtigkeit des Kupferamalgams vollständig mit denjenigen der meisten Praktiker. So lange das Material nicht chemisch und mechanisch abgenutzt war, hat mich der gute Randschluss dieser Füllungen stets in hohem Masse befriedigt.

Diese gute Meinung, welche wir uns von der ***Wandständigkeit des Kupferamalgams*** einerseits und die weniger günstige, die wir von der des Goldamalgams andererseits auf Grund tausendfacher Beobachtungen gebildet haben, ist durch die experimentellen Untersuchungen von *ELLIOT*,[1]) *MILLER* und *JUNG*[2]) bei vielen Praktikern erschüttert worden. Aus jenen Untersuchungen scheint nämlich hervorzugehen, dass auch das Kupferamalgam unter gewissen Bedingungen nicht ganz frei von Schrumpfung bleibt, und dass die den sog. Goldamalgamen zugeschriebene Kontraktion experimentell nicht in dem Masse gefunden wurde, wie wir es im Vergleich zu den täglichen Beobachtungen im Munde der Patienten erwarten konnten.

Diesen Mitteilungen über die Formveränderungen des Kupferamalgams will ich nun die Resultate meiner Untersuchungen hinzufügen. Unter Hinweis auf die photographisch abgebildeten, mit Kupferamalgam gefüllten Elfenbeinscheiben und den äusserst dünnen Zahnschliff (Fig. 125) kann ich im Gegensatze zu den genannten Autoren mein Urteil dahin zusammenfassen, dass ich das Kupferamalgam bei

[1]) Korrespondenzblatt für Zahnärzte 1885, Heft 1.
[2]) Ebendaselbst 1894, Heft 2.

fehlerfreier Behandlung stets wandständig gefunden und deswegen die Überzeugung gewonnen habe, dass dasselbe nach dieser Richtung hin keiner Verbesserung mehr bedarf, dass hingegen jeder erfolgreiche Versuch, dieses schätzbare Füllungsmaterial gegen die chemischen Einflüsse der Mundhöhle widerstandsfähiger zu machen,

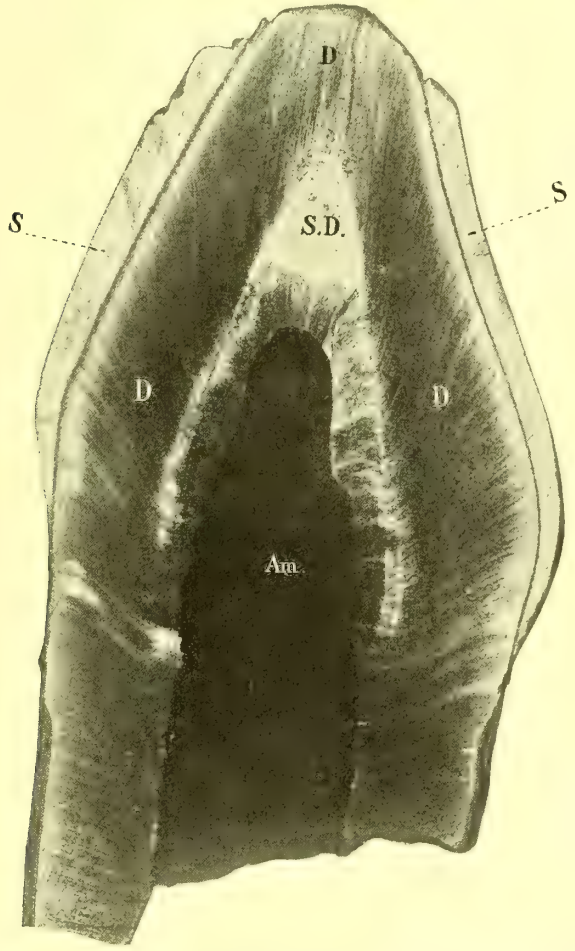


Fig. 125. Milcheckzahn, dessen ausgebohrte Pulpahöhle im Jahre 1871 mit L.-Kupferamalgam gefüllt wurde. (Phantomfüllung.)
Der 20mal (photographisch) vergrösserte Schliff zeigt noch heute, nach 25 Jahren, einen fast tadellosen Randschluss des Füllungsmaterials.
Am. = Amalgam. D. = Dentin. S. D. = sekundäres Dentin. S. = Schmelz.

als ein Fortschritt bezeichnet werden muss, vorausgesetzt dass hierbei der gute Randschluss und die Kantenfestigkeit des Kupferamalgams nicht beeinträchtigt werden.

*MILLER* und *JUNG*[1]) glauben durch einen Zusatz von 2,5 % Zinn zum Kupferamalgam nicht allein dieses erstrebenswerte Ziel erreicht, sondern auch die von ihnen nachgewiesene Kontraktion des Kupferamalgams beseitigt zu haben. Die Zeit ist noch zu kurz, als dass man auf Grund praktischer Beobachtungen und sorgfältiger Nachprüfung ein Urteil über diese Vorschläge abgeben könnte. Wir wollen nur wünschen, dass alle die Erwartungen, welche an den Gebrauch dieses Amalgamgemisches geknüpft werden, sich nach Jahren als richtig herausstellen mögen.

Aus den Beobachtungen, welche ich mit diesem zinnhaltigen Kupferamalgam in der Praxis gemacht habe, scheint mir zunächst hervorzugehen, dass die Oberfläche solcher Füllungen im Munde zwar ebenfalls schnell braunschwarz wird, die Zahnsubstanzen aber nicht so intensiv graugrün gefärbt werden, wie dies nach längerem Tragen grösserer Kupferamalgamfüllungen häufig der Fall ist. Dagegen ist das mit Zinn vermischte Kupferamalgam, trotzdem es schneller erstarrt als das reine Kupferamalgam, weniger kantenfest als das letztere. Von einem erhärteten Kupferamalgamblock lässt sich schon am dritten Tage mit einem Knochenspatel eine Ecke nicht abbrechen, wohl aber von einem mit $2^1/_2$ % Zinn vermischten Kupferamalgam.

Dann unterliegt es auch gar keinem Zweifel, dass das mit Zinn vermischte Kupferamalgam weniger hart wird als das reine. Eine erhärtete Kupferamalgamfüllung lässt sich nur mit scharfen Bohrern und unter starkem Druck aus einem Phantomzahne entfernen; die Bohrspäne selbst sind zähe und als solche zu erkennen. Eine mit Zinn vermischte Kupferamalgamfüllung bohrt sich viel leichter und giebt keine Späne, sondern, wie alle gemischten Füllungen, Bohrstaub.

Ein weiterer Nachteil des Kupfer-Zinnamalgams besteht ferner in der bereits im vorigen Kapitel besprochenen Abgabe von Hg. Auch an zwei Monate alten, aus diesem Material hergestellten Scheiben konnte bei geringem Druck durch die Blattgoldprobe Quecksilber nachgewiesen werden, was bei reinem Kupferamalgam nur in geringem Maasse oder gar nicht der Fall ist. Bei dieser Trockenprobe ist die Abgabe von Hg nicht etwa bedingt durch die Art und Weise, wie das Amalgam beim Bereiten der Pasta erhitzt wird; denn die Oberfläche der im Handel befindlichen Stückchen des Kupferzinnamalgams geben die gleiche Reaktion auf Quecksilber.

Dann beweisen unsere Abnützungsversuche, dass von dem zinnhaltigen Kupferamalgam in Milchsäure 1 : 100 sowohl Kupfer wie

[1]) l. c. und Anhang dieses Kapitels.

Zinn gelöst werden. Auch solche Präparate, die mit 3—5 % Zinn vermischt sind, Mischungen, von denen in 1 % Milchsäure kein Kupfer gelöst werden soll, zeigen nach unseren Versuchen unverkennbare Spuren gelösten Kupfers.

Am wenigsten widerstandsfähig erwiesen sich die zinnhaltigen Kupferamalgamfüllungen bei den elektrolytischen Versuchen. Zähne, die mit Metallklammern umfasst werden oder Goldkronen anliegen, sollten mit zinnhaltigem Kupferamalgam überhaupt nicht gefüllt werden.

Nach diesen Beobachtungen, glaube ich, muss es vorläufig wohl noch dahin gestellt bleiben, ob die auf die *MILLER-JUNG*'sche Mischung gesetzten Hoffnungen gerechtfertigt sind. Da jedoch das zinnhaltige Kupferamalgam dauernd guten Wandschluss halten und auch die Zahnsubstanzen nur wenig verfärben soll, und da es ferner, wie aus

Fig. 126.

Fig. 127.

unseren Versuchen hervorzugehen scheint, an den Stellen, wo jede mechanische Einwirkung fehlt, weniger schnell verbraucht wird[1]) als reines Kupferamalgam, so dürfte dieses Amalgamgemisch namentlich für flache Höhlen an den Berührungsflächen der Praemolaren und Molaren (Fig. 126 und 127) empfehlenswert sein. Bewährt es sich in diesen flachen, mit Gold oder Goldamalgam so schwer zu füllenden Höhlen, so haben wir mit seiner Einführung wieder einen Fortschritt zu verzeichnen.

[1]) Der Gewichtsverlust bei den chemischen und chemisch-elektrolytischen Versuchen mit zinnhaltigem Kupferamalgam in Milchsäure ist auf unseren Tabellen stets ein geringerer als der bei den gleichen Versuchen mit Kupferamalgam. Wir hatten zinnhaltige Kupferamalgamscheiben, die sogar nach dem Versuche eine Gewichtszunahme zeigten. Dieser geringere Gewichtsverlust gegenüber dem bei reinem Kupferamalgam findet seine Erklärung darin, dass sich auf den Scheiben ein fest anhaftender Überzug von milchsaurem Zinnoxyd bildet. In diesem Überzug auf den zinnhaltigen Kupferamalgamen wurde die Milchsäure durch Kochen in reiner Sodalösung in Lösung gebracht und dann sowohl als Kalk, als auch als Zinksalz konstatiert. Das Zinn sowie auch Kupfer wurden im zurückbleibenden Schlamme nachgewiesen. *(Dr. Hertz.)*

# Tabelle Q. Abnützungsversuche mit Beimischungen zum Kupferamalgam.

## a) chemisch-mechanische.

| Versuchsobjekte | Gewichtsverlust | Versuchsflüssigkeit: Milchsäure | In der Flüssigkeit waren enthalten: | Veränderungen der Flüssigkeit und des Blockes |
|---|---|---|---|---|
| Kupferamalgam und 5 % Leg. II a | 0,0213 | 1 : 100 | viel Kupfer, wenig Zinn. | Block graubraun. Flüssigkeit schwach getrübt. |
| „ „ 10 % „ „ | 0,0395 | „ | viel Zinn, wenig Kupfer. | „ fast unverändert. „ stark milchig, getrübt. |
| „ „ 25 % „ „ | 0,0590 | „ | Kupfer. | „ leicht bleigrau gefärbt. „ klar, schwach blaugrün. |
| „ „ 50 % „ „ | 0,0523 | „ | Zinn. | „ dunkelgraubraun. „ stark getrübt. |
| „ „ 75 % „ „ | 0,0342 | „ | Zinn. | „ fast unverändert. „ undurchsichtig. |

## b) chemisch-elektrolytische.

| Versuchsobjekte | Gewichtsverlust | Versuchsflüssigkeit: Milchsäure | In der Flüssigkeit waren enthalten: | Veränderungen des Goldbügels |
|---|---|---|---|---|
| Kupferamalgam und 5 % Leg. II a | 0,0171 | 1 : 100 | viel Zinn, wenig Kupfer. | Bügel an einzelnen kleinen Stellen amalgamiert. |
| „ „ 10 % „ „ | 0,0216 | „ | Zinn. | „ am Ende etwas amalgamiert. |
| „ „ 25 % „ „ | 0,0312 | „ | Kupfer. | „ etwa zur Hälfte amalgamiert. |
| „ „ 50 % „ „ | 0,0814 | „ | Zinn, Spuren von Kupfer. | „ fast unverändert. |
| „ „ 75 % „ „ | 0,0905 | „ | Zinn. | „ fast gar nicht vom Hg beeinflusst. |

Um das chemisch-elektrolytische Verhalten des zinnhaltigen Kupferamalgams mit den Abnützungswerten der schon erwähnten Beimischung von etwas Feilung einer aus Gold, Silber und Zinn bestehenden Legierung zum Kupferamalgam vergleichen zu können, habe ich noch eine Reihe von Versuchen ausführen lassen. Die Tabelle C auf Seite 36 und 37 zeigt, dass wir verschiedene Mischungen von Kupferamalgam mit Zusatz von Feilung der Legierung IIa auf Erhärtung, Stich- und Kantenfestigkeit geprüft haben. Diese Mischungen erhärten durchschnittlich alle etwas schneller als das reine Kupferamalgam und das mit $2^1/_2$ % Zinn- oder Silberzusatz. Die Abnützungsversuche der Beimischungen zum Kupferamalgam ergeben dagegen ganz eigenartige Resultate (s. Tab. Q, S. 204). Während sich die mechanisch-chemischen zwischen 0,0213 und 0,0590 bewegen, sehen wir, dass bei den elektrolytischen Versuchen diese Zahlen zwischen 0,0171 und 0,0905 schwanken. Die praktischen Versuche mit dieser Beimengung einer grösstenteils aus Silber und Zinn bestehenden Legierung zum Kupferamalgam möchte ich noch nicht als abgeschlossen betrachten; jedenfalls beweist aber die Tabelle L, dass wir das Kupferamalgam auch durch diese Mischungen gegen chemische und chemisch-elektrolytische Einflüsse nicht widerstandsfähiger machen können. Ausserdem lässt die Randfestigkeit der erhärteten Füllung zu wünschen übrig, sobald dieser Zusatz von Feilungen über 10 % hinausgeht.

Aber noch nach einer anderen Richtung hin war das Verhalten des **Kupferamalgams** nachzuprüfen, nämlich **als Unterlage** in grösseren Cavitäten der Mahlzähne in Verbindung mit Goldamalgam. Diese Versuche sind von vielen Seiten gemacht worden. Auch ich habe mich damit beschäftigt und möchte über diese Methode Folgendes berichten.

Der Zweck dieser Kombination ist der, den grössten Teil der Zahnhöhle mit einem Material (Kupferamalgam) zu füllen, mit dem man nach dem übereinstimmenden Urteil aller Praktiker den besten Verschluss erreichen kann, dessen Abnutzung man aber durch eine Decke von Goldamalgam verhüten will.

Ist diese Verbindung beider Amalgame derartig ausgeführt, dass das Goldamalgam etwas in das darunter liegende Kupferamalgam hineingestopft wird und eine ungefähr 1—2 mm starke Deckschicht bildet, so verbinden sich beide Amalgamschichten gut miteinander, vorausgesetzt, dass dieselben plastisch eingebracht wurden. Der Schluss einer solchen Füllung, die vom überschüssigen Hg sorgfältig befreit werden muss, wird in den meisten Fällen befriedigen und die nach-

folgende Verfärbung der Zahnkrone gering sein. Wenn jedoch mit dem Kupferamalgam die Höhle nahezu ganz ausgefüllt und nur eine dünne Decke von Goldamalgam auf das trocken gelegte Kupferamalgam gestopft wurde, so löste sich diese Decke Goldamalgam nicht selten ab.

Von anderer Seite wird über **mangelhaftes Erhärten dieser Verbindung** beider Amalgame berichtet. Ich selbst habe diesen Übelstand auch ab und zu beobachtet, glaube aber, dass sich derselbe bei Verwendung eines schnell erhärtenden Kupferamalgams und eines erprobten guten kupferhaltigen Goldamalgams vermeiden lässt.

Zur Aufklärung der verschiedenen Resultate, welche in der Praxis bei der Verwendung des Kupferamalgams als Unterlage für Goldamalgame zu verzeichnen sind, machte ich folgende Versuche.

In enge Glasröhrchen wurde eine 5 mm hohe Schicht Kupferamalgam von verschiedenem Hg-Gehalt mit einem Stempel fest gedrückt, auf diese, an der Oberfläche stets an Hg reichere Unterlage eine 2 mm dicke Schicht eines Amalgams gestopft, das ausser dem Silber und Zinn 2 % Gold und 5 % Kupfer beilegiert enthielt und als Amalgam für sich in 30 Minuten stich-, in 60 Minuten kantenfest wird.

Diese Versuche, bei denen die Menge des gebrauchten Amalgams ungefähr der einer mittelgrossen Zahnfüllung entsprach, bestätigten nun die Erfahrungen in der Praxis, dass ein solches Amalgam, einem reinen Kupferamalgam aufgelegt, langsamer erhärtet als ohne diese Unterlage. Erst 4 Stunden nach dem Einstopfen war das Deckamalgam so fest, dass ich die Röhrchen sprengen und die Amalgamcylinder prüfen konnte. Hierbei zeigte sich nun, dass, je länger das Kupferamalgam erhitzt wurde, um so langsamer die Erhärtung beider Amalgame erfolgte. Dagegen wurde die auf nur wenig erhitztes Kupferamalgam gestopfte Schicht von Goldamalgam fast ebenso rasch politurfest, wie ein nur aus Goldamalgam gestopfter Block.

Dieselben Versuche mit einem 10 % goldhaltigen Deckamalgam ergaben Amalgamcylinder, die noch langsamer erhärteten als die mit der 2 % goldhaltigen Legierung und überhaupt nicht kantenfest wurden. Während das Kupferamalgam nach 15 Stunden vollkommen fest erhärtet war, liess sich das 10 % goldhaltige Deckamalgam noch ganz gut schneiden und tief mit dem Excavator verletzen.

Um die an allen Versuchsblöcken sichtbare Verbindungsstelle beider Amalgame zu prüfen, stopfte ich lange Amalgamcylinder,

Fig. 129 und 130, die, nach dem Erhärten etwas angeschliffen, mit der Lupe deutlich die Grenzlinie beider Amalgame zeigten und beim Biegen fast ausnahmslos auch an der Vereinigungsstelle brachen. Nur wenn ich in stärkeren Cylindern das 2 % goldhaltige Deckamalgam zapfenförmig in das Kupferamalgam hineinstopfte (wie dies auch für die kombinierten Cement-Amalgamfüllungen vorgeschrieben wird (s. Fig. 131), wurde eine solidere Verbindung beider Amalgame erreicht.

Aus diesen hier mitgeteilten Untersuchungen und aus den Ergebnissen in der Praxis glaube ich folgern zu können, dass die Verwendung des Kupferamalgams als Unterlage für Goldamalgame keine ganz zuverlässige Methode ist. Dem Deckamalgam fehlt nicht selten die genügende Härte. Ausserdem löst sich diese Deckschicht, wenn

Fig. 128.

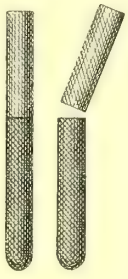

Fig. 129 u. 130.



Fig. 131.

sie nicht gut in der Unterlage verankert wird, von Konturfüllungen leicht ab. Das Letztere habe ich auch bei der Verwendung des zinnhaltigen Kupferamalgams beobachtet.

Eine für die Praxis des Zahnfüllens ferner noch wichtige Frage ist die, ob durch die angeblich anhaltende antiseptische Wirkung des Kupferamalgams auf die Umgebung das Auftreten sekundärer Halskaries verhütet werden kann. Selbst hervorragende Praktiker haben zu diesem Zwecke die Verwendung des Kupferamalgams empfohlen und befürworten, diejenigen Stellen an Approximal-Cavitäten, welche unter das Zahnfleisch reichen, mit Kupferamalgam, den anderen Teil der Höhle mit Goldamalgam oder Gold zu füllen.

Es hat sich jedoch herausgestellt, dass diese Verbindung nicht zweckmässig ist, weil das Kupferamalgam auch an diesen Stellen

leicht durch die Milchsäure aufgelöst wird und dann das Auftreten sekundärer Karies direkt begünstigt. Das beweisen u. a. auch die beiden Zähne Fig. 7 und 11 auf der **Tafel IX.**

Auf Grund meiner Erfahrungen möchte ich das Umgekehrte empfehlen, nämlich in grösseren Seitencavitäten, die mit Kupferamalgam gefüllt werden sollen, diejenige Partie der Füllung, welche unter das Zahnfleisch greift, mit Goldamalgam zu stopfen und auf dieses das Kupferamalgam zu legen, wo der Aufbau der Füllung mit diesem Material zweckmässig erscheint. Wird hierbei das Goldamalgam in solcher Lage, wie Fig. 133 zeigt, eingebracht und nicht mit Kupferamalgam überstrichen, so erfüllen die aufgelegten grossen Kupferamalgamfüllungen lange Jahre ihren Zweck, während sonst an diesen Stellen das Kupferamalgam schon nach 2—3 Jahren undicht und ausgewaschen angetroffen wird.

Fig. 132.




Fig. 133.

Diese rasche Auflösung des Kupferamalgams an oder unter dem Zahnfleischrande ist auch der Grund, warum wir an so wenigen Zähnen, die mit diesem Material gefüllt worden sind, überstehende Ränder finden. Jede überstehende Ecke des Kupferamalgams wird allmählich aufgelöst, was bei Füllungen aus Goldamalgam nicht der Fall ist. Daher haben wir an den Zahnhälsen unter dem Zahnfleisch selten glatte, sondern meist etwas überstehende Ränder der Goldamalgame.

Genaue Vergleiche liefern nun aber wieder den Beweis, dass Zähne, die am Zahnfleischrande mit sog. Goldamalgamen gefüllt sind, trotz überstehender Ecken der Füllungen am Zahnhalse, dennoch meist frei von Randkaries bleiben, sofern dieselbe nicht durch fehlerhafte Präparation der Höhle bedingt wurde. Man vergleiche die Fig. 4 auf **Tafel III** und Fig. 3 auf **Tafel IX.**

Dagegen habe ich noch keinen mit Kupferamalgam gefüllten Zahn an dieser Stelle nach Jahresfrist noch unversehrt und kariesfrei gefunden. Alle zeigten mehr oder weniger ausgewaschene,

ja oft eigentümlich glänzende, mit dem Excavator leicht zu verletzende Stellen, auf denen wir mit Leichtigkeit ebenso wie auf den Kauflächen weissbleibender Kupferamalgamfüllungen **freies Quecksilber durch das Aufpolieren von Blattgold nachweisen konnten.**

*Inwieweit dieser Nachweis freien Hg's auf den Oberflächen hellglänzender Kupferamalgamfüllungen unsere Beachtung verdient, darüber werde ich in dem Kapitel: „Können durch Verwendung der Amalgame als Füllungsmaterial Metall-, speciell Quecksilbervergiftungen hervorgerufen werden?" ausführlich berichten.*

## Anhang.

**Experimentelle Untersuchungen über Kupferamalgam und Amalgamcement.** Von Prof. Dr. *MILLER* und Dr. *C. JUNG.* (Verhandlungen der Deutschen odontologischen Gesellschaft. Bd. V, Heft 4.)

Das Kupferamalgam hat neben seinen vorzüglichen Eigenschaften einige recht bemerkenswerte Mängel. Erstens verfärbt es den damit gefüllten Zahn, zweitens nützt es sich auf den Kauflächen manchmal rasch ab, drittens bleibt es in manchen Fällen am Zahnhalse ziemlich weich. Eine starke Verfärbung des Zahnes tritt nur dann auf, wenn das erweichte Zahnbein nicht vollständig entfernt und die Füllung unter Zutritt von Speichel gelegt wurde.

Legt man Stäbchen aus Kupferamalgam nach dem Erhärten in $^1/_2$ bis 1 %ige Lösungen von Milchsäure oder Essigsäure und lässt sie bei Bluttemperatur stehen, so wird schon nach wenigen Tagen Kupfer aufgelöst, und die Lösung färbt sich blaugrün. Das Amalgam selbst ist an der Oberfläche ziemlich weich, lässt sich mit dem Schabeisen abschaben und besitzt eine matte, graue Farbe. In alkalischen Lösungen dagegen löst sich Kupfer nicht auf; das Amalgamstäbchen hat eine dunkle, fast schwarze Farbe und ist sehr hart.

Nach *PALMER* ist das Kupferamalgam keine chemische Verbindung, sondern nur eine mechanische Mischung. Es entstehen demnach bei saurer Beschaffenheit der umgebenden Flüssigkeit elektrische Ströme, welche die allmähliche Auflösung des Amalgams herbeiführen. Wenn diese Ansicht richtig ist, dann muss durch Zusatz von anderen leichter oxydierbaren Metallen die Richtung der Ströme umgedreht und somit dem Kupfer Schutz gewährt werden.

Bringt man eine Spirale aus Kupferdraht oder eine Stange aus Kupferamalgam in eine 1 %ige Lösung von Milchsäure, so tritt bald eine blaugrüne Färbung auf, d. h. Kupfer wird aufgelöst. Verbindet man jedoch das Ende des Kupfermetalles mit einem Stückchen Zink oder Zinn, dann wird das Kupfer nicht angegriffen.

Setzt man dem soeben verriebenen Kupferamalgam etwa $2^1/_2$ bis 3 % Zinn in Blattform zu, dann wird die Dauerhaftigkeit der Kupferamalgamfüllung

wesentlich erhöht. Bei Zusatz grösserer Mengen, von etwa 5 bis 10 % Zinn, wird das Amalgam schmierig und erhärtet nicht vollständig. Beim Einbringen von Kupferamalgam mit 1 bis 2 % Zinnzusatz in Milchsäurelösung wird die Auflösung des Kupfers wesentlich eingeschränkt, um beim Zusatz von 3—5 % Zinn völlig aufzuhören. Lässt man die gleichen Füllungen bei Bluttemperatur in Milchsäurelösung stehen und bürstet sie täglich recht kräftig, um dadurch die Kauthätigkeit nachzuahmen, so werden die reinen Kupferamalgamfüllungen stärker abgenützt, als solche mit Zinnzusatz. Bringt man die verschiedenen Füllungen dagegen in Wasser anstatt in Milchsäure, so zeigt sich auch nach längerer Versuchsdauer kein merklicher Unterschied in der Abnützung.

Der Zinnzusatz verleiht den Kupferamalgamfüllungen ausserdem noch eine bessere Farbe.

Wenn man das Amalgam nur ganz wenig erhitzt verarbeitet, so dass die Anwendung erwärmter Stopfer nötig ist, dann bietet die fertige Füllung geringere Härte und Widerstandsfähigkeit. Am besten bewährte sich mässig starkes Erhitzen. Ein hoher Quecksilbergehalt scheint die Abnützung der Füllung zu beschleunigen, ein geringerer Gehalt die Härte zu steigern.

Goldamalgam verbindet sich in der Füllung nur unvollkommen mit Kupferamalgam.

Hinsichtlich der Zusammenziehung der Amalgame ergab sich die Bestätigung von *ELLIOT's* Versuchen, wonach sich Kupferamalgam stärker zusammenzieht als gute Goldamalgame. Ein mehr oder weniger hoher Quecksilbergehalt des Amalgams ergiebt bei beiden Amalgamen keine auffälligen Verschiedenheiten hinsichtlich des Zusammenziehens. Nur ganz trocken angerührte Goldamalgame ergaben keinen dichten Randabschluss. Nicht sorgfältig gedichtete, sowie zu wenig oder zu stark erhitzte Kupferamalgame ergaben ebenfalls einen weniger guten Anschluss der Füllung. Ein mittelstarkes Erhitzen, wie es gewöhnlich von Zahnärzten ausgeführt wird, ergab die besten Erfolge. Beim Zusatz von Zinn ziehen sich Kupferamalgamfüllungen weniger stark zusammen.

Die Amalgamcemente haben sich nicht so gut bewährt, als man anfänglich hoffte, bieten aber doch in gewissen Fällen einige Vorzüge. Man darf nicht weniger als $^1/_2$ und nicht mehr als $^2/_3$ Amalgam dem Cement zufügen. Das Amalgam darf nicht trocken sein und muss mit dem Cement gründlich durchknetet werden. (Referat im III. Hefte des X. Jahrgangs der Österreichisch-Ungarischen Vierteljahrsschrift für Zahnheilkunde von Dr. *C. RÖSE.*)

# VII. Kapitel.

## Können durch Verwendung der Amalgame als Füllungsmaterial Metall- speciell Quecksilbervergiftungen hervorgerufen werden?[1]

Bei der jetzt geradezu massenhaften Anwendung des Amalgams — ich selbst habe hin und wieder bis zu dreissig Amalgamfüllungen in den Zahnreihen eines Patienten gezählt — müssen wir hier auch prüfen, ob durch unsere quecksilberhaltigen Zahnfüllungen lokale Erkrankungen der Mundhöhle oder allgemeine Krankheitserscheinungen hervorgerufen werden können. Die Behandlung dieser Frage ist nicht überflüssig. Ich erinnere nur daran, wie oft der Praktiker, während er die Metallfeilung mit dem Hg verreibt, von den Patienten gefragt wird: „Das ist ja Quecksilber, schadet es mir auch nicht?“ — Oder es bittet der Patient, wenn wir vor seinen Augen die Stückchen Kupferamalgam über der Flamme erhitzen und auf seine Frage ihm gesagt haben, dass das Material eine Verbindung von Kupfer und Quecksilber sei, nicht selten, ihm das doch wahrscheinlich giftig wirkende Zeug nicht in den Zahn zu stopfen. Ich selbst wurde vor nicht allzu langer Zeit von einem Arzte gebeten, den Mund seiner 12jährigen Tochter, der ich 4 Wochen früher die ersten Mahlzähne auf den Kauflächen mit Goldamalgam gefüllt hatte, zu untersuchen und festzustellen, ob die seit einigen Tagen mit Fieber einhergehende Entzündung der Mundschleimhaut vielleicht eine durch die Amalgamfüllungen veranlasste Stomatitis mercurialis sei. Diese Mitteilung überraschte mich zunächst etwas, allein das Bild, welches mir die erkrankte Mundschleimhaut des sonst ganz gesunden und von gesunden Eltern abstammenden Kindes bot, hatte so viel Ähnlichkeit mit einer durch Hg-Einreibungen hervorgerufenen Stomatitis, dass ich jetzt die Frage des Vaters wohl verstand, weil

[1]) Bei der Bearbeitung dieses Kapitels hat mich Herr Dr. *Henrich*, zur Zeit Assistent des zahnärztlichen Instituts, unterstützt. Der Verfasser.

auch ich in diesem Falle bei erwachsenen, mir unbekannten Patienten unbedingt die Frage nach einer vorangegangenen Infektion und Merkurialbehandlung gestellt haben würde.

War nun bei dem Kinde die Entzündung der Mundschleimhaut als eine Folge der Amalgamfüllungen zu betrachten? — Bestand hier eine ganz aussergewöhnliche Empfindlichkeit gegen Merkur? — Die Diagnose hätte vielleicht geschwankt, wenn sich mir nicht zu gleicher Zeit noch 2 klinische Patienten, von denen einer ein Metalldreher war, mit ganz ähnlicher Erkrankung der Mundschleimhaut vorgestellt hätten, ferner wenn nicht auch mehrere Ärzte über vereinzelt auftretende Stomatitiden berichtet hätten, und zwar bei Patienten, die vorher nicht in zahnärztlicher Behandlung gewesen waren, in deren Zahnreihen sich keine Amalgamfüllungen befanden. Auf Grund dieser Beobachtung konnte ich daher dem Vater meiner Patientin sagen, dass diese, in ihrem Verlauf eigentümliche Entzündung der Mundschleimhaut, die mit Schmerzen an den Gaumenbögen begann und sich rasch, namentlich über die Weichteile des Oberkiefers, im Munde verbreitete, bei seinem Kinde als ganz unabhängig von den Amalgamfüllungen zu betrachten und dementsprechend zu behandeln sei. Ich traf die nötigen Anordnungen, und nach 8 Tagen war die Entzündung ohne Entfernung der Amalgamfüllungen gehoben.

Solche und ähnliche Erkrankungen der Mundschleimhaut, die zufällig zeitlich mit dem Füllen der Zähne zusammen fielen, haben bei vielleicht weniger sorgfältiger Beobachtung dazu geführt, dass vor ungefähr drei Dezennien die Amalgamfüllungen von den Zahnärzten, welche ausschliesslich mit Gold füllten, als schädlich angesprochen und kritiklos verworfen wurden.

Diese Praktiker waren es wohl in erster Linie, welche vor dem Gebrauch der Amalgamfüllungen das hilfesuchende Publikum warnten, weil im Anschluss an die Verwendung quecksilberhaltiger Füllungen Störungen des Allgemeinbefindens beobachtet sein sollten. Genaue Berichte, die jede andere Ursache derartiger Erkrankungen ausschlossen, und welche allein diese Warnung rechtfertigen konnten, wurden jedoch nicht veröffentlicht. Man begnügte sich mit dem Hinweise auf die Publikationen, welchen eine mangelhafte Beobachtung zu Grunde lag, die aber trotzdem dahin führten, dass das Vertrauen zu den Amalgamfüllungen, wenn auch nur vorübergehend, erschüttert wurde.

Von den älteren deutschen Zahnärzten haben sich sehr viele, unter anderen *Heider*, *Seiffert*, *Sürsen*, *Zsigmondy*, die sich auf eine langjährige Erfahrung berufen konnten und Tausende von Amal-

gamfüllungen in ihrer Praxis angewandt haben, ohne den geringsten Nachteil zu beobachten, sowohl für die Zweckmässigkeit als auch für die Unschädlichkeit der Amalgamfüllungen ausgesprochen.

Als einen entschiedenen Gegner der Amalgamfüllungen habe ich schon *ADOLPH ZUR NEDDEN* erwähnt. Derselbe beobachtete einmal bei einer Patientin in der Umgebung eines mit Goldamalgam gefüllten Zahnes einen chronisch entzündlichen Zustand des Zahnfleisches mit Salivation und glaubte hierfür die Amalgamfüllung verantwortlich machen zu müssen.[1]) Diese Veröffentlichung *ZUR NEDDEN*'s gab dem Verein österreichischer Zahnärzte Veranlassung, über die Amalgamfrage in einer Monatsversammlung speciell zu verhandeln.[2]) Professor Dr. *HEIDER* erklärte bei dieser Gelegenheit, er hege die Überzeugung, dass Amalgame, gewissenhaft und kunstgerecht gelegt, unschädlich seien. Jene Übel, welche er während des Tragens von Amalgamfüllungen am Zahnfleisch und Wurzelperiost beobachtete, seien genau dieselben gewesen, wie sie auch bei schlecht gelegten Goldplomben vorkommen, man könne daher nicht dem Amalgam die Schuld beimessen, sondern dem Missbrauche desselben, der schlecht vollführten Operation, und sehr häufig dem Umstande, dass man Zähne damit fülle, die entweder gar nicht mehr oder erst provisorisch und nach Beseitigung aller pathologischen Prozesse der Pulpa oder des Periosts mit Amalgam hätten gefüllt werden dürfen.

Das häufigere Vorkommen von Entzündungen nach Amalgamfüllungen sei nur dadurch zu erklären, dass Amalgamfüllungen in viel grösserer Zahl gemacht würden als Goldfüllungen, und zwar gerade an den mehr verdorbenen, mit Gold schwerer zu behandelnden Zähnen.

Professor *STRASSKY* stimmte *HEIDER*'s Ansicht bezüglich der Unschädlichkeit der Amalgame bei; er habe bei gehöriger Vorsicht nie unangenehme Folgen beobachtet. —

Auch Dr. *ZSYGMONDI* war ganz *HEIDER*'s Meinung, wollte jedoch die Möglichkeit zugestanden wissen, dass Amalgame durch Verdampfung eines etwaigen Quecksilberüberschusses schädlich einwirken könnten, und Dr. *DOLLINGER* behauptete sogar, dass auch diese Möglichkeit ausgeschlossen sei.

Seit jenen Mitteilungen sind über 30 Jahre verflossen; in allen Ländern hat inzwischen der Gebrauch des Amalgams zum Zahnfüllen eine grosse Bedeutung erlangt, und die Furcht vor den schädigenden

[1]) Der Zahnarzt 1859.

[2]) Vierteljahrsschrift 1862, Seite 160.

Nachwirkungen des Amalgams ist durch die unzähligen guten Erfolge, welche damit, namentlich bei der Behandlung pulpakranker Zähne, erzielt worden sind, beinahe ganz verschwunden. Nur vor ein paar Jahren wurde, wieder in Amerika, die Agitation gegen dieses Material von neuem in Szene gesetzt. So will u. a. *TAFT* (Chicago) wunderbare Heilungen von chronischen Leiden verschiedener Art durch Entfernung von Amalgamfüllungen herbeigeführt haben. Bei näherer Prüfung der betreffenden Veröffentlichung[1]) *TAFT*'s zeigte es sich aber, dass seine Behauptungen jeglichen wissenschaftlichen Beweises entbehrten.

Gegenüber diesen kaum ernst zu nehmenden Mitteilungen von *TAFT* fordert ein in der Schweiz. Vierteljahrsschrift, Juli 1891, veröffentlichter Vortrag des Kollegen *ROUSSY* in Genf und speciell der darin mitgeteilte Fall einer Vergiftung durch Kupferamalgam, schon wegen der strengen Objektivität der Darstellung volle Beachtung. *ROUSSY* schreibt:

= Seit 6 Jahren habe ich in meiner Praxis den jungen A. aus Genf, der sich seine Zähne regelmässig untersuchen lässt, behandelt. Als ich ihn das erste Mal im Jahre 1885 sah, waren seine Zähne in dem schrecklichsten Zustande. Die Karies hatte alle Zähne ausser drei unteren Schneidezähnen ergriffen, sie hatte sich überall eingeschlichen, in die Interstitien, auf die labialen und buccalen Flächen. Cementplomben, die 8 Monate alt waren, erschienen völlig ausgewaschen. Als ich mich an die Arbeit machte, um dem Übel zu steuern, stiess ich gleich im Anfang auf eine Schwierigkeit: Das Dentin war von einer solchen Empfindlichkeit, dass trotz Anwendung von Cofferdam, warmer Luft, Kokain etc. etc. es mir unmöglich war, die Höhlen gründlich zu säubern. Ich entschloss mich daher, die Cavitäten annähernd leidlich zu reinigen und Guttapercha und besonders Kupferamalgam (*Sullivan*) zu verwenden. Ich machte so in 4 Jahren 37 Füllungen, die eine Kaufläche von ungefähr $^3/_4$ der normalen repräsentierten. Von dem Gesichtspunkte aus, dass der Karies Halt geboten war, schien das Resultat ausgezeichnet.

Ich lasse jetzt die genaue Krankengeschichte des Dr. *LEON GAUTIER* in Genf, über den Zustand des jungen A., den er als Arzt mit mir zugleich behandelte, folgen:

M. A., 21 Jahre. Früher gesund, im Jahre 1881 Typhus. Hat niemals an Magenkrankheiten noch an schweren Diarrhoeen gelitten.

Am 10. Januar 1890 erkrankte er während eines Aufenthalts in Bern, wo damals eine Influenzaepidemie herrschte, an Fieber mit allgemeiner Abgeschlagenheit und fast gleichzeitig an reichlichen wässerigen Durchfällen mit heftigen Koliken. Das Fieber wich sehr bald, aber die Diarrhoe und die Koliken dauerten fort und der Kranke kehrte nach Genf zurück, um sich pflegen zu lassen. Bei seiner Ankunft kein Fieber, Zunge trocken, rot. 7—8 flüssige Stühle täglich. Therapie: Diät, Eiweisswasser, Opiumtinktur. Die Diarrhoe hörte erst am 19. Januar auf nach einer Dosis Ricinusöl.

Wohlbefinden bis zum April, im Anfang des Monats leichte Konjunktivitis, von Zeit zu Zeit eine kleine gastrische Störung. Gegen Ende April erschienen die Diarrhoeen und die Kolik wieder und wichen nach zwei Gläsern Bitterwasser. Am 19. Mai Wieder-

[1]) Internat. Dental. Journ., Febr. 1894.

auftreten der Diarrhoeen, an den folgenden Tagen Kolik und zahlreiche flüssige Stühle.

Eine nochmalige Dosis Olei Ricini hat keine Wirkung, Stühle sehr häufig, aber weniger reichlich, begleitet von Tenesmen. Am 24. Mai sind die Stühle rein sanguinolent, Patient schwach, sehr abgemagert, Zunge rot und trocken. Foetor ex ore. Diarrhoe noch reichlich am 25. und 26. Mai, hört am 28. auf. Therapie: Stärke-Klystiere, innerlich Opium und Ratanhiatinktur.

Im Juni erlangte Patient seine Kräfte und sein Fettpolster wieder. Er ist in genügend gutem Zustand, um seinen Rekrutendienst leisten zu können. Anfang August wird er von einer leichten Tonsillitis und Diarrhoe befallen. Man verordnet ihm Kalomel (**nur** 0,5 Centigramm) und vom nächsten Tage an wird er von einer heftigen, nicht ulcerösen Stomatitis und Speichelfluss befallen. Gastrische Störungen. Ins Hospital geschickt, dann entlassen, erholt er sich schnell, befindet sich seitdem immer wohl und hat keine gastrischen Beschwerden mehr verspürt.

Dies die Krankengeschichte des Herrn Dr. *L. Gautier*. Ich vervollständige sie durch eine Bemerkung, deren Wichtigkeit nicht entgehen wird.

**Während dreier Tage, am 24., 25. und 26. Mai, entfernte ich alle Kupferamalgamfüllungen, die den Wirkungen des Kauaktes ausgesetzt waren, und am 28. Mai war es, wo die Diarrhoe aufhörte.**

Welche Schlüsse können wir nun aus diesen höchst wichtigen Mitteilungen *ROUSSY*'s ziehen? Fassen wir den Inhalt des Berichtes kurz zusammen, so ergiebt sich Folgendes:

Ein junger, sonst gesunder Mann von ca. 16 Jahren, zeigt eine ganz aussergewöhnliche Zerstörung seiner Zähne. Von sämtlich vorhandenen Zahnkronen sind nur drei nicht kariös. Dieser Zustand des Mundes liefert zunächst den Beweis, dass die Gärungsvorgänge und die Bildung von Milchsäure ganz aussergewöhnlich gross gewesen sein müssen.

Um das Gebiss brauchbar zu erhalten, sind 37 Füllungen erforderlich; von diesen werden 19 aus Guttapercha, **18 aus Kupferamalgam** gemacht. Die letzteren lagen zum grössten Teil auf den Kau- und Seitenflächen der Mahlzähne, 4—5 griffen bis unter das Zahnfleisch.

Ein Jahr nach Abschluss der Zahnbehandlung erkrankt der Patient an Influenza, gleichzeitig an profusen Diarrhoeen, die der gewöhnlichen Therapie nicht weichen und erst dann verschwinden, als der grösste Teil der Kupferamalgamfüllungen entfernt worden war.

Hier haben wir eine Beobachtung am Menschen mit einem Erfolge, wie er experimentell nicht besser angestrebt und erreicht werden kann und welcher den Schluss rechtfertigt: **„Die Erkrankung der Darmschleimhaut ist durch die Kupferamalgamfüllungen veranlasst worden“.**

In dem vorangehenden Kapitel haben wir gezeigt, dass Kupferamalgamfüllungen in jedem Munde da, wo die Füllungen unter das Zahnfleisch greifen, etwas stärker, und wenn die Bildung von Milch-

säure einen erheblichen Grad erreicht, sehr schnell abgenutzt werden. Dieser Patient hatte 18 Kupferamalgamfüllungen in seinem Munde, welche auf den Kauflächen sehr schnell abgenutzt wurden.[1]) Es ist also täglich eine gewisse Quantität Amalgam, bestehend aus Kupfer **und** Quecksilber, dem Magen zugeführt worden. Die Salze beider Metalle können schädlich wirken. *Welches Metall war in diesem Falle zu beschuldigen? Das* ***Kupfer*** *oder das* ***Quecksilber?***

Die Antwort hierauf giebt uns die Reaktion des Körpers auf die später erfolgte Darreichung einer minimalen Dosis von Kalomel, wie sie in der Kinderpraxis verabfolgt wird, die aber bei dem jungen Manne schon am nächsten Tage eine Stomatitis mit Speichelfluss und, wie mir Kollege *ROUSSY* privatim mitteilte, eine heftige Gastroenteritis hervorrief.

Man beachte: der Patient zeigte, so lange er die Kupferamalgamfüllungen im Munde hatte, fast alle Symptome der chronischen Quecksilbervergiftung; diese verschwinden bald nach der Entfernung der Kupferamalgamfüllungen, treten aber 3 Monate später wieder auf, als eine kleinste Dosis Kalomel gegeben worden war. Diese Reaktion ist beweisend. —

Für eine chronische Vergiftung durch abgekautes, dem Magen mit den Speisen zugeführtes Kupfer fehlt jeder Anhaltspunkt. Wir betonten schon, dass das Kupfer von unseren Amalgamfüllungen entweder in Form abgeblätterter Sulfide oder als milchsaueres Kupfersalz dem Magen zugeführt wird. Keine Erscheinung spricht aber für eine chronische Kupfervergiftung.[2])

---

[1]) Nach privater Mitteilung des Kollegen *Roussy*. D. A.

= [2]) Obwohl keinerlei Anzeichen einer chronischen Kupfervergiftung beobachtet wurden, ist doch die Möglichkeit einer solchen in diesem speciellen Fall wohl nicht ganz von der Hand zu weisen, zumal wenn man erwägt, dass ziemliche Mengen milchsauren Kupfers von den 18 Füllungsoberflächen dem Magen zugeführt werden mussten, dass aber andererseits die Wirkung des resorbierten Hg bei einer so stark ausgeprägten Idiosynkrasie eine derartig stürmische war, dass sie Symptome der Kupfer-Intoxikation völlig verdeckte.

Eine chronische Kupfervergiftung gilt bis jetzt noch nicht für streng wissenschaftlich erwiesen *(Kobert)*. Interessant ist dabei eine Arbeit von *W. Filehne*: „Beiträge zur Lehre der akuten und chronischen Kupfervergiftung“ (Deutsche medicin. Wochenschrift 1895, No. 19), in welcher Versuche nach dieser Richtung hin mitgeteilt werden, die mit Kupfer-Natrium- und Kupfer-Kalium-Tartrat bei Kaninchen und Hunden gemacht wurden. Die Versuche ergaben, dass zunächst durch passend dosierte, noch kein Erbrechen erregende Mengen dieser Salze (ein Hund von 13 kg erhielt p. die 0,03—0,04 Kupfer in Form der erwähnten Doppelsalze zwei Monate lang, im ganzen also 2 gr Kupfer) eine chronische Kupfervergiftung erzeugt werden kann, und dass in toxikologischer Hinsicht eine vollständige Übereinstimmung zwischen Kupfer und den anderen Schwer-

Es ist also wohl für jedermann klar, dass wir es hier mit einer — vielleicht durch die Influenza erst geweckten — Idiosynkrasie gegen Quecksilber zu thun haben. Ob das abgenutzte Kupferamalgam im Magen in Kupfer und Hg zerlegt wird, wissen wir noch nicht; dass aus dem letzteren winzige Mengen Sublimat im Magen sich bilden können, nehmen wir an. *Durch unsere Experimente wissen wir aber* ***positiv,*** *dass sich auf allen* ***glänzenden*** *Stellen der Kupferamalgamfüllungen freies Hg befindet.*

Glänzende Oberflächen der Kupferamalgamfüllungen sehen wir aber überall da, wo die Säurebildung im Munde eine aussergewöhnlich starke ist. Dieses freie Hg auf Füllungsoberflächen lässt sich nun aber nicht, wie man a priori annehmen könnte, wegspülen oder leicht abwischen. Im Gegenteil, es haftet sehr fest an der Oberfläche und verdampft von derselben mehr, als dass es durch Speisen, namentlich fettig klebrige, abgerieben und dem Magen zugeführt wird. Diese minimalen Mengen Hg, wie sie von allen hellglänzenden Kupferamalgamfüllungen dem Körper einverleibt werden, bleiben — das zeigt die Erfahrung — gewöhnlich wirkungslos. **Hier befanden sich aber 18, zum Teil sehr grosse Kupferamalgamfüllungen in einem Munde!** Bedenken wir nun, dass der Patient, wie die Reaktion, besonders die Gastroenteritis, auf die kleine Dosis Kalomel beweist, gegen Hg empfindlich war, dass eine Idiosynkrasie bestand, die wahrscheinlich durch den Influenzaanfall noch erheblich gesteigert worden war, so können wir sehr wohl sagen, hier hat das Quecksilber des Amalgams das Allgemeinbefinden schwer geschädigt. Solche Fälle von Idiosynkrasie kommen vor; sie sind den praktischen Ärzten bekannt, den Zahnärzten fehlte aber bisher noch der Beweis, dass diese Ver-

---

metallen besteht, dass ferner, ausser den bei Intoxikation mit Schwermetallen bekannten pathologisch-anatomischen Veränderungen, bei Kupfer noch eine schwere Anämie hinzutritt, die eine gewisse Beziehung zwischen Kupfer und Blut annehmen lässt. In Rücksicht auf die Hygiene zieht der Autor daraus den Schluss, dass, da besonders das Kupfer-Kalium-Tartrat längere Zeit, auch in noch nicht Erbrechen erregender Dosis per os eingeführt, von giftiger Wirkung sei, Weine, die bereits Kupfer enthalten (infolge der Besprengung der Reben mit Bordeläserbrühe), vor nachträglicher Berührung mit Kupfer (Messing) und seinen Salzen bewahrt bleiben müssen, dass aber gegen die Behandlung des Weinstocks mit Kupfer keine Bedenken vorhanden.

Für uns Zahnärzte dürfte aus alledem der Schluss zu ziehen sein, dass wir durch unser Kupferamalgam keinen Schaden auf dem Wege einer Kupfervergiftung anrichten können. Solche Fälle, wie der von *Roussy*, sind selbstverständlich Ausnahmen und von ganz anderem Gesichtspunkte aus zu beurteilen; es dürfte auch wohl nicht leicht vorkommen, dass ein Kollege sich, wie *Roussy*, gezwungen sähe, 18 Kupferfüllungen in einem Munde zu legen. =

giftungserscheinungen in gewiss — wie wir annehmen — sehr seltenen Fällen auch durch Amalgamfüllungen hervorgerufen werden können.

Sollten wir nun aber auf Grund dieser Beobachtung ein Füllungsmaterial, mit dem bisher Tausende und aber Tausende von Zähnen konserviert worden sind, ohne weitere Kritik als schädlich verwerfen? Nein! Ein solcher Ausnahmefall, — er bestätigt eben die Regel, — wird uns ebensowenig veranlassen, die Amalgamfüllungen nicht mehr zu verwenden, wie die ausserordentlich gesteigerte Empfindlichkeit einzelner Personen gegen Morphium, Kokain, Jod, Karbol etc. den allgemeinen Gebrauch dieser Medikamente verbieten kann. Trotzdem halte ich aber eine erneute Prüfung der Frage, ob durch den Gebrauch der Amalgamfüllungen lokale Entzündungen der Mundschleimhaut und schwere Schädigung des Allgemeinbefindens hervorgerufen werden können, für angezeigt, schon deshalb, weil auch unsere chemisch-elektrolytischen Versuche bei den zusammengesetzten, mit Platin und Gold legierten Amalgamen einen geringen Verlust von Zinn und Kupfer, bei Kupferamalgamen von grösseren Mengen Kupfers ergeben haben.

**Wenden wir unsere Aufmerksamkeit zunächst der Möglichkeit einer Quecksilbervergiftung zu,** so erscheint uns eine gesonderte Besprechung der gemischten, d. h. der sogenannten **Gold-** oder **Silber**amalgame, einerseits und des Kupferamalgams andererseits, besonders was die Frage des **Freiwerdens von Hg** aus bereits erhärteten Füllungen anlangt, zweckmässig.

Eine Schädigung durch Hg könnte bei allen Amalgamen während des Legens der Füllung dadurch verursacht werden, dass beim Auspressen des überschüssigen Hg's aus der gefüllten Zahnhöhle einige von den kleinen am Rande der Cavität hervordringenden und gewöhnlich dem Zahnfleischrande adhärierenden Quecksilberkügelchen — die sich übrigens leicht mit Watte aufnehmen und aus der Mundhöhle herauswischen lassen — verschluckt werden. Diese Partikelchen sind jedoch so klein, dass sie wohl kaum eine Wirkung äussern können. Das aus einer grossen Kuppelfüllung herausgepresste überschüssige Hg, das übrigens kein reines Hg, sondern ein flüssiges Amalgam ist, beträgt durchschnittlich 0,01 gr. Ich selbst habe die zehnfache Portion ausgepresstes Hg wiederholt eingenommen, aber in keinem Falle eine unangenehme Wirkung verspürt, auch dann nicht, wenn es sich um ausgepresstes Hg aus Kupferamalgamfüllungen handelte.

Reines Hg, in grösseren Portionen eingenommen, beschleunigt bekanntlich die Entleerung des Darms; es geht aber bis auf einen verschwindend kleinen Teil unverändert, in unzählige kleine Kügelchen verteilt, wieder ab.

Man könnte nun ferner sagen, dass durch die Anwesenheit von Säuren und Chlornatrium im Munde, namentlich aber durch die Salzsäure im Magen, ein Teil der kleinen Quecksilberkügelchen in Sublimat umgewandelt werde. Eine solche Umwandlung des Hg in Sublimat wird ja angenommen, allein selbst dann, wenn dieser chemische Prozess einwandsfrei bewiesen würde, brauchen wir doch die ganz vorübergehend schädigende Einwirkung so winzig kleiner Portionen von Sublimat sicher nicht zu fürchten, zumal da zweifellos bei dem fortgesetzten Gebrauch von desinfizierenden, sublimathaltigen Mund- und Gurgelwässern, wie sie als Prophylaktika gegen Zahnkaries durchgeprobt, empfohlen und auch therapeutisch oft genug angewendet werden, mehr Sublimat ohne Schädigung der Gesundheit verschluckt wird, als jemals durch die Umwandlung kleinster verschluckter Amalgamteilchen im Magen oder im Munde auf der Oberfläche noch nicht erhärteter Amalgamfüllungen gebildet werden kann.

Auch nicht erhärtete Stückchen von Amalgam, wie sie beim Stopfen aus der Zahnhöhle auf die Zunge fallen, habe ich wiederholt experimenti causa verschluckt, ohne Schaden zu nehmen, gleichviel ob die verschluckten Stückchen aus gemischtem oder aus Kupferamalgam bestanden.

Die Anwendung der Amalgamfüllungen könnte aber auch dadurch schädlich wirken, dass während des Erhärtens von der Oberfläche der Amalgamfüllung Hg evaporiert und als Quecksilberdampf den Respirationsorganen zugeführt würde.



Fig. 134.

Dass Hg schon bei gewöhnlicher Temperatur verdampft, ist bekannt. Die Evaporation des Merkurs aus Amalgamfüllungen wurde zwar früher, so auch von *ZUR NEDDEN* verneint, bis ich durch meine Versuche (1872) konstatierte, dass auch von frisch gelegten Amalgamfüllungen bei einer Temperatur von 35—40°, wie wir sie im Munde haben, Hg zweifellos verdampft. Den Beweis hierfür lieferte ich durch folgendes Experiment. Auf den Boden eines Glases wurde eine circa 2 mm starke Schicht eines plastischen Silberamalgams gleichmässig gestopft und das kurze Glas mit einem Kork verschlossen, an dessen

dem Amalgam zugewendeter Fläche ein Stückchen Goldfolie festgeklebt war. Dieses Glas wurde nun bis zur vollständigen Erhärtung des Amalgams (circa 5 Stunden) in ein Wasserbad von 35° C. gestellt, und ich fand, so oft und mit welchem Amalgam ich diesen Versuch auch wiederholte, stets die Oberfläche des Goldblättchens durch das aus dem Amalgam in Dampfform entwichene Hg amalgamiert.

Wenn ich dagegen eine Elfenbeinscheibe mit Amalgam weniger plastisch gestopft füllte, jeden Überschuss von Hg so gut als möglich durch Fingerdruck entfernte und die Amalgamoberfläche mit Zinnfolie noch trocken rieb, kurz das Amalgam so behandelte, wie wir es beim Zähnefüllen thun sollen, und dieses Amalgam dann auf die Abgabe von Quecksilber in Dampfform prüfte, so zeigte sich nur eine ganz geringe, oft kaum nachweisbare Amalgamierung des Goldblättchens. Auf Grund dieser Versuche kann man sagen:

*Amalgame, welche noch nicht vollständig erhärtet sind, geben zwar durch Verdunstung Hg ab. Die Mengen desselben sind aber äusserst gering, so dass selbst das von einer 60—100 qmm grossen Amalgamfläche während des Erhärtens in Dampfform frei werdende Quecksilber* ***dem Organismus nicht schaden kann.***

Aus bereits erhärteten Amalgamfüllungen liess sich durch ein Sandbad von 40° C. kein Hg mehr aus der Füllungsmasse verdampfen; allein mit Rücksicht darauf, dass wir unsere Speisen und Getränke zuweilen sehr heiss geniessen und namentlich mit den oberen Schneidezähnen in Berührung bringen, hielt ich es für nötig, das Verhalten der Amalgamfüllungen auch bei höheren Hitzegraden kennen zu lernen.

Zunächst wurde eine grössere Anzahl, circa 50 Stück, Zähne mit den verschiedensten Amalgamen gefüllt und nach dem Erhärten auf ein Sieb in ein Gefäss mit Wasser gelegt, das bis auf 80° C. erwärmt wurde. Mit Ausnahme einer, wahrscheinlich etwas Aluminium enthaltenden Silberamalgamfüllung, haben alle Amalgamfüllungen diese Probe gut bestanden. Jenes seiner Zeit viel empfohlene Amalgam zeigte schon bei 50° eine veränderte Oberfläche; es traten Hg-Kügelchen hervor, bei 60° wurde das Amalgam ausgedehnt und bröcklig; bis zum Siedepunkt erhitzt, quoll das Amalgam aus der Scheibe heraus und ist auch nach dem Erkalten so geblieben. Wir haben hier also ein Amalgam, dessen Zusammensetzung ich nicht genau kenne, das sich bei stärkerer Erwärmung mächtig ausdehnt, weich wird und nach dem Erkalten auch in den damit gefüllten und in Wasser gekochten Zähnen eine aufgetriebene und zerrissene Oberfläche behalten hat (Fig. 135 *a*, *b*, *c*, *d*). Die in der folgenden Figur

nach der Natur gezeichnete Scheibe *a*, sowie die Zähne *b*, *c* und *d* sind zu gleicher Zeit mit Platin-Goldamalgam gefüllt worden und haben dieselben Versuche mit durchgemacht. Bei 85° C. zeigten sich einige

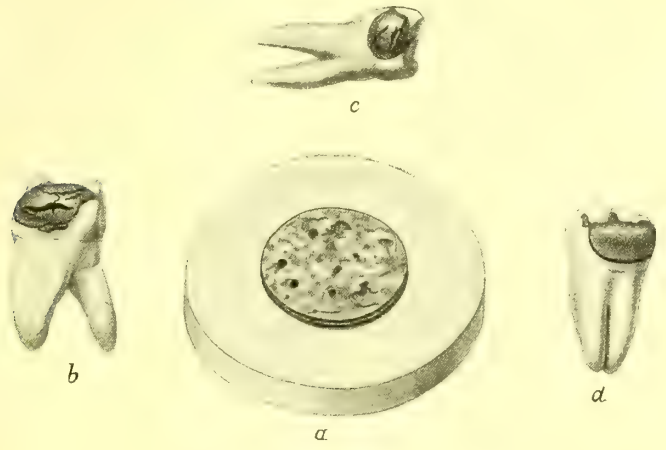


Fig. 135.

Quecksilberkügelchen auf der Oberfläche; jedoch erst bei 100° C. Wasserwärme war es möglich, das Amalgam unter Anwendung eines scharfen Druckes zu durchbohren.

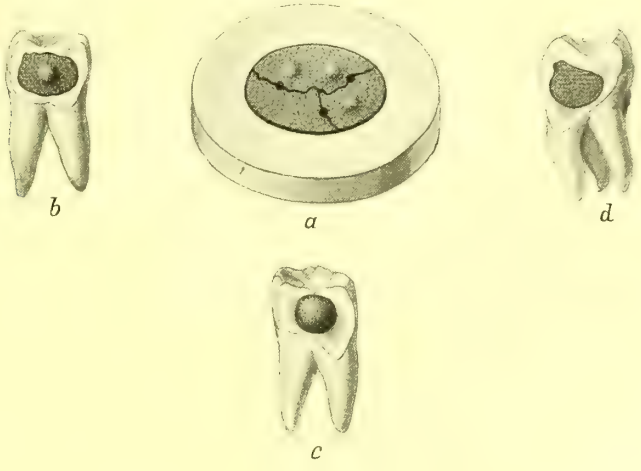


Fig. 136.

Während nun aber das mir in seiner Zusammensetzung unbekannte Amalgam bei diesen Versuchen eine Volumzunahme erfahren hat, zeigt die Scheibe Fig. 136*a* eine sehr auffallende Kontraktion, die bei

einem vergleichenden Versuch mit Kupferamalgam, das im kochenden Wasser nicht erweicht werden kann, ausblieb. Das Kupferamalgam unterscheidet sich also hierin ganz wesentlich von den zusammengesetzten Gold- und Silberamalgamen.

Haben die Ergebnisse dieser Kochversuche auch scheinbar nur einen mehr theoretischen Wert, so entziehen sie doch der vielfach gehegten Meinung, dass Hg aus bereits **erhärteten** Amalgamfüllungen im Munde noch verdampfen könne, **gänzlich den Boden,** und da sind eben ausserdem noch die auf Seite 116 erwähnten Versuche mit Kupferamalgam von ganz besonderer Bedeutung. Beide Versuche beweisen, dass auch aus diesem Amalgam, so lange seine Oberfläche hart bleibt, durch die Temperatur des Mundes Hg **nicht** ausgetrieben werden kann. Die Bedingungen für Freiwerden von Quecksilber — denn nur um dieses kann es sich bei Erkrankungen handeln, das Kupfer als solches kommt dabei, wie wir eben gesehen haben, gar nicht in Betracht — sind durch ganz besondere, allerdings zum Teil ziemlich häufig eintretende Umstände gegeben, auf die wir gleich näher eingehen werden.

Wenn von den Gegnern der Amalgamfüllungen ganz allgemein behauptet wird, dass, sobald die Füllungen aus diesem Material bis unter den Zahnfleischrand reichen, der letztere sehr häufig im Zustande chronischer Entzündung angetroffen werde, so muss ich nach meinen Beobachtungen erwidern, dass diese Entzündung des Zahnfleischrandes, wenn man sie bald nach dem Füllen des Zahnes mit **zusammengesetzten** Amalgamen beobachtet, durch Amalgamteilchen veranlasst wird, welche beim Stopfen zwischen Zahnfleisch und Zahnhals gepresst wurden. In der so gebildeten Tasche üben die zurückgebliebenen rauhen Amalgamteilchen einen mechanischen Reiz auf das Zahnfleisch aus, welchem eine Entzündung desselben in kurzer Zeit folgt. Werden solche Amalgamteilchen entfernt, die etwa überstehenden Füllungsränder glatt geschliffen und dann die sorgfältig mit Spiritus ausgewaschene Tasche mit Jodtinktur ausgepinselt, so verschwindet bei rationeller Pflege des Zahnfleisches die chronische Entzündung in kurzer Zeit, womit wohl auch der Beweis geliefert sein dürfte, dass nicht etwa eine specifisch lokale Hg-Intoxikation die Ursache der Entzündung war, sondern eine nicht ganz fehlerfreie Anwendung des Materials.

Anders liegen die Verhältnisse bei Zähnen, die bis unter den Zahnfleischrand mit **Kupferamalgam** gefüllt sind. Hier bemerken wir fast an jedem Zahne, — **ohne** dass das Zahnfleisch durch überstehende oder eingekeilte Amalgamteilchen taschenförmig abge-

hoben wird — dass sich ungefähr 6 bis 8 Monate nach dem Füllen der Zahnfleischrand in der Umgebung der Füllung rötet, nach Jahren, trotzdem die Füllung der Cavität scheinbar noch gut abschliesst, oft stärker entzündet und gegen Sondendruck schmerzhaft wird. Wodurch wird dieser Zustand, den wir unter den gleichen Verhältnissen bei Goldamalgamfüllungen fast nie finden, bei Kupferamalgamfüllungen veranlasst?

Prüfen wir eine solche bis an oder unter den Zahnfleischrand reichende Kupferamalgamfüllung nach Jahresfrist auf ihren Randschluss, so werden wir mit unserer Sonde einen Schwund des Amalgams am Zahnhalse konstatieren können; das Kupferamalgam wird also hier durch die in den Zahnfleischtaschen liegen gebliebenen Speisereste und deren Zersetzungsprodukte, hauptsächlich aber durch die hier stets nachweisbare Milchsäure unter Bildung von milchsaurem Kupfer langsam aufgelöst, wobei natürlich Quecksilber frei wird, durch das dann die Oberfläche der Füllung an diesen Stellen stets silberglänzend erscheint. Die weiteren Folgen dieses Prozesses sind zunächst sekundäre Karies am Rande der Füllung und weiterhin chronische Entzündung des benachbarten Zahnfleisches. Diese beiden Folgezustände schliessen die Kette der üblen Folgeerscheinungen; denn durch die fortschreitende Karies wird der Hohlraum, in welchem sich die Speisereste ansammeln, immer grösser, das entzündete Zahnfleisch liefert im Überfluss einen zähen Schleim, welcher den Zersetzungsprodukten als Konstituens dient.

Auf ganz ähnliche Weise bildet sich unter Einwirkung der Milchsäure in schlecht gereinigten Mundhöhlen mit sauer reagierendem Speichel auch auf der Kaufläche von Kupferfüllungen freies Quecksilber.

Eine dritte Möglichkeit der Auflösung von Kupferamalgam, bezw. der Bildung freien Quecksilbers auf der Oberfläche solcher Füllungen, ist gegeben, wenn eine solche Füllung auf irgend eine Weise mit Metallklammern, Goldkronen etc. in Berührung kommt und ein genügend sauerer Speichel vorhanden ist, wie wir das ja in dem Kapitel VI ausgeführt haben.

Dieser unter den soeben besprochenen Verhältnissen ganz unzweifelhaft festgestellte Schwund der Kupferamalgamfüllungen, der sich besonders da schnell zeigt, wo die Oberfläche dieses Füllungsmaterials nicht schwarzbraun gefärbt, sondern fast silberglänzend angetroffen wird, noch mehr aber der von uns positiv gelieferte Nachweis von freiem Quecksilber auf der Oberfläche so hell glänzender Kupferamalgamfüllungen, dürfte es vielleicht doch angezeigt

erscheinen lassen, den Gebrauch dieses Materials auf gewisse, im speciellen Teile zu besprechende Zahnhöhlen — **namentlich in der Kinderpraxis** — zu beschränken.

Ich habe früher, bevor ich im Besitze eines sich nur minimal kontrahierenden Goldamalgams war, ganz enorme Mengen Kupferamalgam verarbeitet und grosse Teile der Mahlzahnkronen damit ersetzt.

Es sind nun bei den nach Tausenden zählenden Patienten von mir keine Erscheinungen beobachtet worden, die auf eine chronische Vergiftung durch abgenutzte oder aufgelöste Teile unserer Kupferamalgame hätten zurückgeführt werden können. Ich betone, es ist mir, obgleich ich auch unzählig viele Zähne von Kindern mit Kupferamalgam gefüllt habe, kein ähnlicher Krankheitsfall zur Kenntnis gelangt, wie er von *ROUSSY* publiziert worden ist. Damit will ich aber nicht gesagt haben, dass bei den Patienten, denen ich und andere Kupferamalgamfüllungen gelegt haben, durch dieses Füllungsmaterial solche oder ähnliche Erkrankungen des Darmkanals niemals vorgekommen seien.

Wir haben daher unter allen Umständen jetzt daran zu denken, dass bei vorhandener stark saurer Reaktion der Mundflüssigkeit die Anwesenheit grösserer Kupferamalgamfüllungen den Gesundheitszustand der Patienten schädigen **kann.** Inwieweit dies auch durch eine Anzahl grosser, aus zinnhaltigem Kupferamalgam hergestellter Füllungen möglich ist, entzieht sich vorläufig noch unserem Urteil. Dass auch dieses Material von verdünnten Säuren, sowie durch elektrolytische Prozesse in der Mundhöhle stark angegriffen werden kann, ergeben unsere Versuche und die Zahlen unserer Tabellen.[1])

Von den durch Platin, Gold und Nickel gegen diese Einwirkung weit widerstandsfähiger gemachten zusammengesetzten Amalgamen wissen wir, dass sie von der Mundflüssigkeit nur wenig angegriffen, durch den Kauakt selbst nach Jahren kaum merklich abgenutzt werden, und dass sich auf ihren Oberflächen, mögen dieselben dunkel gefärbt oder glänzend sein, niemals freies Quecksilber durch unsere ebenso einfache wie äusserst empfindliche Probe mit Goldfolie nachweisen lässt.

*Die Ergebnisse aller dieser Untersuchungen berechtigen aber zu dem Schlusse, dass wir in dem* ***zusammengesetzten, platin- und goldhaltigen Silberamalgam*** *ein nach dieser*

[1]) Vergl. die Tabelle K im IV. Kapitel.

*Richtung hin einwandfreies, für die Gesundheit* ***durchaus unschädliches Füllungsmaterial*** *besitzen.*

Wir hätten nun noch die Möglichkeit einer Schädigung des Allgemeinbefindens durch **Metallsalze** zu berücksichtigen, wie sie sich auf den Füllungsoberflächen bilden und etwa durch Abnützung der letzteren dem Verdauungstraktus zugeführt werden können. Hierbei müssen wir zwei verschiedene Arten der Abnützung streng auseinander halten. Einmal eine rein mechanische durch den Kauakt, und eine chemische, verursacht durch Auflösung von Füllungsbestandteilen durch die im Munde vorkommenden Säuren.

Bevor wir dazu übergehen, wenigstens annähernd zu bestimmen, wieviel ein Träger von Amalgamfüllungen täglich davon in seinen Magen aufnimmt, müssen wir zunächst ermitteln, was bezw. welcher Art die vom Patienten verschluckten Substanzen sind.

= Zunächst wären die Sulfide von Kupfer, Zinn und Silber, die sehr leicht von gefärbten Amalgamfüllungen abgescheuert werden, zu berücksichtigen. Kupfersulfid ist nur in siedender Salpetersäure und Cyankalium löslich, in verdünnten Säuren und in kaustischen Alkalien absolut unlöslich. Demnach ist es wohl auch in den Sekreten des Verdauungskanals unlöslich, mithin unschädlich. Gleiches gilt vom Silbersulfid. Dagegen könnte sich möglicherweise unter dem Einfluss des Magensaftes das Zinnsulfid in Zinnchlorür oder -Chlorid verwandeln und in dieser löslichen Form schädlich werden.

Als Produkte chemischer Abnutzung gelangen lösliche Metallsalze in den Magen. Die wichtigsten der für uns in Betracht kommenden Salze sind die milchsauren, speciell das milchsaure Kupfer und das milchsaure Zinn. Sie entstehen durch Einwirkung sehr verdünnter Milchsäurelösungen, wie sie im Munde unter gewissen Bedingungen vorkommen, auf zinn- oder kupferhaltige Amalgame. Wie hoch der Gehalt der Mundflüssigkeit an Milchsäure bei schlecht gereinigtem Munde im Durchschnitt ist, lässt sich wohl mit Sicherheit nicht sagen. Bei den nachfolgenden Berechnungen ist ein Gehalt von 1 : 1000 angenommen.

Zur Erklärung der in der nachstehenden **Tabelle R** zusammengestellten Berechnungswerte sei folgendes bemerkt:

Wir nehmen an, es hat ein Patient 5 mit grossen Kuppelfüllungen versehene Mahlzähne im Munde. Alle 5 Füllungen bestehen in dem einen Falle aus Platin-Goldamalgam, im anderen aus Silberamalgam, im dritten aus reinem Kupferamalgam, im vierten aus Kupferamalgam mit Zinnzusatz. Die Oberfläche einer solchen Kuppelfüllung entspricht etwa der Fläche eines Kreises von 1,5 cm Durchmesser. Den gleichen Durchmesser hatten die zu den Abnützungsversuchen verwendeten Amalgamscheiben. Es entspricht demnach eine Seite einer solchen Scheibe einer Kuppelfüllung. Wie aus der Tabelle der Abnützungsversuche ersichtlich, verliert Platin-Goldamalgam in einer Milchsäurelösung von 1 : 100 in 50 Tagen 9,12 mg (= Abnützungsziffer). Nun

hat aber eine ganze Versuchsscheibe zwei Kreisflächen von je 1,5 cm Durchmesser, es wird also eine Kuppelfüllung, deren Oberfläche gleich einer Kreisfläche von 1,5 cm Durchmesser ist, unter gleichen Verhältnissen die Hälfte = 4,56 mg verlieren. Da wir aber den Milchsäuregehalt = 1 : 1000 angenommen haben, so beträgt mithin der Verlust von einer Kuppelfüllung in einer Lösung von 1 : 1000 = 0,456 mg, also von allen 5 Kuppelfüllungen = 2,280 mg in 50 Tagen. Das ergiebt für ein Jahr (= 350 Tage gerechnet) das Siebenfache = 15,960 mg für alle 5 Füllungen, 3,192 für eine Kuppelfüllung. Es werden demnach von allen 5 Kuppelfüllungen in einem Tage 0,0456 mg gelöst, und zwar in diesem Falle Zinn (vergl. Abnützungsversuche). In gleicher Weise wurden die Werte für die übrigen Fälle berechnet.

Wie in so vielen Fällen, so stimmen auch hier die Ergebnisse unserer Experimente nicht mit den in der Praxis gemachten Erfahrungen überein, sie können damit nicht übereinstimmen, denn wir sind nicht imstande, selbst bei grösster Sorgfalt, im Laboratorium alle die Verhältnisse zu berücksichtigen, die im Munde thatsächlich bestehen. Nach den Untersuchungen betrug in einem lange Zeit nicht gereinigten Munde, der viele günstige Punkte für die Retention gärungsfähiger Kohlehydrate bot, der Milchsäuregehalt des Speichels und der aus den Interstitien herausgesogenen zersetzten Speisereste im ungünstigsten Falle frühmorgens 0,1% (= 1 : 1000). Dieser Milchsäuregehalt kommt jedoch fast ausschliesslich nur den vergorenen Speiseresten zu, die aus den Retentionsstellen herausgesogen wurden. Demnach wird sich die Wirkung einer derartig konzentrierten Milchsäurelösung auch nur an den Stellen zeigen, wo gärungsfähige Kohlehydrate der Zersetzung anheimfallen, also in den **toten Winkeln** der Zahnreihe. Es kann daher auch nicht die ganze Oberfläche einer Füllung davon beeinflusst werden, sondern nur der Teil, welcher mit den zersetzten Resten in Berührung kommt. Es beschränkt sich deshalb die Einwirkung bei einer Kontur- oder Kuppelfüllung auf etwa ein Fünftel der Gesamtoberfläche, d. h. auf einen schmalen Streifen, der in die Interstitien hineinreicht und buccal bezw. labial und palatinal bezw. lingual dem Zahnfleisch am nächsten liegt.

Wenn man ferner bedenkt, dass unserer Berechnung die Beobachtung eines der hygienisch ungünstigsten Fälle, eines lange Zeit nicht gereinigten Mundes mit vielen toten Winkeln, zu Grunde liegt, dass deshalb in einem, wenn auch nur mangelhaft gereinigten Munde die Verhältnisse schon günstiger, noch günstiger in einem regelmässig und gut gereinigten Munde liegen, so muss man sagen, dass in Wirklichkeit die Abnützung der Amalgame nur einen verschwindend kleinen Bruchteil des oben berechneten Wertes ausmacht.

Bei Berechnung der oben angeführten Werte wurde die Abnützungsziffer, welche nach 50tägigem Liegen einer Amalgamprobe in Milchsäurelösung von 1 : 100 bestimmt wurde, mit 10 dividiert, um den Wert für eine Konzentration von 1 : 1000 zu finden. Man darf jedoch nicht übersehen, dass die Widerstandsfähigkeit eines Amalgams gegen Säurewirkung ungleich schneller wächst, als der fortschreitenden Verdünnung der Lösung entsprechen würde.

## = Tabelle R. =

| Versuchsobjekte | Abnutzungsziffer (vergl. Tab. K) in Milchsäure 1 : 100 | Es werden verschluckt | | | | als milchsaure Salze |
|---|---|---|---|---|---|---|
| | | von einer Kuppelfüllung | | von allen fünf Kuppelfüllungen | | |
| | | pro die | pro anno | pro die | pro anno | |
| Platin-Goldamalgam | 9,12 mg | 0,0091 mg | 3,192 mg | 0,0456 mg | 15,960 mg | Zinn |
| Silberamalgam, Legierung IIIa (Tab. C) | 54,05 mg | 0,0540 mg | 18,914 mg | 0,2702 mg | 94,570 mg | Zinn |
| Reines Kupferamalgam | 33,92 mg | 0,0339 mg | 11,872 mg | 0,1696 mg | 59,360 mg | Kupfer |
| Kupferamalgam mit $2^1/_2$ % Zinnzusatz | 34,24 mg | 0,0342 mg | 11,984 mg | 0,1712 mg | 59,920 mg | Kupfer und Zinn |

Zieht man die soeben genannten Gesichtspunkte in Betracht, so kommt man den thatsächlich im Munde bestehenden Verhältnissen am nächsten. Verlöre z. B. eine Kuppelfüllung aus Platin-Goldamalgam jährlich, wie berechnet, 3,192 mg Zinn, also in 10 Jahren 31,92 mg, so müsste man nach dieser Zeit eine deutlich sichtbare Abnützung feststellen können. Thatsächlich zeigen jedoch Füllungen aus genanntem Amalgam nach 10—15 Jahren im Munde keine oder kaum wahrnehmbare Spuren der Abnützung. Der Grund hierfür liegt einmal darin, dass der Zusatz von Gold und Platin zur Legierung das Zinn sehr stark vor der Auflösung schützt; andererseits kann ein Hauch von Schwefelmetall auf der Oberfläche der Amalgamfüllung genügen, um die Auflösung des Zinns fast unmöglich zu machen, so dass die Menge des täglich verschluckten milchsauren Kupfers eine sehr geringe ist und höchstens auf ein Millionstel Gramm pro die taxiert werden kann. Jedenfalls sind diese Mengen im Vergleich zu der gewöhnlich innerlich längere Zeit gegebenen kleinsten Dosis von Kupfersalzen ganz verschwindend klein, so klein, dass sie fast nicht messbar sind. =

Diesen theoretischen Erörterungen möchte ich noch einige praktische Beobachtungen hinzufügen und die Frage zu beantworten versuchen, wieviel Hg von einer 1 qcm grossen Kupferamalgamfüllung in einer Woche abgetupft werden bezw. verdampfen kann. Alle unsere Kupferamalgame enthalten zwischen 60—70 % Quecksilber, das, wie unsere Versuche (vergl. Tabelle F) zeigen, schon bei 120° reichlich aus dem erhärteten Amalgam entweicht. Reagieren die Mundflüssigkeiten normal, so erhalten die Oberflächen der Kupferamalgame bald eine Schicht von schwarzem Schwefelkupfer und Schwefelquecksilber, welche die chemische Abnützung (Erweichung der Oberflächen) durch vorübergehende schwachsaure Reaktion der Mundflüssigkeiten erschwert. Sobald jedoch die milchsaure Gärung vorherrscht, wird diese Deckschicht aus Schwefelkupfer durchsetzt und die Oberfläche des Kupferamalgams erweicht, von welcher die sonst festhaftenden Auflagerungen von Schwefelmetall nun mechanisch leicht zu entfernen sind. So entstehen, wie ich schon erwähnte, die blanken, hellen Kupferamalgamfüllungen, auf deren mehr oder weniger erweichter Oberfläche sich durch die Blattgoldprobe stets freies Hg nachweisen lässt, und zwar unter gleichen Bedingungen an geschützten (approximal liegenden) Füllungen stets mehr als auf den Kauflächen. Hierin haben wir den Beweis, dass das Hg mechanisch abgerieben und (zum Teil mit den Speisen) dem Magen zugeführt wird, während es von den seitlich liegenden Füllungen wahrscheinlich mehr in Dampfform entweicht. Es ist demnach sicher wünschenswert, wenigstens annähernd zu bestimmen, wie viel freies Hg sich auf der Oberfläche einer hellglänzenden Kuppelfüllung befindet und von ihr

in einer Woche entfernt (mit Goldfolie abgetupft) werden kann. Bei zwei Patienten habe ich diese Untersuchungen gemacht und in dem einen Fall von einer ungefähr 0,7 qcm grossen silberglänzenden Konturfüllung aus Kupferamalgam in 6 Sitzungen 0,0028 mgr Hg abgetupft; bei dem anderen Patienten habe ich in 6 Sitzungen von 2 kleineren approximalen Kupferamalgamfüllungen 0,0021 mgr Hg abgenommen. Die Versuche wurden so gemacht, dass ich erst auf einer chemischen Waage das Gewicht einer Anzahl Goldpellets bestimmen liess und von diesen in jeder Sitzung 3—5 Stück auf die möglichst trocken gelegte, glänzende Kupferamalgamfüllung flach auflegte und leicht anpolierte. Stärkerer Druck darf nicht angewendet werden, weil dieser die Goldpellets auf der Füllung fest legt. Die in jeder Sitzung gebrauchten und oberflächlich amalgamierten Pellets wurden in das Glas zurückgelegt; die Gewichtszunahme am Schlusse des Versuchs ergab die vom Gold aufgenommene Menge Hg.[1])

Wenn nun auch meine Untersuchungen ergeben haben, dass die Menge des in 8 Tagen von einer grossen Kupferamalgamfüllung abgetupften Hg eine kaum wägbare ist, so muss doch betont werden, dass diese Reaktion an glänzenden Kupferamalgamfüllungen täglich nachgewiesen werden kann und bis zum Verbrauch des letzten Füllungsrestes fortbesteht. Der Verbrauch der Kupferamalgamfüllungen ist aber bei verschiedenen Personen ganz verschieden. Bei einem Arzte, der sich viel mit Stoffwechseluntersuchungen beschäftigte, und bei dieser Arbeit fast täglich etwas erhitzte Schwefelsäuredämpfe einatmete, war eine grosse Kupferamalgamfüllung eines Mahlzahnes in 3 Jahren bis auf eine dünne Schale infolge chemisch-mechanischer Abnutzung verbraucht. Die zur Neufüllung der Höhle erforderliche Quantität Amalgam wog 2,200 gr. Bei einem anderen Patienten, in dessen Munde die milchsaure Gärung nicht stärker als gewöhnlich auftrat, war die Kupferamalgamfüllung in einem oberen antiseptisch gefüllten Mahlzahne in 14 Jahren ebenfalls bis auf eine dünne Schale verbraucht. In die Cavität dieses Zahnes liessen sich 2,400 gr Kupferamalgam stopfen.[2]) Der tägliche Verbrauch an Kupferamalgam, bei welchem allerdings die Abnützung mit der Zahnbürste in Rech-

[1]) Die Verdampfung des Hg von der Oberfläche heller Kupferamalgamfüllungen erfolgt auch ausserhalb des Mundes sehr langsam. Ich konnte an der Füllung eines extrahierten Zahnes noch nach 8 Tagen durch Betupfen der glänzenden Stelle des Kupferamalgams freies Hg nachweisen.

[2]) Ich bemerke, dass ich beide Zähne nur experimenti causa mit Kupferamalgam füllte, diese Füllungen aber wieder entfernte und durch doublierte Cement-Amalgamfüllungen ersetzte.

nung zu ziehen ist, beträgt in dem einen Falle ca. 0,0020, in dem anderen, hygienisch günstigeren Falle dagegen nur 0,0004 gr. Wenn nun aber in dem einen Munde eine 2,400 gr schwere Kupferamalgamfüllung in 14, in dem anderen Falle eine solche von 2,200 gr in 3 Jahren fast vollständig verbraucht war, und wenn von einer grossen ganz silberglänzenden Kupferamalgamfüllung in einer Woche 0,0028 gr Hg abgetupft werden kann, so lässt sich ungefähr berechnen, wie viel Kupferamalgam der Darmkanal und wie viel Hg in Dampfform der Patient des Kollegen *ROUSSY* mit **18** grossen Kupferamalgamfüllungen im Laufe eines Jahres aufgenommen hat. Diese Menge ist in der That nicht unbedeutend, auch wenn wir nur die Hälfte des ermittelten Abnützungswertes in Anrechnung bringen, und unwillkürlich drängt sich hier die Frage auf: „Würde dieser Zahnpatient von der Quecksilbervergiftung verschont geblieben sein, wenn man statt des reinen Kupferamalgams Kupferamalgam mit Zinnzusatz verwendet hätte?“ Die Antwort hierauf kann zur Zeit wohl noch niemand geben; allein, wenn wir bedenken, dass diese Amalgammischung experimentell sowohl chemisch wie elektrolytisch fast dieselben Abnützungsziffern zeigt, wie das reine Kupferamalgam, und dass das zinnhaltige Kupferamalgam selbst unter günstigsten Verhältnissen niemals reaktionsfest wird und sogar im trocknen Zustande Hg an das aufgedrückte Blattgold abgiebt, dann müssen wir uns bei dem Gebrauch dieses Materials sicher dieselbe Reserve auferlegen, wie dies beim reinen Kupferamalgam empfohlen wird.

Als bestes Amalgam muss ich nach meinen chemischen und chemisch-elektrolytischen Untersuchungen, welche sich sicher auf 6—700 Einzelpräparate erstrecken, ein **Kupfer enthaltendes** Gold- oder Platin-Goldamalgam empfehlen. Sind diese Präparate gut legiert, so lässt sich selbst unter den ungünstigsten Verhältnissen der Mundhöhle niemals freies Hg auf der Oberfläche dieser Füllungen nachweisen, so dass die Verwendung dieser brauchbaren und zuverlässigen Amalgame auch aus sanitären Gründen empfohlen werden muss.

Die geringe chemische Abnützung der kupferhaltigen Platin-Goldamalgame führt, wie unsere Untersuchungen zeigen, dem Magen nur Zinn zu, die des Kupferamalgams Kupfer und Quecksilber.

Über die Bedingungen, unter denen Kupfer schädlich wirken konnte, haben wir in der Fussnote auf Seite 216 berichtet; man könnte nun noch an die Möglichkeit einer chronischen Zinnvergiftung durch milchsaures Zinn denken; doch die Mengen dieses

Salzes sind schon wegen der geringen Quantitäten, die von diesem Metall im Gegensatz zu Kupfer bei unseren Amalgamen gelöst werden, zu gering. Wenn wir schliesslich noch aus *KOBERT* anführen, dass nach Genuss von 500 mgr Zinn in Form von zinnhaltigen Konserven keinerlei Krankheitserscheinungen auftraten, so dürften unsere Leser auch in diesem Punkte völlig beruhigt sein.

Ich habe aber an dieser Stelle noch auf eine wirkliche Gefahr hinzuweisen, die den Zahnarzt treffen kann, wenn er viel mit Amalgamfüllungen arbeitet. Ich meine dabei weniger jenen wohl zu berücksichtigenden Umstand, dass durch fortgesetztes Verreiben der Metallfeilung in der hohlen Hand mit der Fingerspitze sicher etwas Hg allmählich durch die Poren der Haut hindurch gelangt und dann resorbiert wird. Diese Gefahr einer Hg-Vergiftung scheint nicht sehr gross zu sein, weil das Hg sich viel schneller mit der Metallfeilung verbindet, als es durch die Haut hindurchgerieben wird. Weit sicherer kann aber jeder Zahnarzt eine chronische Quecksilbervergiftung acquirieren, **wenn er bei dem Auspressen des Hg aus plastischem Amalgam durch Leder oder zwischen den Fingerspitzen, die Quecksilbertröpfchen nicht im Waschbecken unter Wasser sammelt, sondern sorglos in das Operationszimmer fallen lässt.** Infolge des täglichen Arbeitens mit diesem Materiale wird die Luft des Zimmers in kurzer Zeit durch das am Boden unter den Möbeln und in den Ritzen des Fussbodens überall fein verteilte Hg so verdorben, dass vielleicht manche, bei den Zahnärzten häufiger vorkommende Allgemeinerkrankung auf die Einatmung der mit Hg geschwängerten Luft zurückgeführt werden darf.

Wieviel von einem beschäftigten Zahnarzt, der viel Amalgamfüllungen legt, in einer Woche an überschüssigem Hg durch Leder ausgepresst wird, davon kann sich jeder leicht eine Vorstellung machen, wenn er sich die Mühe nimmt, das ausgepresste Hg eine Woche lang zu sammeln. Ich selber habe in einer Woche $^1/_2$ ccm ausgepresstes Quecksilber gesammelt. Sollte es nun in der That gleichgültig sein, wenn solche Massen Hg auf den Fussboden des Zimmers geschleudert werden?

Ich halte es für meine Pflicht, auf die grosse Gefahr, welche hierdurch der Gesundheit des Zahnarztes droht, ganz nachdrücklichst hinzuweisen, und spreche den Wunsch aus, dass auch in allen Lehrinstituten Vorkehrungen getroffen werden mögen, welche die Zerstäubung von Hg durch die noch sorglosen Praktikanten verhüten. Ich habe zu diesem Zwecke in dem mir unterstehenden Institute in dem Zimmer, wo die Füllungen gelegt werden, das Leder und die

Flachzange zum Auspressen des Amalgams, an kleinen Kettchen hängend, über dem grossen Waschgefäss anbringen lassen, so dass das Auspressen nur über demselben möglich ist, und jeder herabfallende Quecksilbertropfen in das grosse Waschgefäss fallen muss.

Dass die von mir hier geschilderte Gefahr keine eingebildete ist, sondern jeden Zahnarzt, der sorglos mit Quecksilber hantiert, umgiebt, mögen die folgenden von *LEWIN* mitgeteilten Fälle[1]) lehren.

So führt er gelegentlich einer Besprechung der Schmierkur, bei der ja die Einatmung der am Körper aufsteigenden Hg-Dämpfe einen grossen Faktor bildet, an, dass *GERHARDT* in Würzburg in einem Zimmer seiner Klinik ein mit grauer Salbe bestrichenes Stück Leinen habe aufhängen lassen. Die bei den Kranken vorhandenen syphilitischen Erscheinungen gingen zurück, bei einer Kranken bildete sich sogar eine merkurielle ulceröse Stomatitis aus. — Bei einem Mädchen, das nie mit Quecksilber zu thun hatte, aber mit einer Arbeiterin, die in einer Spiegelfabrik beschäftigt war, zusammen wohnte, wurde eine typische merkurielle Stomatitis durch die Dämpfe der minimalen Hg-Mengen, die in den Kleidern der Gefährtin sich bargen, erzeugt. Zwei ganz ähnliche Fälle lagen so, dass völlig Gesunde durch ihre syphilitisch erkrankten und mit Hg behandelten Mitbewohner desselben Raumes gleichfalls an heftiger Stomatitis erkrankten und noch weitere Erscheinungen merkurieller Intoxikation boten. Schliesslich sei noch das auch sonst in der Litteratur bekannte Ereignis auf dem englischen Schiffe „Triumph“ angeführt, wo durch Bersten dreier grösserer Gefässe mit Hg und die dadurch frei werdenden Dämpfe, trotz aller Bemühungen, das Schiff zu reinigen und zu ventilieren, auf der kurzen Fahrt von Cadix nach England die ganze Besatzung schwer erkrankte und sogar mehrere Matrosen starben. Ebenso erlagen alle auf dem Schiff vorhandenen Tiere. *Ein jeder in diesem Punkte bisher* ***sorglose*** *Zahnarzt sollte aus diesen Thatsachen die gute Lehre ziehen, dass beim Anreiben einer Amalgampaste jeder Überschuss von Hg* ***sorgfältig*** *aufzufangen ist, damit dasselbe nicht im Operationszimmer verloren geht und dort verdampft.*

[1]) s. Berliner klinische Wochenschrift 1895.

# VIII. Kapitel.

## Die Farbenänderung der Zähne nach dem Füllen mit Amalgam.

Als eine weitere unangenehme Eigenschaft des Amalgams haben wir noch die nachträgliche, nur in seltenen Fällen ausbleibende Verfärbung der mit diesem Material gefüllten Zähne zu betrachten, eine Veränderung, die bei den verschiedenen Arten von Amalgamen und Zähnen verschieden auftritt, jedenfalls aber zur Verschönerung der Zahnreihen keineswegs beiträgt.

Halbcivilisierte Völkerstämme, die sich bemühen, das blendende Weiss ihrer Frontzähne durch Abschleifen des Schmelzes und Einreiben färbender Substanzen zu beseitigen, würden vielleicht über die Farben unserer auf den Tafeln X und XI abgebildeten Zähne entzückt sein.

Wir Europäer freuen uns jedoch mehr, wenn gesunde, nicht gefärbte Zähne beim Sprechen und Lachen uns entgegen leuchten, und werden beim Anblick missfarbiger Schneidezähne stets unangenehm berührt. Finden wir bei älteren Herren durch Füllungen stark gefärbte Schneidezähne, so glauben wir dies zum Teil entschuldigen zu können, weil diese Patienten gewöhnlich mehr Wert auf eine haltbare, als auf eine besser aussehende Füllung legen. Zeigen hingegen junge Mädchen und Frauen beim Lachen durch Amalgam stark verfärbte Schneidezähne, so sagt sich jeder Laie, dass die Zahnheilkunde hinsichtlich der Füllungsmaterialien noch des Fortschrittes bedürftig ist.

Glücklicherweise gehören heute solche Verfärbungen, wie wir sie als Folge einer Kupferamalgamfüllung an dem oberen Eckzahne $\underline{3}$ auf der Tafel X, Fig. 1 finden, schon zu den Seltenheiten, weil es jetzt allgemein als ein Kunstfehler angesehen wird, wenn ein Zahnarzt Frontzähne mit diesem Amalgam füllt. Dagegen haben wir auch heute noch die Aufgabe zu lösen, diejenigen Entstellungen der Zahn-

reihen, wie sie durch die Anwendung von gold- und silberhaltigen Amalgamen vorkommen, durch sachgemässes Füllen möglichst zu verhüten. Dies wird aber nur dann zu erreichen sein, wenn wir das Zustandekommen der Verfärbung der Zahnkronen nach dem Füllen mit Amalgam genauer kennen.

Schon bei der Betrachtung der treu nach der Natur gemalten Tafeln, welche jedem Zahnarzte wohlbekannte Bilder bringen, sehen wir, dass die Färbungen der Zahnsubstanzen ganz verschiedenartig auftreten. Von wesentlichem Einflusse hierbei ist zunächst die Farbe des Schmelzes selbst (bläulichweiss, weissgelb, graugelb), dann aber auch das Alter des Patienten. Je jünger die Zahnsubstanzen, um so ausgebreiteter pflegt gewöhnlich die gefärbte Zone zu sein, welche die Füllung umgiebt, während bei älteren Personen, deren Zahnbein dichter ist, nur die nächste Umgebung der Füllung gefärbt erscheint.

Dann wird die Färbung wesentlich verschieden ausfallen, je nachdem der Zahn mit sogenanntem Gold-, Silber- oder Kupferamalgam gefüllt worden ist.

Auf **Tafel X** zeigt Figur 1 die vor 30 Jahren mit Silberamalgam gefüllten, mittleren Schneidezähne eines über 60 Jahre alten Herrn; zum Füllen des rechten stark verfärbten Eckzahnes ist Kupferamalgam verwendet worden.

In diesem Zahne war, wie sich nach Herausnahme der Füllung zeigte, z. Z. anscheinend eine dünne erkrankte Dentinschicht über der Pulpa liegen gelassen, die erst später zerfallen ist. Infolgedessen ist auch der Zahnhals von der Pulpahöhlenwand aus intensiv schwarz gefärbt. Der linke Eckzahn ist (bei lebender Pulpa) ebenfalls mit Kupferamalgam gefüllt, das den Schmelz intensiv blaugrün gefärbt hat.

Die Figur 2 ist nach dem Gipsmodelle und dem Munde einer jugendlichen Patientin gemalt, welche ihren Mund kaum, jedenfalls aber ungenügend gereinigt hatte. Die einige Jahre vorher mit Silberamalgam gefüllten Zähne zeigen starke Verfärbung des Schmelzes und der Füllungsoberflächen. Die vorhandenen Lücken sprechen für den akuten Verlauf der Karies.

Die Figur 3 derselben Tafel bringt die labial und approximal mit Goldamalgam gefüllten Schneidezähne eines 28jährigen Arztes. Die Füllungen waren zur Zeit ca. 8 Jahre alt. Charakteristisch ist die blauschwarze Schmelzzone der Füllungen auf den Lippenflächen. Die seitlichen Füllungen $\frac{2.|.3}{}$ sind jünger, gut schliessend und haben den Schmelzrand der Zähne nicht verfärbt.

Mit Amalgam gefüllte Frontzähne. (Beschreibung s. Seite 334 u. 335.)

Fig. 3.

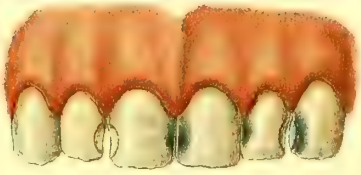

Fig. 4.

Fig. 1.

Fig. 2.

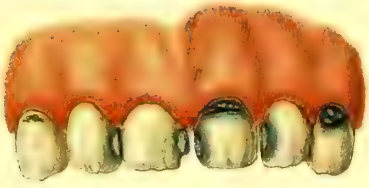

Fig. 5.

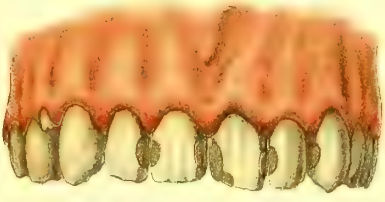

(Goldfüllungen.)
Fig. 6.

Nach der Natur gemalt
von Karl Wesser, Jena.

Aquarelldruck
von J. B. Obernetter, München.

Die Figur 4 derselben Tafel bringt die Zahnreihe einer Frau, deren mittlere Schneidezähne seitlich und rückwärts vor 15 Jahren mit Goldamalgam gefüllt worden sind. Karies ist nicht wieder aufgetreten, allein der die Füllung deckende Teil des Schmelzes ist blaugrau gefärbt. Dieser Umstand veranlasste die Patientin, sich die kariösen Defekte ihrer Zähne 2··1|2. mit Cement füllen zu lassen. Das ist in wenigen Jahren wiederholt geschehen; ich kann jedoch nicht sagen, dass die ausgewaschenen Cementfüllungen besser aussehen als der zu gleicher Zeit mit randdichtem Amalgam gefüllte Eckzahn |.3, dessen Färbung durch eine Cementunterlage vermieden worden wäre.

Figur 5 derselben Tafel bringt die Zahnreihe eines Arztes, der seine Zähne und Mundhöhle vorzüglich reinigt. Trotzdem haben alle Goldamalgamfüllungen fast schwarze Oberflächen. Der linke Eckzahn und mittlere Schneidezahn |i 3 sind auch am Zahnfleischrande gefüllt, der rechte Eckzahn ist an derselben Stelle erkrankt. Von dem mittleren rechtsseitigen Schneidezahne ist ein Stück Schmelz ausgebrochen und dadurch die Füllung zum Teil freigelegt.

Die Figur 6 zeigt eine von mir mit Gold gefüllte Schneidezahnreihe eines Herrn, welcher die früher mit Cement gefüllten Zähne durch dauerhafte Füllungen sicher gestellt zu sehen wünschte.

Ich füge dieses Bild hier bei, um zu zeigen, dass auch die Goldfüllungen nicht schön, wohl aber besser aussehen als die anderen Füllungen.

Die folgende **Tafel XI** bringt zwei Oberkiefer, deren Zähne teils mit Gold, teils mit verschiedenen Amalgamen gefüllt sind. Figur 1 zeigt die Zahnreihe einer jungen Dame, deren Schneidezähne so zu sagen fast an allen Stellen, wo nur Karies auftreten kann, mit Gold gefüllt worden sind, während die Seitenzähne meist Amalgamfüllungen erhalten haben. Von diesen haben die beiden Mahlzähne 7|7 10 Jahre alte kleine und abgenützte Kupferamalgamfüllungen, die den umgebenden Schmelz intensiv gefärbt haben und durch Gold ersetzt wurden, ebenso die kleine noch schliessende Füllung aus Silberamalgam |4. Von den beiden tief kariösen Praemolaren rechts erhielt 4| eine doublierte (*ROBISCEK*'sche) Amalgamfüllung; die Krone von 5 wurde abgetragen und nach antiseptischer Füllung des Wurzelkanals durch eine pyramidenförmige Amalgamkrone ersetzt.

Auch der Oberkiefer der Figur 2 zeigt höchst charakteristische Färbungen der Zahnsubstanzen. So sehen wir zunächst die Krone des zweiten oberen Molaren |7. durch eine grosse Kupferamalgamfüllung intensiv grün gefärbt, ebenso die des Praemo-

laren |4. Beide sind vor Jahren pulpakrank gewesen und mit Sublimatpastillen bezw. Sublimatcementpasta antiseptisch behandelt worden. Bemerkenswert ist die Kupferamalgamfüllung in |2 auf seiner Gaumenfläche. Der Defekt, ein kariös gewordenes foramen coecum, war nicht gross, trotzdem zeigt der Schmelz nicht allein in der Umgebung der Füllung einen blaugrünen Hof, sondern diese Färbung der Zahnkrone ist nach Jahren bis zur Lippenfläche vorgedrungen. In beiden mittleren Schneidezähnen befinden sich Ersatzfüllungen (doublierte nach *Robiscek*) an Stelle von alten Amalgamfüllungen, deren Schluss zu wünschen übrig liess und zum Zerfall der Pulpa in 1| geführt hatte. Durch die doublierten Füllungen haben diese Zahnkronen ihre normale Farbe wieder erhalten. 5| hat eine Kupfer-, 7| eine Goldamalgam- und eine kleinere Kupferamalgamfüllung.

Dass durch sachgemässes Ausfüllen der Höhlen mit Gold oder Cement die hier illustrierten Färbungen der Zahnsubstanzen verhütet werden können, darüber besteht nirgends ein Zweifel. Da aber die Behandlung so schwer erkrankter Zähne mit Gold aus naheliegenden Gründen verhältnismässig selten ausgeführt werden kann, die Cemente aber ein so unzuverlässiges Füllungsmaterial abgeben, dass ich ihre Verwendung mehr und mehr einschränke, bemühe ich mich, auch in Schneidezähnen gut schliessende Füllungen aus Amalgam zu legen, welche die Zahnsubstanzen nur wenig oder gar nicht färben.

Bei der näheren Erforschung der Ursachen, wodurch die mit Amalgam gefüllten Zähne so häufig missfarbig werden, müssen wir die Färbung der Füllungsoberfläche von der der Zahnsubstanzen wohl unterscheiden. Ebenso ist die Farbenänderung mit Amalgam gefüllter Kronen bei durchscheinendem, dünnem Schmelze von der wirklichen Verfärbung der Zahnsubstanzen durch das Füllungsmaterial zu trennen.

Wenn wir in der fertig präparierten, approximal-distal gelegenen Höhle eines centralen Schneidezahnes ein Stückchen Goldblatt gegen den dünnen Schmelz drücken, so verändert er seine Farbe und erscheint gelb. Nehmen wir statt des Goldes Zinnfolie, so sieht die durchscheinende Stelle grauweiss aus; drücken wir ein Stückchen Amalgam gegen den durchsichtigen Schmelz, so wird derselbe sofort schmutzig grau. Diese Farbenveränderung der Zahnkrone beruht auf der Transparenz des Schmelzes, nicht auf einer Färbung desselben.

Wird ferner nicht jede Spur kariösen Zahnbeines von der Schmelzwand entfernt, so wird die Krone nach dem Füllen da,

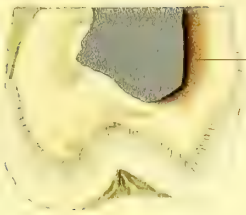

Nicht schliessende Füllung; Zahnbein durch Schwefelmetall gefärbt.

Fig. 7.
(s. S. 241)

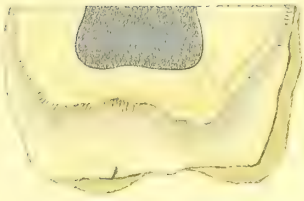

Fig. 8.
(s. Seite 241)

Fig. 1 (s. Seite 235 u. 241).

Verfärbung der Füllungen u. der Zahnkronen bei starker Säurebildung (s. Kap. IV u. VIII).

Fig. 3.

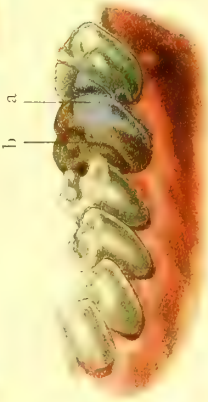


Durch anliegendes Kupferamalgam, a auf elektrolytischem Wege amalgamirte Goldkrone b.

Fig. 4.
(s. Seite 165 u. 166)

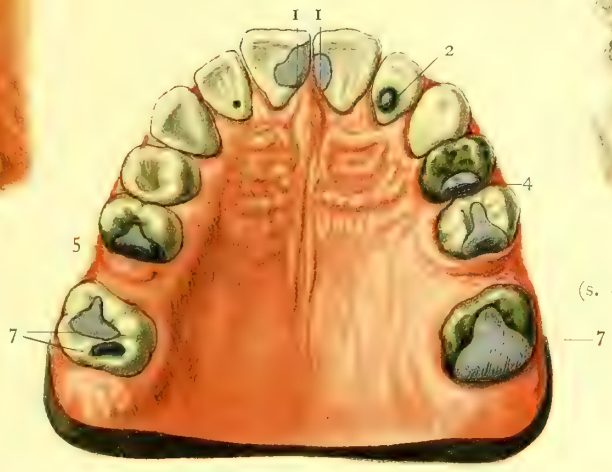


Fig. 2 (s. Seite 235, 228 u. 320).

Füllung aus reinem Krystallgold u. Quecksilber durch Schwefelwasserstoff geschwärzt.

Fig. 5 (s. Seite 131).

Platin-Gold-Amalgam.

Fig. 6 s. Seite 240.

Gezeichnet u. gemalt v. Karl Wesser, Jena. Aquarelldruck v. J. B. Obernetter, München.

wo der Rest des erkrankten Zahnbeines der Schmelzwand anliegt, eine graue Zone zeigen, gleichviel, ob die Füllung aus Gold, Cement oder weisser Guttapercha hergestellt wurde. Desgleichen verliert, wie bekannt, eine jede Zahnkrone ihre glänzende Farbe, sobald die Pulpa gangränös zerfallen oder nach der Entfernung einer entzündeten Pulpa die entleerte Kammer nebst Kronendefekt gefüllt worden ist. An einer solchen Zahnkrone tritt die Missfärbung um so stärker auf, wenn zum Ausfüllen der Kronenpulpahöhle Cementpasten oder Desinfektionsmittel verwandt werden, die, wie das Sublimat, eine chemische Verbindung mit dem Zahnbein eingehen. Auch diese Farbenänderung muss von der durch Amalgam herbeigeführten getrennt werden.

Die wirkliche Verfärbung der Zahnsubstanzen durch Amalgamfüllungen kann hervorgerufen werden:

1. durch flüssige Amalgamteilchen, welche beim Stopfen der Höhle in die Zahnbeinröhrchen und Spalträume des Schmelzes hineingepresst werden;
2. durch Metallsalze und Schwefelmetalle.

### 1. Färbung der Zahnsubstanzen durch eingedrungenes Amalgam.

Die Frage, ob es überhaupt möglich ist, in die Zahnbeinröhrchen flüssige Amalgamteilchen zu pressen, muss zuvor beantwortet werden, weil diesbezügliche Versuche noch nicht gemacht worden sind. Dass sich Hg durch starken Druck in mikroskopisch feine Poren, z. B. durch Buchsbaumholz pressen lässt, ist bekannt. Ich erwähne ferner, dass man früher flüssiges Wismuthamalgam zum Ausspritzen mikroskopisch feiner Gefässverzweigungen anatomischer Präparate benutzte. Wenn aber allgemein von Verfärbung der Zähne durch Amalgamfüllungen gesprochen wird, so hat es für uns Zahnärzte doch sehr grosses Interesse zu wissen, ob denn überhaupt auch flüssige Amalgamteile in die eröffneten Zahnbeinröhrchen hineingedrückt werden können, was von den einen a priori angenommen, von anderen dagegen bestritten wurde. Zur Beantwortung dieser Frage machte ich (1871) folgende Versuche:

An ausgestossenen Kronen der Milcheckzähne, sowie an abgeschnittenen gesunden Kronen von frisch extrahierten bleibenden Eckzähnen, ferner an bereits getrockneten Kronen dieser Zähne wurden die Pulpahöhlen cylindrisch ausgebohrt, mit Äther ausgewaschen, getrocknet und mit Gold-, Silber- oder Kupferamalgam gefüllt, und zwar unter Anwen-

dung starken Handdrucks und des automatischen Hammers. Längere Zeit nach der Erhärtung der Amalgamfüllungen machte ich von jeder gefüllten Zahnkrone einen dünnen Schliff, der in Glycerin oder Kanadabalsam eingebettet und mikroskopisch untersucht wurde. Hiernach kann ich nun mit mehreren Präparaten zweifellos den Nachweis liefern, dass das flüssige Amalgam sich thatsächlich in die Zahnbeinröhrchen hineintreiben lässt. Dieses Eindringen betrug meist nur Bruchteile eines Millimeters. Nur bei einigen unter vielen Versuchen war es mir gelungen (in ausgetrockneten Zähnen), Amalgam-



Fig. 137. Schliff von einem bleibenden Eckzahn, in dessen Zahnbeinröhrchen sich Amalgam befindet (Photographie). Vergr. 50.

teilchen an verschiedenen Stellen bis nahe an die Schmelzdentingrenze in die Zahnbeinröhrchen hineinzutreiben. Bei durchgehendem Lichte waren diese Stellen des Zahnbeines schon in den dicken Schliffen dunkelgrau, bei auffallendem Lichte silberglänzend zu sehen. In Querschnitten von solchen Zähnen sah ich die eingedrungenen Amalgamteilchen die Füllung strahlenförmig umgeben.

Die Figuren 137 und 138 zeigen die Photogramme eines jungen Eckzahnes, dessen ausgebohrte Pulpahöhle mit Goldamalgam (Hand- und Hammerdruck) gefüllt worden ist. Die Füllung ist infolge der Kontraktion des Amalgams aus dem dünnen Schliff herausgefallen. In letzterem sieht man nun am Rande der Pulpahöhle bezw. der Schnitt-

fläche bis nahe zur Schmelzdentingrenze schon mit unbewaffnetem Auge eine kometenschweif-ähnliche, scharf begrenzte Partie des Zahnbeines, die, mit der Lupe betrachtet, bei durchgehendem Lichte von beiden Seiten dunkel, bei auffallendem Lichte silberglänzend erscheint. Bei 200facher, hier nicht abgebildeter Vergrösserung erkenne ich, dass die Dentinröhrchen in der Mitte des Bildes teils durchgehende, teils unterbrochene Amalgam-Einlagerungen besitzen, welche dem Schliff bei durchgehendem Lichte die schwarze Streifung geben. Die nicht mit Amalgam angefüllten Dentinröhrchen sind durch die

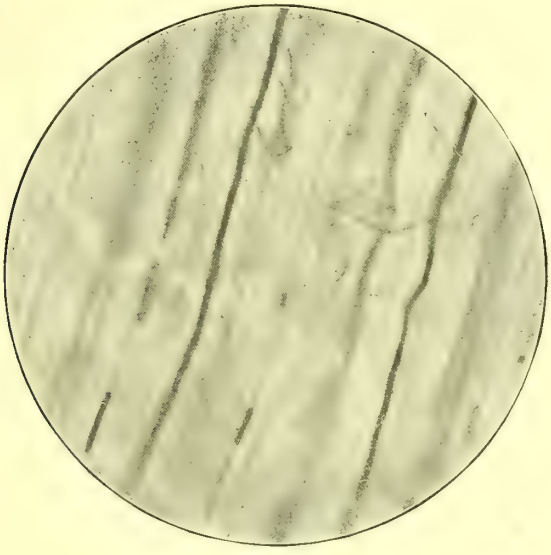

Fig. 138.

Aufbewahrungsflüssigkeit (reines Glycerin, in dem der Schliff nun seit Jahren liegt) so aufgehellt worden, dass ihre Konturen kaum noch zu erkennen sind. Das zweite Photogramm desselben Schliffes (Fig. 138) zeigt bei 1000facher Vergrösserung ein Stück Zahnbein, in welchem die Zahnbeinröhrchen zum Teil durchgehend, zum Teil unterbrochen mit Amalgam gefüllt sind. An mehreren Stellen sieht man, dass die Ausfüllungsmasse auch in die Seitenästchen der Zahnbeinröhrchen eingedrungen ist.

Durch diese Beobachtungen ist der Beweis erbracht, dass Teile der Amalgamfüllungen in die Dentinröhrchen gepresst werden können. Da jedoch nach den von mir angestellten Untersuchungen das flüssige Amalgam in lebendes Zahnbein nur in ganz geringer Menge

eingepresst werden kann, so ist der Anteil, welchen diese Metallteilchen bei der Färbung der Zahnsubstanzen haben, ein geringer.

### 2. Färbung der Zahnsubstanzen durch Metallsalze und Schwefelmetalle.

Wäre die Färbung nur eine Folge des Eindringens von Amalgamteilchen in das Kanalsystem des Zahnbeines, so müssten die Zahnkronen sofort nach dem Einstopfen des Füllungsmaterials dunkel werden. Da aber, abgesehen von der Transparenz des Schmelzes, welche in grösseren Höhlen jede Amalgamfüllung sofort graublau durchscheinen lässt, die eigentliche Färbung der Zahnsubstanzen erst nach Monaten beobachtet wird, so müssen noch andere Umstände hier einwirken, und diese haben wir *in der Formveränderung der Amalgame, in der Neigung, sich von den Rändern abzulösen, und in der damit eingeleiteten Bildung von Schwefelmetallen und Metallsalzen an den der Zahnhöhlenwand anliegenden Flächen des Amalgams zu suchen.*

Die Bildung von Metallsalzen an den inneren Füllungsoberflächen findet unter gewöhnlichen Verhältnissen nur bei Kupferamalgamen statt, bei Goldamalgamen nur dann, wenn dieselben vorher mit Säuren behandelt (gewaschen) wurden.

Die Färbung der Zahnsubstanzen durch Schwefelmetall kommt bei allen Amalgamfüllungen im Munde vor, sobald der Randschluss derselben nicht ein absolut dichter ist und eine genügende Entwickelung von Schwefelwasserstoffgas im Munde stattfindet. Dieses Gas dringt selbst in die allerfeinsten Spalträume ein, so dass höchst wahrscheinlich selbst diejenigen Füllungen, welche wir für absolut dicht schliessend halten, die Zahnhöhle gegen das Eindringen desselben doch nicht sicher stellen.

Die Figur 6 auf **Tafel XI** zeigt einen extrahierten trockenen Zahn, der auf seiner Frontfläche mit einem Goldamalgam gefüllt worden ist, das auch 10% Kupfer enthielt. Die Füllung schliesst vorzüglich, ist aber durch das Schwefelwasserstoffwasser, in welchem der Zahn 4 Wochen gehangen hatte, ganz schwarz gefärbt worden. Diese Färbung durch Schwefelmetall zeigt auch der Schmelz in Rissen, die vor dem Füllen der Krone mit der Lupe erkannt wurden.

Wir wissen aber nun, dass die Kontraktion hauptsächlich nur bei zusammengesetzten Gold- und Silberamalgamen beobachtet wird. Sobald nun der Randschluss eines Amalgams infolge seiner kaum messbaren Formveränderung undicht wird, **beginnt die Bildung**

**von Schwefelmetall** am Füllungsrande, die, allmählich immer weiter fortschreitend, auch die den Zahnwandungen noch scheinbar dicht anliegende Amalgamoberfläche ergreift.

Die Figuren 7 und 8 der Tafel XI zeigen Schliffe von Zahnkronen, deren ausgebohrte Pulpahöhlen mit Goldamalgam gefüllt und dann in Schwefelwasserstoffwasser gebracht worden sind. Das Amalgam in dem Zahne Fig. 7 hat sich von der Zahnwand abgezogen, und infolge des Eindringens des Schwefelwasserstoffgases ist das Zahnbein durch Schwefelmetall schwarzbraun gefärbt worden. Die aus (gemischtem) Platin-Goldamalgam hergestellte Füllung des Zahnes (Fig. 8) hat sich nicht kontrahiert und zeigt keine Färbung des Zahnbeines.

Das sich hierbei bildende Sulfid ist verschieden, je nach der zum Amalgam verwandten Legierung, daher variiert auch die Färbung der Zahnsubstanzen. Nehmen wir ein Beispiel: Auf der Kaufläche eines oberen Praemolaren wird eine mittelgrosse Cavität mit einem aus Silber und Zinn bestehenden sogenannten Silberamalgam gefüllt. Nach Jahresfrist finden wir die Füllungsränder etwas abstehend, rauh und den Schmelzrand gefärbt. Die Zahnkrone hat ihre frische Farbe verloren und zeigt in der Umgebung der Füllung einen bleifarbigen Hof (s. Tafel XI, Fig. 1 $\lfloor\underline{4}$).

Nimmt man eine solche Füllung heraus, so sieht man die innere Oberfläche derselben, ebenso das Zahnbein schwarzbraun gefärbt. Dieses Schwarzwerden der inneren Füllungsoberfläche nimmt, entsprechend der Formveränderung des Amalgams von dem Rande der Cavität nach dem Boden zu ab, den wir in diesem Stadium gewöhnlich noch frei von Missfärbung finden. Die Prüfung einer solchen gefärbten Partie zeigt, dass das Dentin noch nicht erweicht, nicht kariös ist.

Untersuchen wir einen solchen Zahn mikroskopisch, so sehen wir im Zahnbein da, wo die Füllung sich minimal von demselben abgewölbt hat, eine braunschwarze Färbung, die am Rande der Cavität Grundsubstanz und Zahnbeinröhrchen gleich betrifft, in ihrer Ausstrahlung aber mehr den Zahnbeinröhrchen folgt (Tafel XIV, Fig. 1 und Fig. 2).

Diese Färbung des Zahnbeines unterscheidet sich nun wesentlich von der, die wir künstlich durch das Einpressen des Amalgams in die Zahnbeinröhrchen hervorgebracht haben. Im letzteren Falle lassen sich bei durchgehendem Lichte dunkle, graublaue, vereinzelte Streifchen im Zahnbein erkennen, die an einzelnen Stellen bis zur Schmelzgrenze zu verfolgen sind; bei auffallendem Lichte ist ein deutlich

erkennbares Glitzern der in den Dentinröhrchen sitzenden Amalgamteilchen bemerkbar, während die Amalgamsulfide eine dunkelrotbraune diffuse Färbung des Dentins in der nächsten Nähe der Höhlenwände herbeiführen.

Die Färbung der mit zusammengesetztem Amalgam gefüllten Höhlen hängt demnach hauptsächlich von der Formveränderung des erhärteten Amalgams ab. Je mehr sich dabei die Füllung von den Wänden ablöst, um so schneller wird auch die innere Amalgamoberfläche sich mit einer dünnen Schicht von Schwefelmetallen bedecken, und um so tiefer wird das Eindringen dieser Verbindungen in das Zahnbein erfolgen. Die Färbung des letzteren wird dabei um so stärker hervortreten, je weniger das in den zusammengesetzten Amalgamen vorhandene Silber und Zinn durch Zusatz von Gold, Platin oder Nickel gegen die Einwirkung der Säuren, namentlich gegen die rasch zur Bildung von Schwefelmetall führende Wirkung des Schwefelwasserstoffgases geschützt ist.

Dieses in unserem Munde so leicht sich bildende Gas ist es, welches nicht allein die Oberfläche einer jeden zusammengesetzten Amalgamfüllung rasch schwarzbraun färbt, sondern auch weit in die Zahnbeinröhrchen eindringt und daselbst Amalgamteilchen als Schwefelmetalle deponiert. Diese färben das Zahnbein schwarzbraun, wenn die Amalgamlegierung vorwiegend aus Silber und Zinn besteht, grünschwarz, wenn zum Verschluss der Höhle Kupferamalgam benutzt wurde.

Wenn wir eine mittelgrosse Cavität mit Kupferamalgam füllen, so wird die Oberfläche desselben rasch schwarz, der Zahn dagegen färbt sich anfänglich gar nicht. Erst wenn das Kupferamalgam auf der Oberfläche Spuren von Abnutzung oder Auflösung zeigt, werden die Schmelzränder grüngrau gefärbt. Wenn dagegen die Abnutzung des Amalgams bis zur Zahnbeingrenze fortgeschritten ist oder das letztere (wie an den Zahnhälsen) überhaupt ohne Schmelzdecke die Umrahmung der Kupferamalgamfüllung bildet, so kann das Zahnbein in der Umgebung der Füllung schon in wenigen Monaten intensiv graugrün gefärbt werden.

Diese Färbung wird durch **Kupfersalze** herbeigeführt, welche die Zahnsubstanzen imprägnieren und bei grösseren Füllungen nicht allein den Schmelz des gefüllten Zahnes, sondern auch derjenigen Zähne färben, die der Füllung anliegen, oder beim Kieferschluss mit dem Kupferamalgam in Berührung kommen.

Diese Grünfärbung der Zahnsubstanzen konnte ich auch künstlich dadurch hervorrufen, dass ich zwischen zwei frische Zahnschliffe ein

Stückchen cuprum sulfuricum oder ein Stückchen plastisches Kupferamalgam legte und letzteres längere Zeit bei 35° in einem Glas mit Speichel und etwas zerkautem Brot aufbewahrte.

Eine der durch Kupfersalze hervorgerufenen sehr ähnliche Färbung tritt ferner sehr bald ein, wenn man mit Amalgam gefüllte Zähne in 2% Sublimatlösung legt. Ebenso wird eine besonders intensive grau- bis grünschwarze Färbung des Zahnbeines herbeigeführt, wenn die Pulpahöhle solcher Zähne mit Sublimatcement oder mit Sublimatpastillen gefüllt oder mit konzentrierter Sublimatlösung ausgewaschen und die Kronencavität mit Kupferamalgam gefüllt wird. (Siehe die Zähne Fig. 4 und 12 auf Tafel IX.)

Diese von Kupfersalzen durchsetzte Partie des Zahnbeines erscheint mir nach dem Ausbohren der alten Amalgamfüllung härter als das nicht gefärbte Zahnbein. Ob das Zahnbein — wie andere annehmen — infolge seiner Imprägnierung mit Kupfersalzen gegen Fäulnis wirklich widerstandsfähiger wird, vermag ich nicht zu entscheiden, kann jedoch mit Bestimmtheit versichern, dass *durch Karies vorher erweichtes, auf dem Boden einer Höhle zurückgelassenes Zahnbein zwar unter der Einwirkung der Kupferamalgamfüllung trocken und fest wie Leder wird, keineswegs aber durch eine Einlagerung von Kalksalzen wieder erhärtet.*

Diese grüne Färbung der Zahnsubstanzen durch Kupfersalze wird in jedem mit Kupferamalgam gefüllten Zahne in geringem Grade beobachtet; in Zähnen, die während des Füllens mit diesem Material nicht trocken gehalten wurden, tritt sie intensiver auf. Wird jedoch eine Kupferamalgamfüllung am Rande kaum nachweisbar undicht, so dringt nun auch das Schwefelwasserstoffgas allmählich zwischen Zahnwand und Füllung ein und führt zur Bildung von Kupfersulfid und durch dieses zur Doppelfärbung der Zahnsubstanzen, wie wir dieselbe an unseren Präparaten **Tafel XII**, Figur 1 sehen.

Bei der makroskopischen Untersuchung von Zahnschnitten solcher Zahnkronen, die mit Kupferamalgam gefüllt worden sind, finde ich unter ganz kleinen Kupferamalgamfüllungen, wo die kegelförmige Abgrenzung der Zahnbeinröhrchen noch sichtbar ist, diesen charakteristischen Zahnbeinkegel scharf abgegrenzt und prägnant grün gefärbt.[1]) Das ist auffallend, weil gerade diese Stelle des Zahnbeines sich sonst gegen Farbstoffe ziemlich indifferent verhält.

[1]) Auch bei stärkerer Vergrösserung finde ich, dass durch die Amalgamteilchen, Sulfide und anderen Metallsalze Details in der Zahnbeinstruktur erschlossen werden, wie ich sie durch die sonst gebräuchlichen Färbemethoden nicht klar legen konnte.

Dabei muss ich aber noch auf einen Umstand aufmerksam machen, nämlich, dass ich unter keiner sogenannten Gold- oder Silberamalgamfüllung diese kegelförmige Abgrenzung des Zahnbeines vom Amalgam gefärbt gefunden habe, dagegen stets unter gut schliessenden Kupferamalgamfüllungen.

*Ob nun diese Färbung des Zahnbeinkegels (vergl. Figuren 1 und 2, Tafel XII),* ***die bis zur Pulpahöhle durchgeht*** *und an der Wand derselben sichtbar ist, die Oberfläche der gesunden Pulpa in irgend einer Weise alterieren bezw.* ***pathologisch verändern kann,*** *diese Frage konnte bis heute noch nicht beantwortet werden.* Vorläufig will ich auf diesen Punkt nur die Aufmerksamkeit gelenkt haben.

Wenden wir uns jetzt wieder zu den Bildern 2 bis 7 der **Tafel XII,** deren Besprechung uns über die mit der Lupe schon erkennbare Färbungen der Zahnsubstanzen durch Amalgamfüllungen Aufschluss geben wird. Die Figur 2 dieser Tafel bringt die durchschnittene und angeschliffene Krone eines mit Kupferamalgam gefüllten Milchmolaren. Unter der kleinen Füllung *a* zeigt sich die transparente Zone *b* (die breiter ist als in der dritten Figur derselben Tafel) scharf abgegrenzt und bis zur Pulpahöhle durchgehend grün gefärbt.

Der Schnitt Figur 3, Tafel XII, zeigt uns eine durch aufgelagertes Kupfersulfid grünschwarz gefärbte Kaufläche *a*, unter der Füllung *b* eine an der letzteren dunkelgrün gefärbte, nach der Pulpa zu sich allmählich aufhellende Partie des Zahnbeines, und in der linken Ecke den durch das Kupfersalz gefärbten und scharf begrenzten Zahnbeinkegel *c*. Links nicht gefüllter Defekt mit brauner Färbung des Zahnbeines.

Figuren 4 und 5, Tafel XII: Die Kronen zweier Milchmolaren mit Kupferamalgamfüllungen. Die Krone von Figur 4 ist weniger gefärbt und die schwarzbraune Amalgamfüllung durch zweijährigen Gebrauch kaum abgenutzt worden. Die Füllung in der Krone Figur 5 ist ungefähr ebenso alt, jedoch zur Hälfte verbraucht, und zeigt den Schmelz des Zahnes lebhaft grün gefärbt.

Die Figur 6, Tafel XII, zeigt einen oberen Praemolaren, dessen Distalfläche eine grosse Kupferamalgamfüllung mit glänzender Oberfläche hat. Die Füllung ist am Zahnfleischrande aufgelöst, und der Zahn an dieser Stelle aufs neue kariös geworden. Der Schmelz ist von innen heraus grün gefärbt, ebenso die Wurzel, die, 1 cm unter der Füllung quer durchschnitten, vollständig grün gefärbtes Zahnbein zeigen würde.




Fig. 2.
(s. Seite 244.)

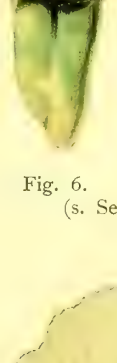

Fig. 6.

Fig. 7.
(s. Seite 244.)




Fig. 3 (s. Seite 244.)

Mit Kupferamalgam gefüllte und

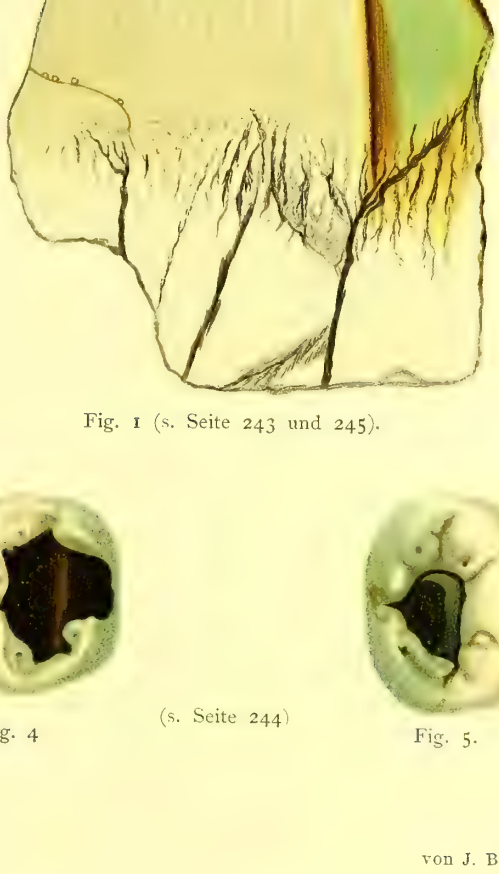

jahrelang noch getragene Zähne.

Fig. 1 (s. Seite 243 und 245).



Fig. 4

(s. Seite 244)

Fig. 5.

Gezeichnet und gemalt
von Karl Wesser, Jena.

Aquarelldruck
von J. B. Obernetter, München.

Der Zahn zu Figur 7, Tafel XII, ein distal gefüllter Praemolar, hat ebenfalls eine Kupferamalgamfüllung. Die wenig abgenutzte Oberfläche des Amalgams erscheint feinkörnig mit gutem Randschluss. Der Schmelz ist am Rande direkt, der übrige Teil desselben von innen heraus graugrün gefärbt. Die nekrotische Wurzel des Zahnes hat die normale Farbe.

## Die Histologie der durch Amalgam gefärbten Zahnsubstanzen.

### a) Die Färbung durch Kupferamalgam.

Im Anschluss an diese makroskopischen Bilder bringe ich noch 4 mikroskopische, welche zeigen, dass durch die Kupfersalze resp. Sulfide die Stellen der Zahnsubstanzen, welche direkt der Kupferamalgamfüllung angelegen haben, diffus gefärbt werden. Wir sehen jedoch, dass die Färbung der Grundsubstanz des Zahnbeines immer schwächer wird, und dass schliesslich die färbende Substanz nur noch im Verlauf der Dentinröhrchen und in den Globularräumen, im Schmelz, vom Dentin aus vorgedrungen, in den keulenförmigen Spalten desselben gefunden wird.

Die Figur 1 der **Tafel XII** zeigt bei 20facher Vergrösserung den Schliff eines oberen centralen Schneidezahnes, der mehrere Jahre eine kleine Kupferamalgamfüllung getragen hat. Die durch die Kupferfüllung bewirkte chemische Veränderung ist im Zahnbein genau auf die kegelförmige Abgrenzung beschränkt geblieben. Die in dem ziemlich starken Schliffe übereinander liegenden Dentinröhrchen geben diesem Präparat das Ansehen, als wären Grundsubstanz und Zahnbein gleichmässig verändert.

An einem dünnen Schliff desselben Zahnes sah ich jedoch bei stärkerer Vergrösserung, dass die Färbung sich im Dentin fast nur auf die Röhrchen, im Schmelz nur auf die angrenzenden keulenförmigen Spalträume erstreckte. Zu beachten ist, dass auch in diesem Präparate die Färbung des Zahnbeines durch Kupfersalze die kegelförmig abgegrenzte transparente Zone nicht überschreitet, dass hingegen die Randpartie und die Begrenzung der genannten Zone die durch Metallsalze und Sulfide hervorgerufene Doppelfärbung zeigt.

Recht interessant war mir noch das Studium eines Wurzelschliffes von einem oberen Mahlzahn, dessen Kronen-Cavität und Pulpahöhle mit Kupferamalgam gefüllt waren. Der extrahierte Zahn war fast bis zu den Wurzelspitzen grün, die Krone grünschwarz ge-

färbt.[1]) An abgesprengten Teilen bemerkte ich, dass hier auch der Schmelz von den Kupfersalzen gefärbt war. Die angeschliffene, schön grüngefärbte Wurzel (Figur 1, **Tafel XIII**) zeigte im dicken Schnitte einzelne dunkelgrüne Flecken, die von beiden Seiten so weit abgeschliffen wurden, dass die gefärbte Partie des Zahnes mikroskopisch untersucht werden konnte. Bei genauer Betrachtung und verschiedener Einstellung des mässig dünnen Schliffes zeigte sich, dass diese eigentümlichen Figuren durch diagonal und quer getroffene Dentinröhrchen gebildet werden, aus welchen die Kupfersalze gewissermassen herauskrystallisiert sind. Diese interessanten Bilder dürfen wir wohl nicht als zackige, den Knochenkörperchen ähnliche Hohlräume, welche, wie die Globularmassen, das Kupfersalz besonders stark aufgenommen hätten, deuten, so sehr auch die an dem dicken Schliffe gut sichtbare Färbung diese Deutung unterstützt.

Auf derselben **Tafel XIII** bringen wir in Figur 2 (Vergr. 1/150) Schmelz und Dentinsegment eines unteren Mahlzahnes, dessen Krone eine erbsengrosse Kupferamalgamfüllung trug. Das abgesprengte Zahnfragment zeigte bei einer Stärke von 0,5 mm die bekannte intensiv grüne Färbung des Zahnbeines, die durch den Schmelz scharf abgegrenzt wurde. Mit der Lupe bemerkte man an dem starken Schliffe grüne Flecken, die an dem vorliegenden Dünnschliff als schöne Globularräume hervortraten. Das Kupfersalz ist durch die Zahnbeinkanälchen bis zu den Globularräumen eingedrungen und hat die Konturen derselben scharf gefärbt.

## b) Die Färbung der Zahnsubstanzen durch Gold- und Silberamalgam.

Die bisher besprochenen Schliffe, die alle graugrün gefärbt sind, stammen von Zähnen, die mit Kupferamalgam gefüllt waren. Die nachstehenden Tafeln XIV und XV bringen nun Präparate von Zähnen, die sogenannte Silber- bezw. Goldamalgamfüllungen jahrelang getragen haben. Die Färbung dieser Schliffe ist nun nicht grün, sondern, entsprechend der Mischfarbe von Schwefelsilber und Schwefelzinn, braun.

**Tafel XIV,** Figur 1 (20fache Vergr.). Schmelz und Dentinsegment von einem oberen Mahlzahn, der mit goldhaltigem Silberamalgam

[1]) Die Anwesenheit von Kupfersalzen in der Cementschicht der Zahnwurzel scheint nach meinen Beobachtungen in der Praxis das Periodontium zu schädigen.

Schliffe von zwei mit Kupferamalgam gefüllten Zähnen.

Fig. 1. (Beschreibung s. Seite 246.)

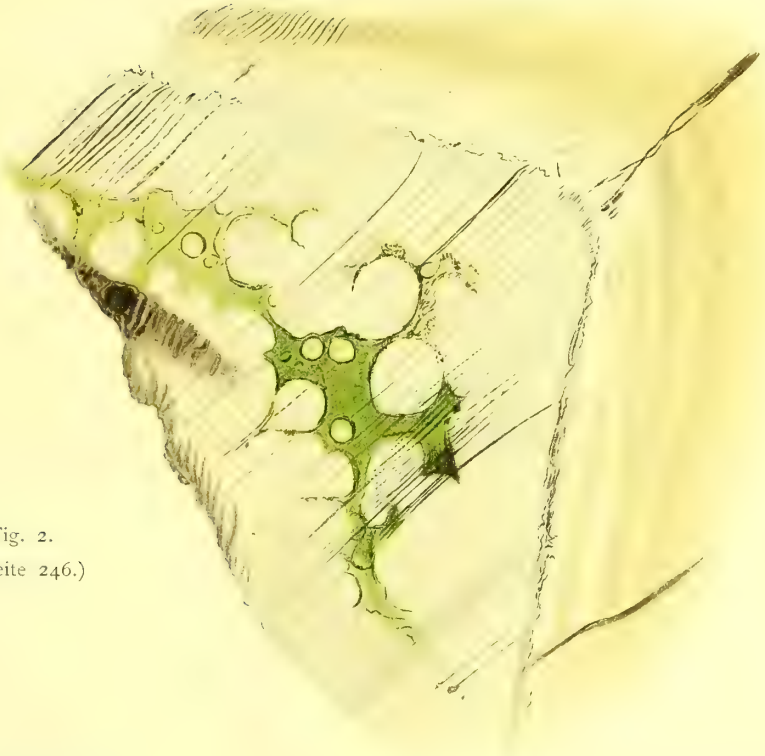

Fig. 2.
(s. Seite 246.)

Gezeichnet und gemalt
von Karl Wesser, Jena.

Aquarelldruck
von J. B. Obernetter, München.

gefüllt war. Das Amalgamsulfid ist hier in centrifugaler Richtung in die Kanälchen und in die guirlandenähnlich aneinander gereihten Globularräume eingedrungen. Derselbe Zahnschliff zeigt uns nun bei 200maliger Vergrösserung (**Tafel XIV,** Figur 2), dass die Schwefelverbindung des Amalgams mit dem Zahnbein am Höhlenrande eine diffuse schwarzbraune Färbung hervorgerufen hat, aus der die Zahnbeinröhrchen allmählich, isoliert gefärbt, heraustreten und die gleichfalls intensiv gefärbten Globularmassen durchsetzen, um als vereinzelt gefärbte Linien bis zum Schmelzrande zu verlaufen.

Von demselben Präparate sehen wir auf **Tafel XV,** Figur 1, bei 500facher Vergrösserung die Schmelzdentingrenze. Die Zahnbeinröhrchen sind in der Mitte des Bildes zum grössten Teil vom Schliff diagonal getroffen und treten als dunkle, knotige Punkte pfeifenkopfähnlich hervor. Über dieser Stelle liegt eine helle, von Kanadabalsam angefüllte Partie des Zahnbeines, während am Schmelz scharf abgegrenzte, gabelförmige Zahnbeinröhrchen sichtbar sind, die, wie der angrenzende Schmelz, durch das Amalgamsulfid deutlich gefärbt sind. Bei genauer Betrachtung des Präparates treten an dem rechts gelegenen Teile des gefärbten Zahnbeines die feinsten Verästelungen der Zahnbeinröhrchen schön markiert hervor.

Die Figur 2, **Tafel XV,** zeigt den senkrecht geführten Schliff von einem Mahlzahn, der mit Silberamalgam gefüllt war. Der Teil *a* lag dem Amalgam an und zeigt teils quer, teils schräg getroffene Dentinröhrchen und farbstofffreie Grundsubstanz. Die letztere ist dagegen durch eine scharf hervortretende Abgrenzung *b* (Schichtung der Dentinröhrchen) in diesem Schliffe anscheinend ebenfalls gefärbt, während die diese Schicht durchsetzenden Röhrchen wieder schön braun isoliert gefärbt hervortreten. Die Zahnbeinröhrchen *c* sind nicht gefärbt und zum Teil durch Kanadabalsam aufgehellt.

Die folgende **Tafel XVI** bringt in Figur 1 den senkrecht geführten Schnitt durch die Krone eines Eckzahnes, dessen Pulpahöhle ausgebohrt und mit Goldamalgam gefüllt wurde. Um festzustellen, wie sich eine Goldunterlage zu erhärtetem Amalgam verhält, stopfte ich in die Spitze der Pulpahöhle eine dicke Lage von Schwammgold *a*. An die labiale linke Wand drückte ich einen 8fach zusammengelegten Blattgoldstreifen No. 5, an die rechte, linguale Seite *c* nur eine 3fache Lage desselben Goldblattes und füllte dann die Höhle mit Amalgam. Vier Wochen nach dem Füllen der Pulpahöhle wurde der Schliff gemacht, welcher uns zeigt, dass eine verhältnismässig dicke Goldunterlage das Eindringen des Amalgams in die Zahnbeinröhrchen sicher verhindert *(a b)*, während schwächere

Goldunterlagen durch das Quecksilber gelöst und in Goldamalgam verwandelt werden, das ebenfalls in die Zahnbeinröhrchen *c* hineingepresst werden kann.

Zu bemerken wäre noch ferner, dass sich das Amalgam — wie auch in der Zeichnung sichtbar ist — an der rechten Seite des Schliffes, wo die Goldunterlage fehlt, von den Wänden der Cavität etwas zurückgezogen hat, während die dicke Goldunterlage *b* an der linken Seite gute Nachbarschaft mit dem Amalgam und der Zahnbeinwand gehalten hat.

Dieses von mir im Jahre 1871 angefertigte Präparat bildet eine Ergänzung und teilweise Bestätigung des von Dr. *A. ZSIGMONDY* im gleichen Jahre in der Vierteljahrsschrift für Zahnheilkunde publizierten Vortrages: „Über Amalgamfüllungen mit Goldunterlage".

**Tafel XVI,** Figur 2, zeigt eine Partie desselben Schliffes bei 75facher Vergrösserung, die das Amalgam im Verlauf der Dentinröhrchen erkennen lässt. Diese Streifen sind bei durchgehendem Licht dunkel, bei auffallendem hellglitzernd an beiden Seiten des dicken Schliffes sichtbar. Das Zahnbein ist in der Nähe der Füllung (durch die Aufbewahrungsflüssigkeit) graugrün gefärbt worden.

Das sind die Resultate meiner mikroskopischen Untersuchung, die ich bis zum Frühjahr 1872 abgeschlossen und dem Centralverein Deutscher Zahnärzte in Wien im August desselben Jahres vorgelegt habe. Nach dieser Zeit sind, soweit ich orientiert bin, ähnliche Untersuchungen nur noch von *C. F. W. BÖDECKER* in New-York gemacht worden. In seinem Werke: „Die Anatomie und Pathologie der Zähne" [1]) beschreibt *BÖDECKER* die Reaktion der Dentinfasern auf Goldamalgam und Cementfüllungen und sagt bezüglich des Amalgams Folgendes:

„Die nach Einführung dieses Materials auftretenden Veränderungen hängen von der Länge der Zeit ab, in welcher es in der Höhle liegen geblieben ist. Einige Monate nach der Einführung kann man fast ausnahmslos eine deutliche Verfärbung des Randes der Höhle beobachten, was dem Eindringen von Silber- oder Quecksilbersulfid in die Zahnkanälchen zuzuschreiben ist. Die Metallteilchen erscheinen unter dem Mikroskope schwarz und sind deshalb leicht zu erkennen. Es scheint, dass sie in die Tiefe des Dentins eine gewisse Strecke weit durch Kontraktion der Dentinfasern verschleppt werden, sonst wäre es unbegreiflich, warum gerade die tiefste Verfärbung in einiger Entfernung vom Rande der Höhle sichtbar ist (Fig. 141).

[1]) Wien und Leipzig (*W. BRAUMÜLLER*) 1896.

Schliffe eines mit Silberamalgam gefüllten Zahnes.



Fig. 1 (s. Seite 241 u. 246).

Fig. 2 (s. Seite 241 u. 247).

Gezeichnet und gemal
von Karl Wesser, Jena.

Aquarelldruck
von J. B. Obernetter, München.

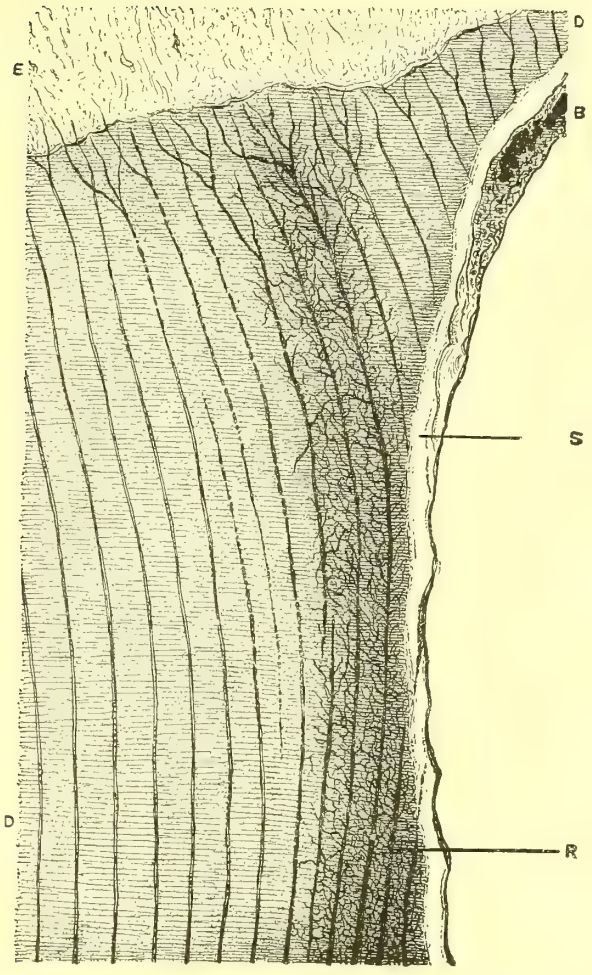


Fig. 139. Geschliffener Praemolar. Kariöse Höhle in der Krone, früher mit Amalgam gefüllt. (Nach *C. F. W. Bödecker.*)

*E* Schmelz, *DD* Dentin, *B* Rand der Höhle, *S* verdichtetes Dentin längs des Randes der Höhle, *R* durch Amalgam hervorgebrachtes Netzwerk. Vergrösserung 500.

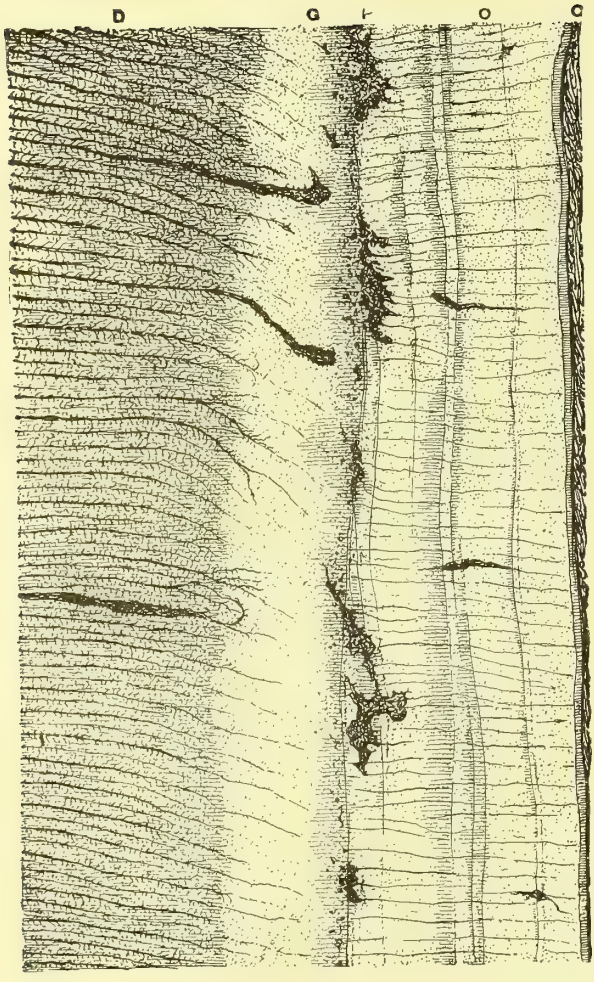


Fig. 140. Geschliffener Molar. Die Pulpa früher nach der *Herbst*'schen Methode behandelt. Die Höhle mit Amalgam gefüllt. (Nach *C. F. W. Bödecker.*)

*C* Pericement, *O* osteoide Schichte des Cements, *P* Protoplasmakörper in der interzonalen Schicht zwischen Dentin und Cement, *G* Körnerschicht des Dentins am Halse, *D* Dentin am Halse, mit einigen birnförmigen Erweiterungen der Zahnkanälchen. Das Netzwerk, durch Amalgam hervorgebracht. Vergrösserung 500.

Schliffe von zwei mit Silberamalgam gefüllten Zähnen. (Beschreibung s. Seite 247.)

Fig. 1.

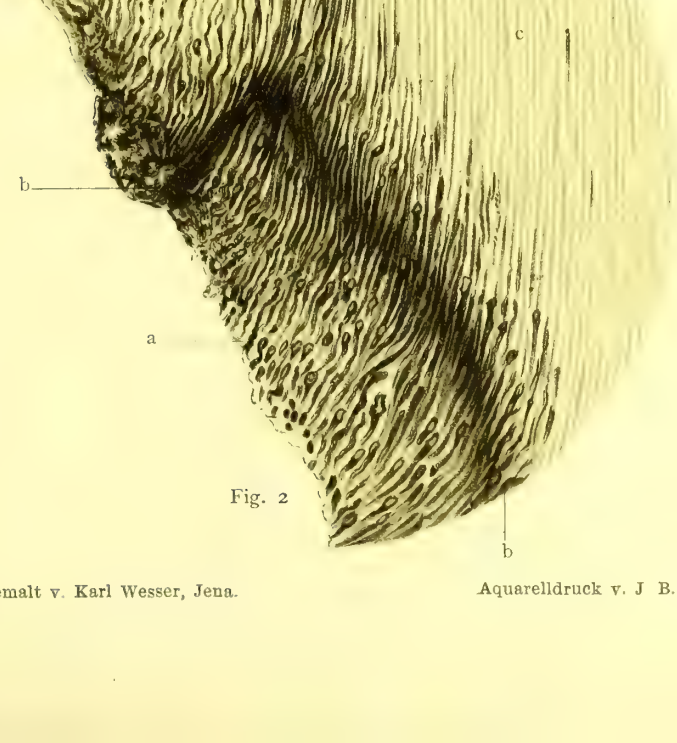


Fig. 2

Gezeichnet u. gemalt v. Karl Wesser, Jena. Aquarelldruck v. J B. Obernetter, München.




Fig. 141. Schliff eines früher mit Amalgam gefüllten Zahnes.
(Nach *C. F. W. Bödecker.*)

*S* Oberfläche der gefüllten Höhle, durch grosse Metallhäufchen gekennzeichnet; *D* Zahnkanälchen, Reihen von Metallteilchen enthaltend; das Netz in der Grundsubstanz an einigen Stellen sehr deutlich; *P* dunkel gefärbte Zone; *L* leicht pigmentierter Abschnitt des Dentins, dem tiefer unten ein dunkel pigmentierter Abschnitt folgt.
Vergrösserung 500.

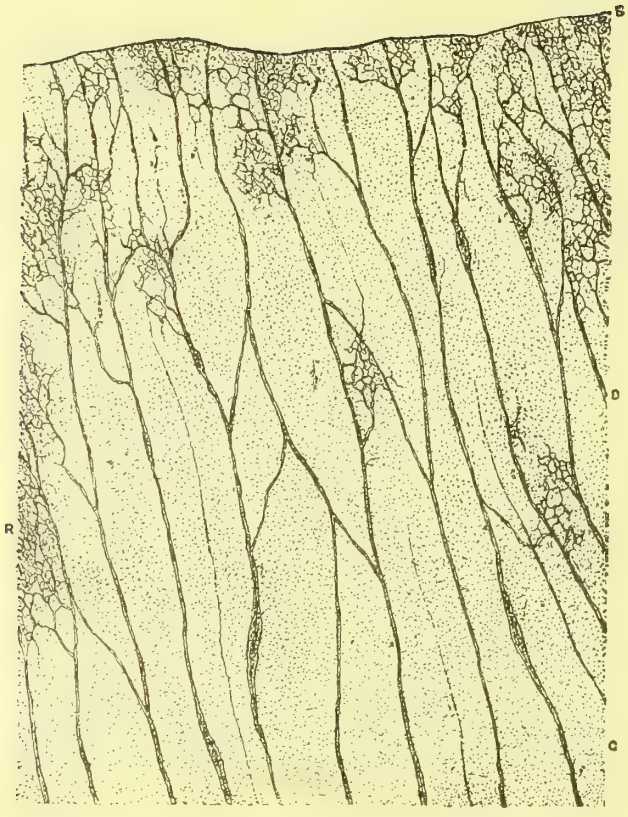


Fig. 142. Entkalkter Milchzahn, früher mit Amalgam gefüllt.
(Nach *C. F. W. Bödecker.*)

*B* Rand der Höhle; *D* Zahnkanälchen von wechselnder Breite, Metallkörnchen enthaltend; *R* Netz in der Grundsubstanz; *C* breite Felder wieder verkalkter Grundsubstanz. Vergrösserung 500.

Schliffe von einem Eckzahne, dessen Pulpahöhle mit Amalgam gefüllt worden ist.
Präpariert im Jahre 1871.

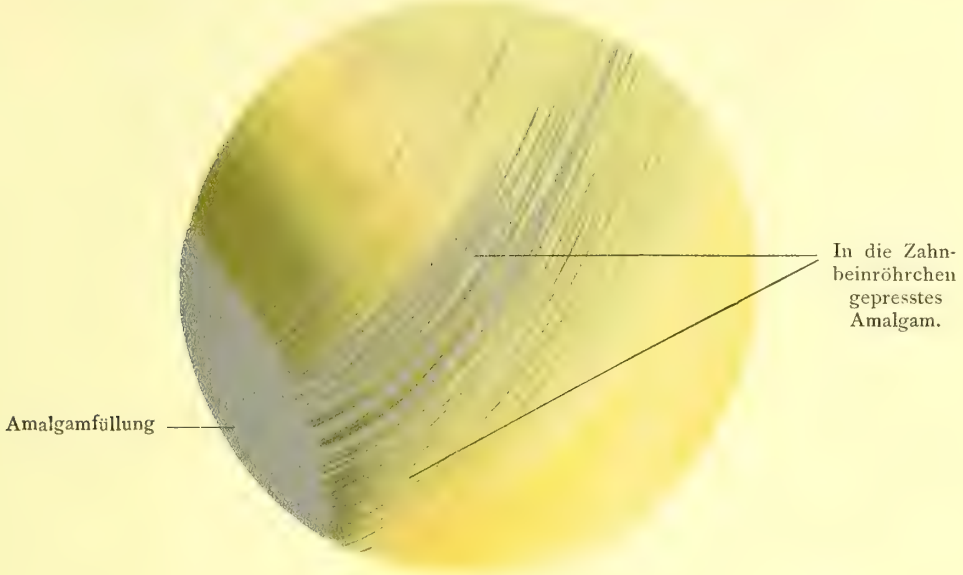


Fig. 2 (s. Seite 248).

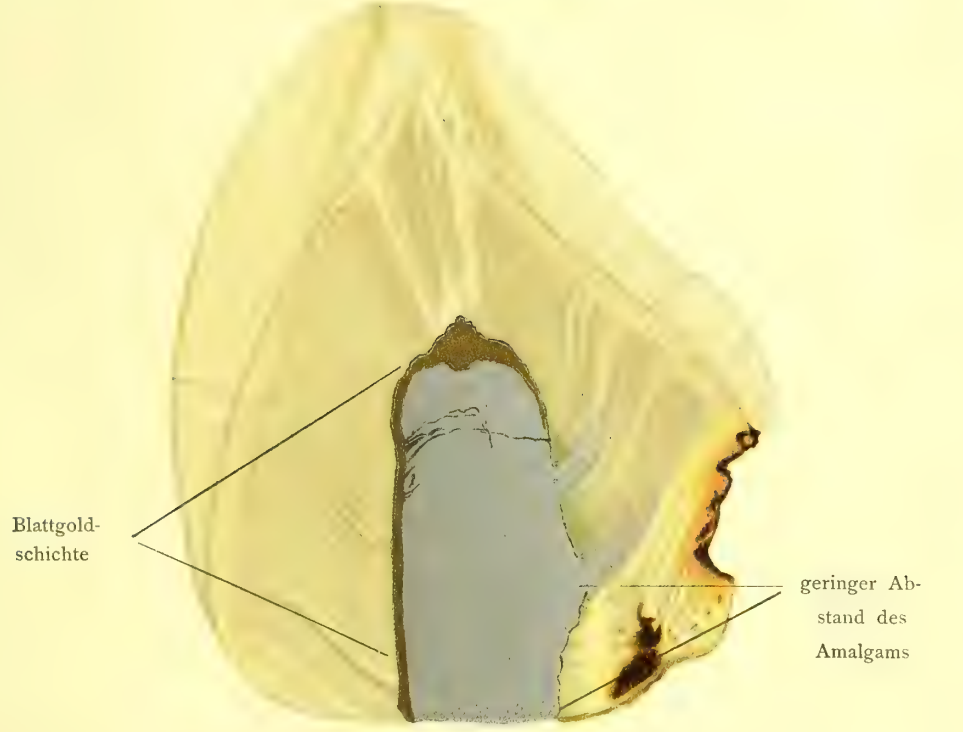


Fig. 1 (s. Seite 247).

Gezeichnet u. gemalt v. Karl Wesser, Jena. Aquarelldruck v. J. B. Obernetter, München.

Die Anhäufung von Metallkörnchen erweist sich bisweilen als ein ausgezeichnetes Mittel, um den feineren Bau des Dentins zur Ansicht zu bringen. Im höchsten Grade der Infiltration sind nicht nur die Dentinfasern und deren gröbere Ausläufer, sondern selbst das zarteste Netz der lebenden Materie innerhalb der Grundsubstanz scharf in schwarzer Farbe gezeichnet. In Fig. 139 und Fig. 140 im Kapitel über den „feineren Bau des Dentins" ist dieses Ergebnis abgebildet. Verfärbung nach Einführung von Amalgam wird in der Nähe der Höhle im Laufe der Zeit weniger bemerkbar, während andererseits der Zahnkörper eine dunkle Färbung annimmt. Dies wird erklärlich, wenn wir eine allmähliche Verschleppung der Metallteilchen durch das gesamte Dentin zulassen. Zinnfüllungen verhalten sich ähnlich wie Amalgam, nur in einer weniger auffallenden Weise.

Nach Verlauf einiger Jahre ist die Reaktion des Amalgams auf das benachbarte Dentin sehr ausgesprochen. Sie besteht in einer Konsolidierung des Dentins, einer teilweisen Verödung der Zahnkanälchen und einer gleichzeitigen *Verbreiterung der Felder der Grundsubstanz* (Fig. 142).

Der anscheinend geknickte Verlauf einiger Zahnkanälchen wird verständlich auf Grundlage unserer Bemerkungen betreffs des oxyphosphorsauren Zinks. Manche der seitlichen Ausläufer der Zahnkanälchen sind durch die vorausgegangene Entkalkung deutlich sichtbar geworden und unverändert geblieben, trotzdem viele Hauptkanälchen oder Abschnitte desselben verödeten. Dass die Wiederverkalkung keine vollständige war, wird am besten durch die wechselnden Durchmesser der Zahnkanälchen und die Gegenwart des zarten Netzes in der Grundsubstanz erwiesen, wobei letzteres je näher dem Rande der Höhle, desto deutlicher ist. Sämtliche Bildungen der lebenden Materie, die Dentinfasern ebenso wie das feinste Netzwerk, enthalten in solchen Präparaten winzige Teilchen des Schwefelmetalles, aber nirgends in grossen Mengen".

Beim Studium der von *BÖDECKER* gemachten Zahnschliffe (Fig. 139, 140, 141 und 142) — es sind dies die einzigen, die ich einem anderen Werke entlehnt habe — fällt zunächst eine Übereinstimmung des Bildes mit meinen Befunden auf. *BÖDECKER* fand, wie ich, in Schliffen von Zähnen, die mit Amalgam gefüllt gewesen waren, infolge der hierdurch veranlassten eigentümlichen Färbung des Zahnbeines die feinsten histologischen Details klargelegt. Besonders schön tritt an seinen, wie meinen Präparaten das zarte Netzwerk hervor, welches die stärkeren Dentinkanälchen seitlich durch Anastomosen verbindet, und zwar so klar und deutlich, dass an der Existenz dieses Netzwerkes, das hier keineswegs erst durch die Behandlung der Zähne mit Säuren und Farbstoffen nachgewiesen zu werden brauchte, sondern sich ganz unverfälscht an trockenen Schliffen zeigt, nicht mehr gezweifelt werden kann. Mit dieser Thatsache haben die Histologen jetzt zu rechnen.

Nur in zwei Punkten stimme ich mit *BÖDECKER* nicht überein. *BÖDECKER* scheint der Ansicht zu sein, dass zum Zustandekommen

der Färbung des Dentins notwendigerweise Metallpartikel in die Zahnkanälchen eingedrungen sein müssen.

„How did the metallic particles reach the dentinal canaliculi, and produce such an image at a certain distance away from the border of the cavity? There is but an answer possible to this query. The metallic particles were taken into the living matter probably before the consolidation was accomplished at the border of cavity, and carried further, at the same time rendering visible the reticulum interconnecting the dentinal fibers."

Wenn *BÖDECKER* darunter chemisch unveränderte flüssige Teile des Amalgams verstehen sollte, welche die in seinen Bildern scharf hervortretenden Zeichnungen geliefert haben, so muss ich dem widersprechen. Wenn er jedoch annimmt, dass die Färbung durch Silberamalgam infolge der Bildung von Schwefelmetall entsteht, und dass diese Veränderung in den Dentinröhrchen durch das Eindringen von Schwefelwasserstoffgas und mitgerissenem und deponiertem Schwefelmetall hervorgerufen wird, dann besteht zwischen seiner und meiner Auffassung über das Zustandekommen der Färbungen der Zahnsubstanzen durch sogenannte Gold- oder Silberamalgame kein Unterschied mehr, höchstens der, dass ich den Dentinfasern keine Kontraktion zuschreibe, durch welche die Metallpartikelchen weit in das Kanalsystem verschleppt werden. Das, was *BÖDECKER* auf eine „contraction of the dentinal fibers" zurückführen möchte, beruht meines Erachtens lediglich auf chemisch-physikalischen Prozessen. und es bleibt weiteren Untersuchungen vorbehalten, festzustellen, wie das lebende Protoplasma und das tote, d. h. die mit der Pulpaoberfläche nicht mehr durch Odontoblasten verbundenen Dentinfasern, sich zu den Salzen und Sulfiden der Amalgame verhalten.

Die partielle Färbung solcher Schliffe scheint dafür zu sprechen, dass hier ein Unterschied besteht. Dieser setzt aber keineswegs eine lebende oder abgestorbene Pulpa voraus. Im Gegenteil, er kann auch in jedem Zahn, der noch eine lebende Pulpa hat, zu Tage treten, weil durch die Karies und durch die Präparation der Höhle zur Aufnahme einer Füllung grosse Strecken der Zahnkrone schon totes, körnig zerfallenes Protoplasma führen resp. erhalten; d. h. die Verbindung der Dentinfasern mit den sie aufbauenden und ernährenden Odontoblasten ist unterbrochen worden. *Es liegt also, und darauf möchte ich hinweisen, in jeder gefüllten Zahnkrone* ***totes*** *und* ***lebendes*** *Zahnbein nebeneinander, das durch Kupfersalze und Schwefelmetalle unserer Amalgamfüllungen gefärbt wird oder farblos bleibt.*

# IX. Kapitel.

## Allgemeine Regeln für das Füllen der Zähne mit Amalgam und die dazu erforderlichen Instrumente.

Wenn wir zwischen dem Füllen mit Amalgam und dem Füllen mit Cement einen Vergleich anstellen, so findet sich das Gemeinsame, dass beide Materialien in weichem Zustande in die Zahnhöhle eingeführt werden und darin erhärten. Während wir aber beim Cement damit zu rechnen haben, dass die meisten Präparate schon in wenigen Minuten erstarren, das Stopfen und Finieren dieses Materials also sicher und schnell erfolgen muss, können wir die gebräuchlichen Amalgame, die, wenn sie nicht zu stark ausgepresst werden, sämtlich mindestens 15 bis 20 Minuten plastisch bleiben, in mehreren Lagen aufeinander in die Höhle stopfen und die dann immer noch plastische Oberfläche der Füllung finieren.

Das Ausstopfen einer Zahnhöhle mit Amalgam ist also technisch entschieden leichter als das Füllen mit Cement, aber trotzdem bekommen wir so viele mangelhafte Amalgamfüllungen zu Gesicht. Der Grund hierfür liegt weniger in der Unzulänglichkeit des Materials, als vielmehr daran, dass die Grundregeln, welche bei der Bereitung der Amalgampasten und beim Stopfen des Amalgams befolgt werden müssen, noch zu wenig Beachtung finden. Ich habe wiederholt Gelegenheit gehabt, zu sehen, dass auch solche Praktiker, die tadellose Goldfüllungen legen, beim Füllen der Zähne mit Amalgam, sei es aus Unkenntnis, sei es aus Gleichgültigkeit, die gröbsten Fehler machten. Ebenso auffallend ist der häufige Mangel bestimmter Instrumente, die wir namentlich bei der Herstellung von Konturfüllungen aus Amalgam gar nicht entbehren können.

Nach diesen Erfahrungen war ich in angenehmster Weise überrascht, auf der Versammlung des Central-Vereins Deutscher Zahnärzte

in Berlin 1897 sehen zu können, mit welcher Sorgfalt *Bonwill* aus Philadelphia eine Höhle zur Aufnahme einer grossen Amalgamfüllung vorbereitete und füllte. Das Gefühl, hier demonstriert ein erfahrener Praktiker eine bisher vernachlässigte Methode, beherrschte gleich mir sicher auch die anderen ihm zuschauenden Kollegen.

Dasselbe Interesse erweckten auch die von *Bonwill* bei der Herstellung der Kontur-Amalgamfüllung (6 o. r. distal) gebrauchten Instrumente. Da fehlten zwar die landläufigen Stopfer fast ganz, dagegen wurde eine grössere Zahl von glatten Stopfern mit schmaleren oder breiteren Stopfflächen, ebenso feine gerade und schwach gebogene Spatel zum Formen und Glattschneiden der Konturfüllung am Zahnhalse gebraucht, welche zeigten, dass der Demonstrator sein System auf Grund langjähriger Erfahrungen aufgebaut hatte.

Ehe ich zu dem speciellen Teil der Verwendung der Amalgame übergehe, halte ich es für notwendig, die allgemeinen Gesichtspunkte, die beim Füllen der Zahnhöhlen mit Amalgam beobachtet werden müssen, festzustellen und im Anschluss daran auch die dabei erforderlichen Instrumente einer eingehenden Besprechung zu unterziehen.

Zunächst lege ich grossen Wert darauf, dass die mit Amalgam auszufüllende Cavität möglichst trocken gehalten wird, ohne dabei aber auf dem Standpunkte zu stehen, dass hierzu unbedingt das Anlegen des Cofferdam notwendig sei. Für gewisse Fälle ist das letztere sogar entschieden **nicht** ratsam: schon manche mühsam aufgebaute Konturfüllung ist beim Abnehmen des Cofferdam und der Klammer zur Hälfte wieder abgerissen worden.

In welcher Weise ich die Feuchtigkeit in den einzelnen Fällen von der Cavität fern halte, bespreche ich in den nächsten Kapiteln, und da in denselben auch die Grundsätze erörtert werden, nach denen ich bei der Präparation der Höhlen verfahre, so kann ich mich bald der Behandlung des zu stopfenden Amalgams zuwenden.

Die Annahme, dass sich das Amalgam mit Leichtigkeit in jede Höhle stopfen und den Wänden derselben adaptieren lässt, trifft nur bei recht plastischem Amalgam zu. Sowie das Material nur etwas trockener verarbeitet wird, muss dasselbe in kleineren Portionen in die Höhle eingeführt und mit passenden Instrumenten fest gegen die Wände gedrückt werden. Es ist sicher fehlerhaft, eine grosse, die Höhle nahezu ausfüllende Portion Amalgam auf einmal einzulegen und festzudrücken in der Annahme, dass unter dem starken Drucke das Füllungsmaterial sich überall gleichmässig den Wänden anlege.

Dass dies keineswegs der Fall ist, zeigt der in Fig. 143 abgebildete Glascylinder, in welchen das plastische Amalgam auf einmal eingeführt und mit dem Stempel festgepresst wurde. Selbst der stärkste zulässige Handdruck vermochte die im Versuchsglas sichtbare Porosität am Boden *b* nicht zu beseitigen. Dieser Versuch spricht ohne weiteres für die Zweckmässigkeit des Verfahrens, in grössere Höhlen das Amalgam in 2—3 Portionen einzuführen und die einzelnen Lagen **fest** aufeinander und gegen die Wände zu stopfen.

Fig. 143.

Es ist ferner ein grosser Fehler, das Amalgam zu quecksilberarm zu stopfen. Je schwieriger die zu füllende Höhle zu erreichen und trocken zu legen ist, um so plastischer sollte die erste Portion des Amalgams eingeführt werden. Nur dieses garantiert gewissermassen die Verdrängung der Flüssigkeit aus der Höhle und doch einen einigermassen guten Anschluss an die Wände, während krümlig trockenes Amalgam sich mit Speichel vollsaugt und schlechten Verschluss giebt. Ich habe es bisher immer für

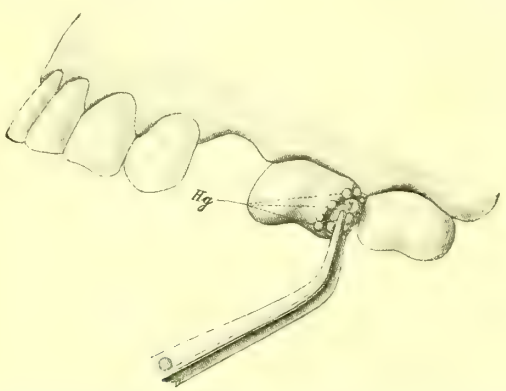

Fig. 144. Das Auspressen des überschüssigen Quecksilbers (flüssigen Amalgams) aus distalgelegenen Höhlen mit fester Wattekugel und Stopfpinzette.

zweckmässiger gefunden, bei starkem Speichelfluss nur schwer trocken zu legende Höhlen durch Zellstoffwatte etc. für einen Moment speichelfrei zu machen und dann schnell mit einem ganz plastischen Amalgam auszukleiden, als mühevolle, oft auch für den Patienten qualvolle und ermüdende, *dabei sehr häufig versagende* Versuche mit dem Anlegen von Gummi zu machen.

Wenn das weiche Amalgam in der halb damit gefüllten Höhle liegt, so drücke ich schnell eine kleine bereit liegende Wattekugel, die

ich mit einer starken Stopfpinzette (Fig. 144) fest halte, in die Zahnhöhle und presse dadurch, falls es nicht möglich sein sollte, die Höhle trocken zu halten — und solche Fälle kommen beim Füllen der Zähne mit Amalgam viel häufiger vor, als man im allgemeinen zugestehen wird — die Feuchtigkeit zwischen Zahnwand und Füllung, ebenfalls aber auch das überflüssige Quecksilber zum Teil heraus. Dann

Fig. 145. Das Auspressen des überflüssigen Hg mit der Fingerspitze.

stopfe ich trocknes Amalgam nach. Auch bei diesen seitlichen Füllungen presse ich, wenn ich sie mit der Fingerspitze (Fig. 145) erreichen kann, das Hg aus der überfüllten Cavität wie aus einer Elfenbeinscheibe heraus.[1]) Kann ich mit dem Finger nicht ankommen, so wird auf die übervoll gestopfte approximal gelegene Füllung mit einem flachen Spatel Zinnfolie aufgerieben und dadurch der Überschuss von Hg entfernt.

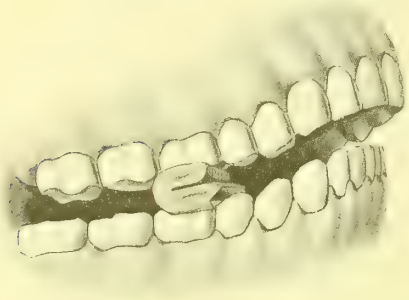

Fig. 146. Der gepolsterte Gegenbiss.

Auf Kauflächen, die einen natürlichen Druck durch den Gegenzahn haben, wird die übergebaute Amalgamfüllung erst mit einer 6—8fachen Lage Zinnfolie gedeckt, dann mit einer Wattekugel oder einem Stückchen Zunder (Wundschwamm) durch den **gepolsterten Aufbiss** (Fig. 146) in vollkommenster Weise gleichmässig kondensiert. Das überschüssige

[1]) Vergl. die Fig. 65 auf Seite 86.

Hg steigt dann an den Rändern der Cavität wie im Versuchsblock (s. Fig. 59) empor und in die Zinnfolie hinein; schabt man nun das übergebaute Amalgam mitsamt der amalgamierten Zinnfolie bis zum Rande der Höhle ab, so wird auch das überflüssige Hg entfernt und durch nochmaligen Aufbiss mit Zinnfolienunterlage der Amalgamoberfläche vollends jeder Rest desselben entzogen.[1]) Man muss aber dabei unter allen Umständen die Füllung **überbauen,** damit die oberste Amalgamschicht, welche durch die Verbindung mit der aufgedrückten und von Hg durchdrungenen Zinnfolie *eine minderwertige Mischung* darstellt, wieder entfernt werden kann. Das unter der abgeschabten Schicht liegende Amalgam ist dann schon recht hart und giebt beim zweiten Aufbiss auf Folie kaum noch Hg an diese ab.

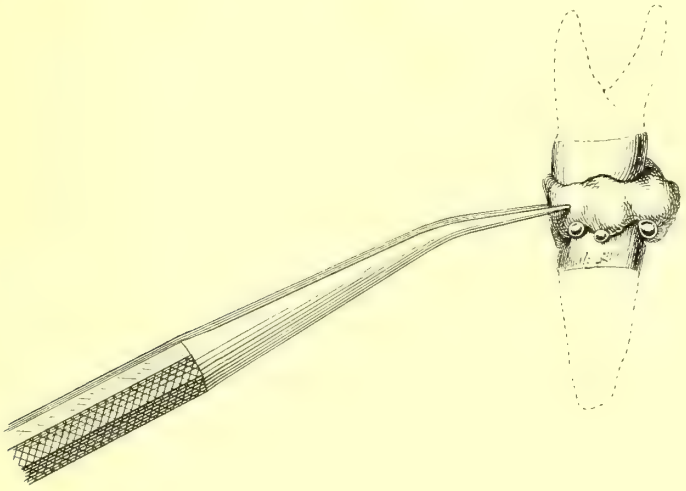

Fig. 147.

Zur Ausnutzung des gepolsterten Gegenbisses pflege ich auch häufig eine Wattekugel von ungefähr 1 cm Durchmesser herzustellen und mit einer Pinzette (Fig. 147) auf die Kaufläche des

[1]) *Bonwill* entfernt den Überschuss von Hg, indem er jede in die Höhle eingeführte und mit Instrumenten festgestopfte Amalgamschicht noch mit japanischem Fliesspapier bedeckt und mit demselben unter Anwendung **stärksten** Druckes des Stopfinstrumentes das überschüssige Hg in Form kleiner Tröpfchen flüssigen Amalgams aus der Zahnhöhle herauspresst. Auch seine Methode, nicht amalgamierte Schnitzel der Metallegierung mit einer Pinzette zu fassen und in die Höhle auf das festgestopfte Amalgam zu legen, um dadurch den Überschuss von Quecksilber aufzunehmen, ist zur Nachahmung zu empfehlen.

gefüllten Zahnes zu halten. Dann bitte ich den Patienten die Kiefer fest zu schliessen und ziehe dabei die Pinzette zurück, sobald der Gegenzahn die Watte gefasst hat. Die Wattekugel mit den Fingern einzuführen und zu halten, empfehle ich nicht; es kann vorkommen, dass der Patient die Kiefer schnell und kräftig schliesst und anstatt auf die Watte auf den Finger beisst.

Dem Aufbiss auf die Watte folgt der auf Zinnfolie und Watte. Dann wird der Überschuss von Amalgam mit einem grossen Dentinlöffel flach abgeschabt, der Gegenbiss geprüft und jede, die Amalgamfüllung treffende Spitze des Antagonisten sofort abgeschliffen.

*Es ist ganz unmöglich, gut schliessende Amalgamfüllungen herzustellen, wenn aus falscher Rücksicht die die Oberfläche der Amalgamfüllung zerwühlenden* ***Spitzen des Gegenzahnes nicht abgeschliffen werden.***[1])

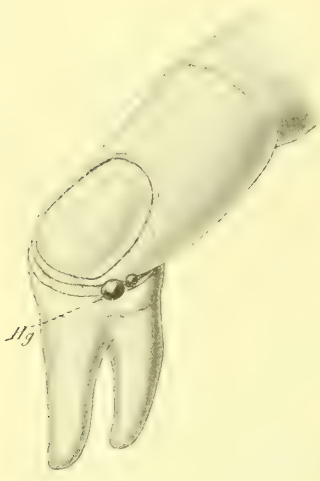

Fig. 148.

Lässt sich beim Fehlen des Gegenzahnes das Amalgam nicht fest und quecksilberarm pressen, so lege ich auf das übergebaute Amalgam kleinerer Kauflächenfüllungen ein Stück festen Wundschwammes und drücke diesen mit einem Rotationsstopfer (Fig. 149) fest gegen das Amalgam. Ein sich etwa zeigender Überschuss von Hg wird abgewischt, das Amalgam mit Zinnfolie belegt und diese unter Anwendung von Schwamm fest auf die Oberfläche rotiert. Zur Dichtung der Amalgamoberfläche grösserer Füllungen auf den Kauflächen der Mahlzähne benutze ich in derselben Weise Wundschwamm und Zinnfolie, an Stelle der runden Instrumente jedoch walzenförmige. (Fig. 149 *d e.*)

Ersetzt das Amalgam in Form einer Kuppelfüllung die Kaufläche eines Zahnes, so lässt sich der gepolsterte Gegenbiss auch nicht anwenden. Hier wird das Hg mit kräftig drückender Fingerspitze (Fig. 148) wiederholt und nach verschiedenen Seiten hin aus dem Amalgam herausgepresst. (Vergl. das Kapitel „Kuppel- und Pyramidenfüllungen“.)

[1]) Siehe das Kapitel über die Herstellung von Kuppel- und Pyramidenfüllungen aus Amalgam.

Ich lege also, im Gegensatz zu anderen Autoren, den grössten Wert darauf, dass das Amalgam zwar nicht krümlig gestopft, demselben aber durch gleichmässigen Druck mit Zinnfolienauflage **jeder** Überschuss von Hg entzogen wird.

Aus unseren Experimenten[1]) geht ferner hervor, dass eine Amalgamfüllung um so schneller erhärtet und sich später um so weniger kontrahiert, je fester das Amalgam in der Höhle kondensiert und je mehr dabei von dem überschüssigen Hg entfernt wird. Daraus ergiebt sich für die Praxis die Lehre, das Amalgam überall da möglichst fest in die Höhle zu stopfen, wo wir nicht aus besonderen Gründen dieselbe mit einer weichen Cementpasta auskleiden und auf und in diese die Amalgamfüllung drücken (s. *ROBISCEK*'sche Methode).

Im allgemeinen kann man mit unseren Handstopfern einen so kräftigen Druck ausüben und durch reibende Bewegungen des Instrumentes das in kleineren Portionen eingeführte Amalgam so fest gegen die Höhlenwände pressen, dass eine andere Kraft zum Dichten des Amalgams kaum erforderlich ist. Da jedoch zu diesem Zwecke die Anwendung von **glatten rotierenden Stopfern vermittelst der Bohrmaschine** empfohlen worden ist, so muss auch diese Methode hier noch besprochen werden. Als ich zum erstenmale Gelegenheit hatte, *W. HERBST* zuzusehen, wie er mit Hilfe der Bohrmaschine Blattgold zur Füllung von Zahnhöhlen zusammenpresste, stand bei mir der Entschluss fest, diese Methode auch zum Kondensieren des Amalgams zu versuchen. Zu diesem Zwecke liess ich mir die in Fig. 149, 150, 151 abgebildeten Amalgamkondensierer für die Bohrmaschine anfertigen. Ich habe diese Instrumente nun fast 20 Jahre in der Praxis, sowie auch beim Ausfüllen der grossen Versuchscavitäten in Glasringen viel gebraucht und kann mein Urteil dahin zusammenfassen, dass ein rotiertes Amalgam kompakter wird als festgestopftes.

Selbst in den Fällen, wo es mir nicht mehr möglich war, mittelst eines Handstopfers noch Hg nach der Oberfläche zu drücken, wurde die Amalgamoberfläche in einem Glascylinder durch das rotierende Stopfinstrument wieder weicher, ein Beweis, dass der Druck dieses Instrumentes das Amalgam noch stärker zusammenpresste und das Hg aus demselben an die Oberfläche trieb. Man kann diese Wirkung

---

[1]) Vergl. Das Mischen der Feilspäne mit Quecksilber. (Seite 66.)

Die Wanderung des überschüssigen Hg in den Füllungen bei einseitigem Druck. (Seite 79 und Fig. 59, 60, 65.)

Die Kompression der Amalgamfüllungen durch Maschinendruck. (Seite 103.)

Der Einfluss starken Druckes auf die Krystallisation und Formveränderung der Amalgame. (Seite 104.)

des Rotationsinstrumentes sehen, wenn man einen kurzen Glascylinder erst unter Handdruck mit Amalgam füllt und danach rotiert. Das noch frei werdende Hg haftet dann als flüssiges Amalgam auf der Oberfläche (Fig. 152).

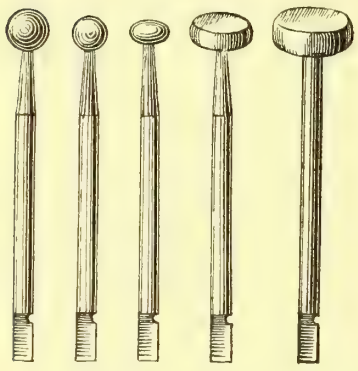


Fig. 149.

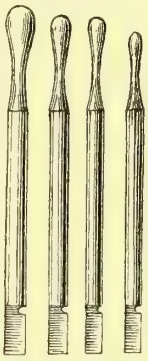


Fig. 150.

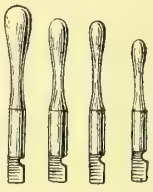


Fig. 151.

Ganz dieselben Beobachtungen machte ich mit der Anwendung des Rotationsdruckes beim Füllen grosser Cavitäten im Munde. Das Schicht für Schicht einrotierte Amalgam wurde quecksilberärmer und somit fester als das gestopfte.

Fig. 152.

Der Gebrauch des Rotationsinstrumentes setzt aber voraus, dass dasselbe **jede** Stelle der Cavitätenwand trifft. Wollte man z. B. das Amalgam in einer Höhle, wie in Fig. 153, mit einem Rotations-Instrument *b* dichten, welches ungefähr dem Durchmesser der Höhle bei *a* entspräche, so würde dieser Teil der Cavität, in welche der Instrumentenkopf hineinpasst, eine fest gedichtete Amalgamlage erhalten, während die Füllung in dem spitzen Teil der Höhle *c* nicht kondensiert werden könnte und infolgedessen an dieser Stelle weicher, also reicher an Hg sein würde. Dieser Übelstand würde sich auch durch ein vorheriges festes Ausfüllen des spaltförmigen Teiles der Höhle mit einem Handstopfer nicht ausgleichen lassen, weil das Amalgam da, wo das Rotationsinstrument arbeitet, einen einseitigen scharfen Druck erfährt, der stets ein Ausweichen des Hg nach der Seite — hier in die Ausläufer der Höhle *c* — bewirkt. Die Folge dieses einseitigen Druckes ist, wie ich durch meine Experimente fest-

gestellt habe, ein späteres Schrumpfen der quecksilberreichen Partie der Füllung.

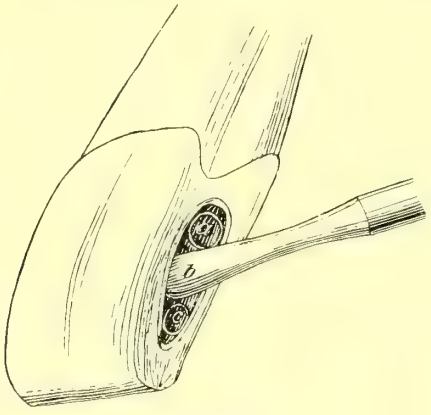


Fig. 153.

Hieraus ergiebt sich, dass wir auch beim Dichten des Amalgams durch Rotation stets Instrumente haben müssen,

Fig. 154. Unregelmässig ausgebohrte Pulpahöhle mit kupferhaltigem Platin-Goldamalgam gefüllt; die plastische Pasta wurde mit Salmiakgeist gewaschen.

welche möglichst **alle** Stellen der Höhlenwand gleichzeitig treffen. Dies ist aber nur in grösseren, napf- oder cylinderförmigen Cavitäten möglich. Überall da, wo wir diese Höhlen nicht herstellen

können, müssen wir das Amalgam in diesen Winkeln mit ganz kleinen rotierenden Polierköpfchen vorher dichten; oder aber bei Raumbeschränkung auf den Rotationsdruck verzichten.

Ich muss hier noch hinzufügen, dass sich von einer fest und trocken einrotierten Amalgamfüllung eine etwa nachgestopfte Schicht leicht wieder ablöst. Die glattrotierte Oberfläche muss deshalb wieder etwas rauh gemacht werden, bevor man weiter Amalgam nachstopft.

Fig. 155.

Es erschien mir ferner nicht unwichtig, experimentel noch zu prüfen, ob sich das Amalgam in die feinsten Vertiefungen, wie wir sie zur Fixierung der Füllungen in den Wänden flacher Höhlen anlegen, durch die kombinierte Stopf- und Rotationsmethode hineinpressen lässt und nach dem Erhärten auch in den feinen Unterschnitten liegen bleibt.[1]) Die Fig. 154 zeigt eine Zahnkrone, deren ganz unregelmässig ausgebohrte Pulpahöhle mit feinen ovalen Bohrern unterschnitten und dann mit eingestopftem und nachrotiertem Amalgam gefüllt worden ist. Der von diesem Präparat hergestellte, 6 mal vergrösserte Schliff beweist, dass auch Höhlen mit solchen Unterschnitten vollkommen mit Amalgam gefüllt werden können. Bei diesen Versuchen müssen die Ecken und Spalten der Cavitäten mit peinlichster Genauigkeit von dem leicht in ihnen festsitzenden Bohrstaub befreit werden. Geschieht das nicht, so verhindert derselbe das Eindringen des Amalgams in die Spalten und nach dem Schleifen und Auswaschen des Präparates sind die Spalträume leer.

Betrachten wir jetzt die Instrumente, wie sie allgemein zum Stopfen und Finieren der Amalgamfüllungen gebraucht werden, so finden wir unter den **Stopfern** solche mit kugelförmigen und solche mit flachen, aber gezahnten resp. rauhen Stopfflächen. Beide Formen sind meines Erachtens nicht prak-

[1]) Vergl. auf Seite 46 die Ansicht *C. Tomes'* über das Ausfüllen feinster Unterschnitte mit Amalgam.

tisch. Die kugelförmigen Stopfer haben den Nachteil, dass man mit ihnen den Rand der Füllung nicht scharf andrücken und finieren kann. Die gezahnten dagegen halten in den Vertiefungen Amalgam fest, welches darin erhärtet, wenn das Instrument nicht nach jedesmaligem Gebrauch sauber abgebürstet wird. Ein Instrument aber, an dem zum

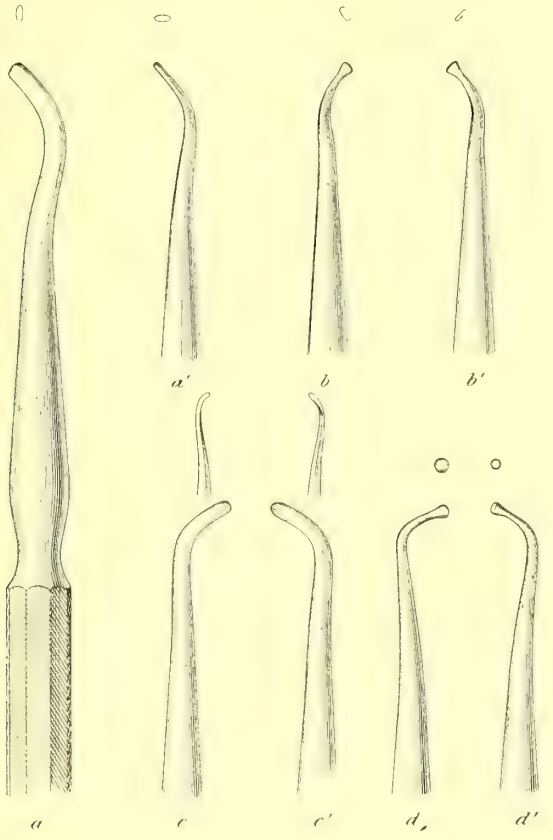


Fig. 156.

Teil erhärtetes Amalgam festklebt, eignet sich ebensowenig zum Stopfen frischen Amalgams, wie ein mit erhärtetem Zinkphosphat-Cement belegter Spatel zum Anrühren einer frischen Cementpasta. Ich bevorzuge zum Füllen mit Amalgam solche den kugelförmigen ähnliche Instrumente, die eine flachgewölbte, aber glatte Oberfläche besitzen; mit ihnen kann man nach meinen Erfahrungen sowohl das Stopfen, als auch das Finieren des Amalgams leicht durchführen.

Der grössere Fussstopfer Fig. 155*a* dient zum Dichten des Amalgams in grösseren Höhlen und zum Aufbauen grösserer Füllungen, die Stopfer *b*, *c* und *d* zu demselben Zweck in kleineren und mittelgrossen Cavitäten. Zum Ausstopfen der Kreuzfurchen unterer Mahlzähne empfehle ich ein Doppelinstrument, Fig. 156, dessen Spitze *a* für

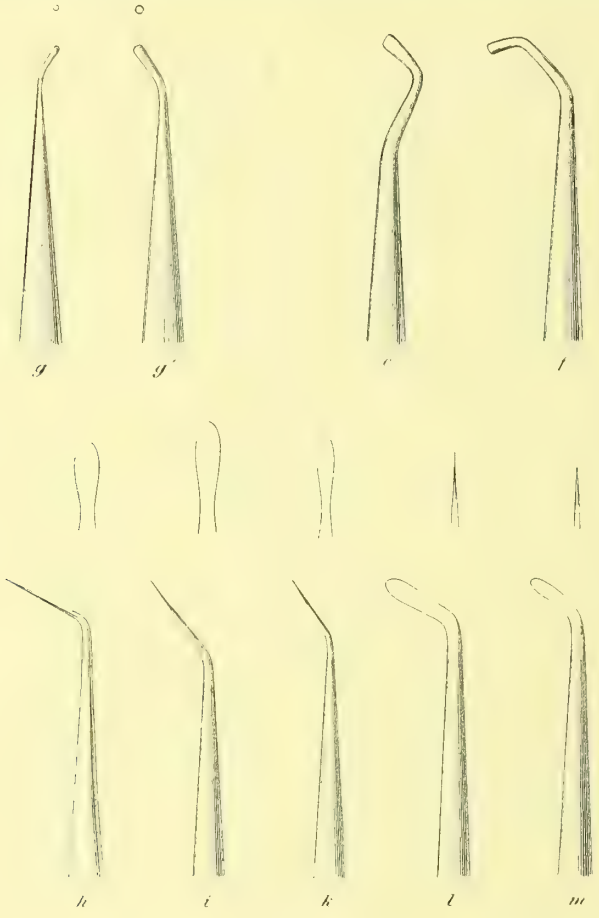


Fig. 157.

die Längsfurchen, dessen Spitze *a'* für die Querfurchen bestimmt ist. Auch die Querfurchen auf der Kaufläche oberer Mahlzähne lassen sich mit diesem Instrument oder mit dem rechts- und linksseitig gebogenen Doppelstopfer Fig. 156 *bb'* gut stopfen; ebenso der meist dreieckig zu formende Eingang der Centralhöhle dieser Zähne.

Auch in die Längsfurche auf der Kaufläche der oberen Praemolaren kann man mit diesen Stopfern das Amalgam fest drücken,

vorausgesetzt, dass diese Cavitäten nicht noch schmalere Stopfenden erfordern.

Für die kleinsten Höhlen verwende ich einen Doppelstopfer (Fig. 157 *gg'*), mit dem ich auch die Haftpunkte fülle. Beide Instrumente benutze ich auch zum Stopfen des Amalgams in Schneidezähnen.

Von grosser Wichtigkeit ist für mich die Form desjenigen Instruments, das ich zum Finieren der Kauflächenfüllung gebrauche, mit dem ich, wie ich später beschreiben werde, das Amalgam auf den Kauflächen plan poliere, dabei fest gegen die Ränder drücke und daselbst das überstehende Material scharf abgrenze.

Das Instrument in Fig. 157*e*, $^1/_2$ mal vergrössert, hat eine ganz plane Fläche mit wenig abgerundeten Ecken, die ein sorgfältiges Andrücken und Abreiben etwa überstehender Amalgamteilchen gestattet.

Alle diese Instrumente lassen sich selbstverständlich auch zum Ausstopfen approximal gelegener Höhlen benutzen, wenn dieselben von der Kaufläche aus eröffnet oder, bei fehlendem Nachbarzahne, gut zu erreichen sind. Für kleinere distal gelegene Höhlen der Mahlzähne und Praemolaren empfehle ich die in Fig. 156*d* abgebildeten Formen, während ein Stopfer mit doppelter Biegung (Fig. 157*f*) für tiefere distal gelegene Höhlen dieser Zähne zuweilen gebraucht wird.

Ausser diesen Stopfern verwende ich noch **Spatel** (Fig. 157 *h—m*) von verschiedener Form:

Den nur wenig gebogenen *i* zum Glätten der Oberfläche approximal gelegener Füllungen an den Frontzähnen und Praemolaren, sowie zum Anpressen, eventuell auch zum Einführen des weichen Amalgams gegen die bereits in der Höhle liegende Cementpasta (s. doublierte Füllungen). Auch zum Einpressen der ersten Portion in solche distal gelegene Höhlen, an die man das Amalgam nur mit den Fingern halten kann, benutze ich dasselbe Instrument.

Der mehr im Winkel gebogene Spatel *h* wird in gleicher Weise beim Füllen von Seitencavitäten der Mahlzähne gebraucht. Man drückt mit diesem Spatel die erste Amalgamportion in die Cavität und stopft mit einem Fussinstrument nach.

Die über die Kante gebogenen Spatel *l*, *m*, von denen der grössere flach konvexe, der kleinere plane Flächen hat, die aber beide an den Kanten stumpfscharf sind, benutze ich sehr viel bei Approximalfüllungen zum Herstellen der schwach konvexen Oberflächen, soweit ich dieselben mit diesen Instrumenten erreichen und bestreichen kann.

Zwei noch feinere Spatel, die plan und fast scharf geschliffen sind, gebrauche ich beim Finieren von Füllungen an den Seitenflächen temporär separierter Zähne, deren gefüllte Flächen sich

nach einigen Tagen wieder *a* berühren sollen. Besonders zum Abstreichen und Abschneiden der am Zahnhalse so leicht übergebauten noch weichen Amalgamfüllungen (Fig. 158*a*) sind diese feinen Instrumente sehr verwendbar, ebenso zum Entfernen von Amalgamteilchen, die zwischen Zahnhals und Zahnfleisch sitzen.



Fig. 158.

Man führt den doppelseitig gebogenen Spatel (Fig. 159) mit seiner stumpfen Seite gegen das Zahnfleischzäpfchen, lingual resp. palatinal gerichtet, unter dem Zahnfleischrande der Füllung zwischen beiden Zähnen wiederholt durch, ebenso in der Richtung buccal-lingual, und schneidet und schabt die hier fast regelmässig etwas *b* überstehende Füllung bis zum Zahnhalse glatt ab. Den über die Kante gebogenen geraden Spatel (Fig. 160) benutze ich zum Glattschneiden der Amalgamfüllungen in den Zahn-

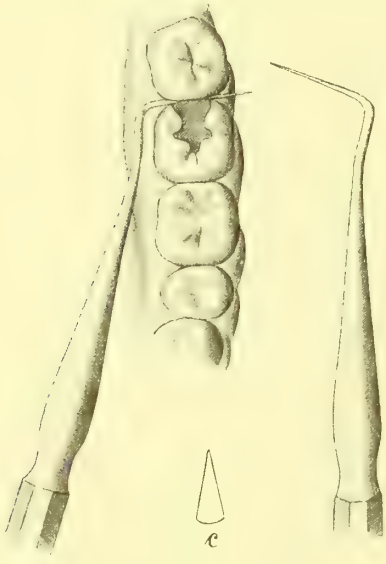

Fig. 159.

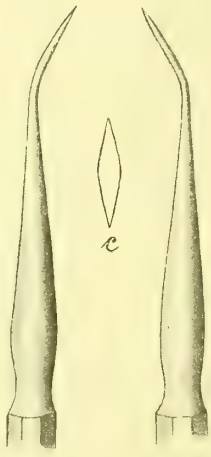

Fig. 160.

Fig. 159. Das Abschneiden des am Halse befindlichen Amalgams nach Fertigstellung der Konturfüllung *a* mit einem rechts und links gebogenen Messerchen *b*; *c* vergrösserter Querschnitt des letzteren.

Fig. 160. Dieselben Instrumentchen zur Entfernung des überstehenden Amalgamrandes an Frontzähnen und Praemolaren.

fleischtaschen der Frontzähne und Praemolaren. Der so gereinigte Zwischenraum muss dann mit Luftbläser kräftig ausgeblasen oder mit Wasserspritze ausgespritzt werden. (S. das Kapitel: Die Herstellung von Konturfüllungen aus Amalgam.)

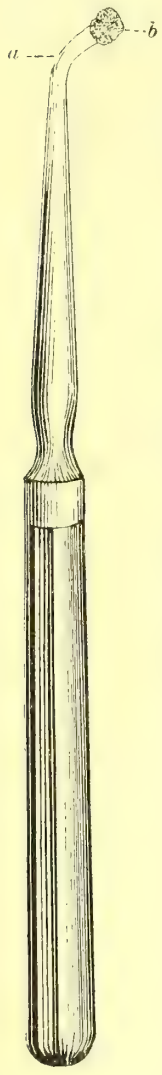

Fig. 161.

Zum Einführen des Amalgams benutze ich am häufigsten die Fingerspitzen, zwischen denen das Stückchen Amalgam gehalten und in die Cavität gedrückt wird. Diese Art der Einführung ist die einfachste, namentlich dann, wenn grössere Portionen Amalgams, z. B. beim Aufbauen von Kuppelfüllungen, eingelegt werden können.

Kleine plastische Amalgamkugeln lassen sich mit einem feinen spitzen Instrumentchen aufspiessen und an die Höhle des zu füllenden Zahnes halten, in die man dann das Material mit der Fingerspitze oder einem Spatel drückt.

Am schwierigsten ist das Amalgam in distal gelegene Höhlen der Mahlzähne einzuführen. Ich benutze den Spatel Fig. 161, dessen Fläche *a* ich mit Kopaläther leicht benetze und dann auf die bereit liegende Amalgamkugel *b* leicht aufdrücke. An der mit Kopaläther überzogenen Fläche adhäriert das Amalgam, und man kann es auf diese Weise unter Spiegelbeleuchtung in jede Höhle der Zahnreihe einstreichen. Auch die Seitenspatel können so zu Trägern kleiner und kleinster Amalgamstückchen, die so leicht anderen Instrumenten entschlüpfen, benutzt werden. Es ist natürlich nötig, dass man diese Instrumente, wenn man sie dann zum Glätten der Amalgamoberfläche benutzen will, vorher durch Eintauchen in Salmiakgeist und Abwischen mit Watte reinigt. Die Figuren 162 und 163 zeigen Spatel, an deren Enden *a* eine kleine Amalgamkugel behufs Einführung derselben in die distal gelegenen Höhlen *angeklebt* worden ist. Man bringt die Kugel in die Zahnhöhle, streicht das Amalgam am Rande derselben ab, drückt es mit einer etwas grösseren harten Wattekugel fest und stopft mit dem gebogenen Stopfer *b* nach.

Von den verschiedenen Amalgamträgern halte ich den umstehenden (Fig. 164) für den verwendbarsten, weil beide Enden der kurzen Röhre das Amalgam aufnehmen können und dabei stumpf- und spitz-

winklig zum Schafte stehen, wodurch auch das Eindrücken des Amalgams in distal gelegene Höhlen möglich wird.

Gefüllt wird dieser Träger, indem man den einen Teil der Röhre in das Amalgam drückt; entleert dadurch, dass man den gefüllten

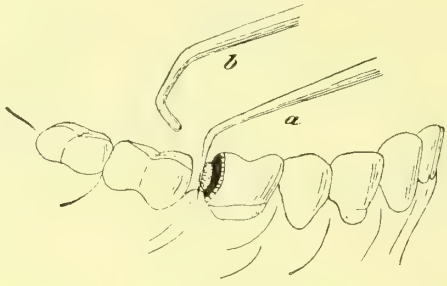


Fig. 162. Das Einstreichen der Amalgampaste vermittelst des Spatels in einen unteren Mahlzahn.

Rohrteil auf den Cavitätenrand setzt und den Stempel durch leichten Druck vorschiebt.

Hartgepresste Amalgamstückchen kann man auch mit einer Pinzette in die Cavität einführen. *FLETCHER* hat zu diesem Zwecke

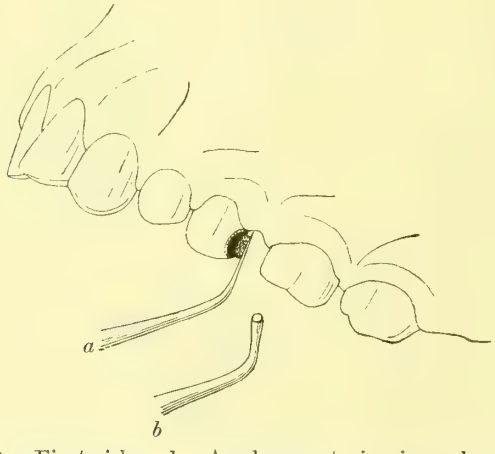


Fig. 163. Das Einstreichen der Amalgampaste in einen oberen Mahlzahn.

einen kleinen Apparat konstruiert, in dem er das Amalgam zu festen Cylindern zusammenpresst. Man kann feste Amalgamstückchen aber auch sehr bequem durch Auspressen zwischen Leder mit einer breiten Flachzange erhalten. Schnell festwerdende Amalgame werden durch

dieses Auspressen mit der Zange aber gewöhnlich zu hart und unbrauchbar. So hart ausgepresste Amalgamstücke dürfen aber nur auf eine durch das Stopfen in der Höhle oberflächlich erweichte Amalgamschicht gelegt werden. Dieser Überschuss von Hg hält trockene Stückchen nachgestopften Amalgams fest und wird zugleich von den letzteren begierig aufgesogen.

Das Auffüllen trockener Feilung der Amalgamlegierung kann bei passend gelegenen Höhlen ebenfalls mit dem Amalgamträger oder auch mit einem kleinen Löffelchen versucht werden.

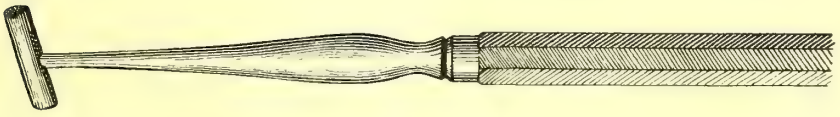

Fig. 164.

Zum Auffangen der kleinen Amalgamstückchen, welche beim Stopfen aus der Höhle fallen, hat *SACHS* (Breslau) einen napfförmigen Metallspiegel (Fig. 165) konstruiert, mit dem man die Höhle des zu füllenden Zahnes beleuchtet, gleichzeitig aber auch die herabfallenden Amalgampartikelchen auffängt. Ohne ein solches Instrument lässt sich das Herabfallen von Amalgamteilchen auf den Mundhöhlenboden kaum vermeiden. Und doch ist dies sehr wünschenswert, denn der Patient



Fig. 165. Napfspiegel zum Auffangen der Amalgamstückchen (nach Prof. *Sachs*).

wird durch die auf seine Zunge fallenden Amalgamstückchen leicht etwas beunruhigt und sucht dieselben zu entfernen, wobei nicht selten die bis dahin ganz trocken gehaltene Höhle vom Speichel überschwemmt wird. Abgesehen hiervon, ist der *SACHS*'sche Spiegel auch noch aus Sparsamkeitsrücksichten zu empfehlen: da man bei guten Platin-Goldamalgamen gern immer nur soviel Pasta vorbereitet, als gerade zur Füllung nötig ist, so fehlt infolge des Ab-

fallens von Amalgamteilchen am Schluss nicht selten noch eine kleine Portion von Amalgam. Sammelt man nun in dem Napfspiegel das herabgefallene Amalgam, so hat man in demselben gewöhnlich so viel, wie fehlt, um die Füllung ohne nochmaliges Zubereiten von Pasta vollenden zu können.

An dieser Stelle möchte ich auch noch besonders auf etwas aufmerksam machen, worauf auch *R. BAUME* schon hingewiesen hat, nämlich: „nach dem Füllen mit Amalgam alle in der Mundhöhle oder zwischen den Zähnen liegenden Teilchen des Amalgams sorgfältig zu entfernen". Findet der entlassene Patient gleich oder am anderen Tage diese erhärteten Stückchen noch in seinem Munde, so glaubt er, dass ein Teil oder die ganze Füllung herausgefallen sei, kommt unzufrieden zurück oder schickt „die herausgefallene Plombe" mit einem ungnädig gehaltenen Briefe ein. Das sind scheinbar überflüssige Bemerkungen; aber die Nichtbeachtung dieser abgefallenen Amalgamteilchen hat schon manchen Praktiker, ohne dass ihn ein Verschulden traf, schwer an seinem Rufe geschädigt.

# X. Kapitel.

## Die Entfernung alter Amalgamfüllungen.

Für die Entfernung alter Amalgamfüllungen giebt es hauptsächlich zwei Indikationen: entweder zeigt die Füllung schlechten Randschluss und hat das Wiederauftreten der Karies zugelassen, oder der gefüllte Zahn ist schmerzhaft geworden. Im letzteren Falle dürfte mit wenig Ausnahmen zur erfolgreichen Behandlung des kranken Zahnes stets die Entfernung der ganzen Füllung angezeigt sein, wenn der Zahn nicht direkt extrahiert werden soll. Dagegen erfordert ein undichter Randschluss einer alten Amalgamfüllung erst eine sehr genaue Prüfung, ob sich der Randdefekt nicht durch **Abschleifen** der Füllung und des Schmelzrandes beseitigen lässt.

Wir haben nachgewiesen, dass die meisten Goldamalgamfüllungen sich etwas vom Schmelzrande abwölben; es entsteht dadurch ein sicht- und fühlbarer Spalt, der aber trotzdem das Auftreten der Karies gewöhnlich erst dann zulässt, wenn der keilförmige Defekt zwischen Füllung und Zahnwand das Dentin erreicht hat. Wird demnach eine alte Amalgamfüllung, die sich im Laufe der Jahre etwas gewölbt und von den Schmelzrändern abgezogen hat, abgeschliffen, so wird der Spalt zwischen Schmelzrand und zurückgewichenem oder abgebröckeltem Füllungsrande verkleinert, ja manchmal hierdurch allein ein so vollkommener Randschluss und zwar mit Erhaltung der **alten** Amalgamfüllung erreicht, wie wir ihn durch eine neue Füllung nicht besser erhalten können.

Jede mehrere Jahre alte Füllung **hat sich gesetzt,** d. h. das Quecksilber ist in derselben allmählich zur Ruhe gekommen, und das Amalgam verändert seine Form nicht mehr, wenigstens nicht derartig, dass der durch das Abschleifen nahezu verschwundene keilförmige Spalt zwischen Füllungs- und Höhlenwand wieder auf-

treten könnte. Es ist dies wohl zu beachten; mit erneuten Füllungen wird eben auch nicht viel gewonnen, denn auch diese zeigen nach Jahren nicht selten mehr oder weniger jenen schlechten Randschluss, wie wir ihn an vielen alten Füllungen sehen.

Ich empfehle daher zunächst immer das gründliche Abschleifen alter Amalgamfüllungen, selbst in den Fällen, wo der mangelhafte Randschluss bis zum Zahnbein sich erstreckt und eine neue Füllung erforderlich erscheint. Eine solche verlangt feste, nicht kariöse Höhlenränder; schleifen wir nun eine Zahnkrone mit defekter Amalgamfüllung vor Entfernung der letzteren so weit ab, wie es die neu einzulegende Füllung erfordert, so dürfte die letztere nach dem Beschleifen der alten in vielen Fällen kaum noch nötig sein. Namentlich sind es auf den Kauflächen der Mahlzähne die grossen, am Rande defekten Füllungen, die sich durch energisches Abschleifen der dünnen Schmelzränder oft in wenigen Minuten in ganz vorzüglich schliessende und wandständig bleibende kuppelförmige Amalgamfüllungen umwandeln lassen.

Fig. 166.

Aber auch an den Seitenflächen der Zahnkronen liegende alte Amalgamfüllungen werden durch sachgemässes Abschleifen öfter in ganz vorzüglich schliessende und zuverlässige Füllungen verwandelt. Dass dabei der Rest des in der Höhle noch liegenden Amalgams auch auf sicheres Festsitzen mit dem Excavator geprüft werden muss, ist selbstverständlich.

Ich spreche hier aus langjähriger Erfahrung und behaupte, dass eine jede Amalgamfüllung an Schluss gewinnt, wenn man die Füllungs- und Höhlenränder nach Jahren gut beschleifen kann. Ich bin von der Zweckmässigkeit dieses Vorgehens so überzeugt, dass ich jede alte Amalgamfüllung in den Zahnreihen meiner Patienten möglichst etwas ab-, beziehungsweise glattschleife, auch wenn ich die Füllungen nicht selbst gelegt habe. Das zu thun, möchte ich auch anderen empfehlen. Diese Behandlung, die leicht auszuführen und nicht schmerzhaft ist, wird das Vertrauen, das wir mit Recht zu gut gelegten Amalgamfüllungen haben dürfen, noch wesentlich festigen.

Schwieriger ist die Entscheidung dann zu treffen, wenn nach dem Abschleifen der Füllung doch noch — wie in Fig. 166 — ein Randdefekt zurückbleibt. Ist der Schmelz in der Umgebung solcher

Füllungen nicht blaugrau gefärbt, so kann man den Graben erweitern die dabei angefrischte Füllung mit kleinen Unterschnitten versehen und die Furche mit plastischem Amalgam ausstopfen, das allerdings sehr fest in den Spalt eingedrückt oder einrotiert werden muss. Wenn jedoch der Zahnschmelz in der Umgebung der zugeschliffenen sogenannten Gold- oder Silberamalgamfüllung **Verfärbung** zeigt, dann lässt der Schluss der ganzen Füllung zu wünschen übrig, und die Entfernung derselben ist angezeigt.

Diese Indikation liegt besonders dann vor, wenn ein oberer Frontzahn oder einer der ersten oberen Praemolaren eine nicht ganz gut schliessende Amalgamfüllung hat und die Zahnkrone infolge dieses mangelhaften Schlusses durch Schwefelmetall dunkel gefärbt worden ist. Hier soll man die schlecht schliessende Amalgamfüllung entfernen, die vom Schwefelmetall gefärbten Partieen des Zahnes ebenfalls, wenigstens von der labialen Wand der Höhle, und dann eine doublierte Cement-Amalgamfüllung einlegen.

Die Entfernung alter Amalgamfüllungen ist ferner dann unbedingt nötig, wenn in den Kauflächenfurchen der Mahlzähne nur die tiefsten kariösen Stellen (Fig. 167) *a* ausgebohrt und gefüllt, die Ausläufer der Furchen aber nicht gleich mit ausgezogen worden waren und deshalb später kariös geworden sind *b b b b*.

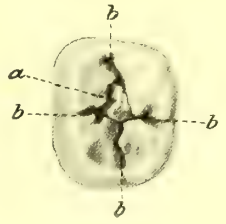

Fig. 167.

Es wäre ein ganz falsches Verfahren, in solchen Zähnen die central gelegene Füllung liegen zu lassen und nur die von ihr ausstrahlenden Furchen auszubohren und zu füllen. Das giebt nichts Gutes, solche Füllungen müssen entfernt und die erkrankten Furchen kastenförmig ausgebohrt werden. In solchen Höhlen hält und bewährt sich dann eine neue, sachgemäss gestopfte Goldamalgamfüllung Jahrzehnte hindurch.

Ganz fehlerhaft würde es auch sein, einen Zahn, wie Fig. 168, der eine am Nachbar anschliessende, aber am Zahnnacken defekt gewordene Konturfüllung trägt, dadurch in bessere Verhältnisse bringen zu wollen, dass man die Zähne etwas voneinander treibt und dann den kariösen Defekt ausbohrt und füllt. Diese Behandlung ist in ihrem Erfolge sehr unsicher; man kommt schneller zum Ziel, jedenfalls zu einem befriedigenderen Resultate, wenn man die alte Amalgamfüllung ganz wegnimmt und den defekten Zahnnacken gründlich von kariösen Massen befreit und die Decke der meist nahe liegenden Pulpahöhle aufs genaueste untersucht, bevor man die neue Füllung einlegt.

Es zeigt sich dann gar nicht so selten, dass die sekundäre Karies die Pulpahöhle erreicht hat und die Pulpa, ohne weitere Unbequemlichkeiten verursacht zu haben, gangränös zerfallen ist.

**Das Entfernen alter Amalgamfüllungen** aus Zähnen, die wieder mit Amalgam gefüllt werden sollen, wird durch die Härte des Materials zuweilen zu einer zeitraubenden, für den Patienten und Zahnarzt gleich lästigen Operation. Vereinfacht wird dieselbe wesentlich, wenn man bei genauer Prüfung des wieder zu füllenden Zahnes findet, dass Teile des Schmelzes, welche die alte Amalgamfüllung noch fest zurückhalten, vor dem Einlegen einer neuen Füllung behufs zweckmässigerer Gestaltung der Höhle entfernt werden müssen. In solchen Fällen pflege ich, wo es irgend angeht, vor dem Ausbohren der alten Füllung die überflüssigen Schmelzecken entweder mit dem Schmelzmesser wegzuschneiden oder vermittelst des Schmelzmeissels und des Hammers abzusprengen. Wer in dem Gebrauch dieser von mir schon an anderer Stelle[1]) empfohlenen Instrumente geübt ist, wird mit der Entfernung alter Amalgamfüllungen weit schneller fertig werden als mit dem Herausbohren.



Fig. 168.

Ist durch Entfernung dünner Schmelzwände ein Teil der Füllung freigelegt worden, so gelingt es zuweilen durch einen leichten, kurzen Hammerschlag, das Amalgam aus dem Zahn herauszuschleudern, wenn man die Ecke des Schmelzmeissels zwischen Amalgam und Höhlenwand schräg ansetzt. Ich mache jedoch darauf aufmerksam, diesen Akt niemals auszuführen, ohne vorher, wie *KARL WITZEL* (Dortmund) zuerst empfohlen hat, den Racheneingang mit einem Stück reiner Watte zu verlegen (Fig. 169), damit das aus der Zahnhöhle herausgeschlagene Amalgamstück nicht in den Rachen oder in den Kehlkopf geschleudert wird. Das letztere Ereignis würde durch Glottiskrampf eine grosse Lebensgefahr herbeiführen, den Patienten aber auch dann noch sehr schwer schädigen, wenn das Amalgamstück nicht im Kehlkopf auf den Stimmbändern zurückgehalten würde, sondern tiefer in die Verzweigungen der Bronchien hinabfiele.

Das Ausbohren alter Amalgamfüllungen ist ungefährlich, aber eine lästige Prozedur, die jedoch nötig wird, wenn der Zahn gegen

[1]) Compendium der Pathologie und Therapie der Pulpakrankheiten des Zahnes. Seite 46, Fig. 34.

Druck oder leichten Schlag sehr empfindlich ist, oder wenn es darauf ankommt, Teile des Schmelzes z. B. an den labialen Flächen der Frontzähne und Bicuspidaten zu schonen, um diese zur Deckung der Amalgamfüllungen wieder zu benutzen. Man darf sowohl bei

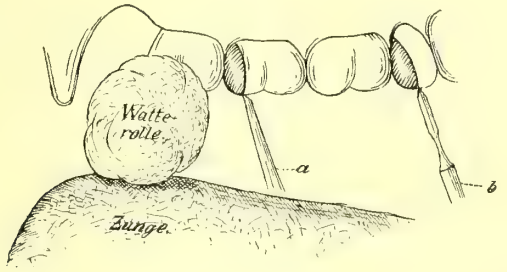


Fig. 169. Schutzvorrichtung beim Ausschlagen nicht mehr schliessender Amalgamfüllungen durch eine auf den Zungenrücken gelegte Watterolle; *a* Spitze des Meissels zum Ausschlagen; *b* Bohrer zum Ausbohren der Füllung angesetzt.

der Präparation der Cavitäten dieser Zähne, wie auch bei der Entfernung alter Amalgamfüllungen event. einen Teil der palatinalen Höhlenwand opfern; die dünne labiale Wand jedoch, die wir so ausgezeichnet durch eine doublierte Füllung wieder frisch aussehend machen können, sollte mit allergrösster Sorgfalt stets geschont werden.

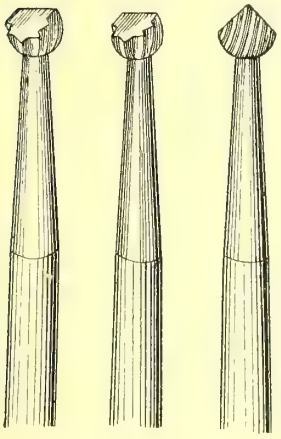

Fig. 170.

Zum Ausbohren alter Füllungen, namentlich solcher von Kupferamalgam, muss man zuerst ganz scharfe, meisselförmige Bohrer gebrauchen. Man stellt sich dieselben her, indem man stumpfe Rosenbohrer mit der Bohrmaschine und einem scharfen Corundrad meisselförmig zuschleift und auf dem Arkansasstein wiederholt nachschärft. Mit solchen Bohrern, die in der Fig. 170 dreimal vergrössert im Halb- und Ganzprofil gezeichnet worden sind, sind die Amalgamfüllungen in wenigen Minuten central durchbohrt; man hat jedoch darauf zu achten, dass nicht dünne Schmelzwände getroffen werden oder die Pulpahöhle unabsichtlich perforiert wird. Die central durchlochte Amalgamfüllung durchschneidet man nun mit einem Fissurenbohrer kreuzförmig und

sucht dann die einzelnen Teile der Füllungen mit einem starken Excavator abzusprengen.

Von anderer Seite wird empfohlen, so durchlochte Amalgamfüllungen mit einem Tröpfchen flüssigen Amalgams auszufüllen, in der Absicht, durch das überschüssige Hg des letzteren das alte feste Amalgam zu erweichen. Dieser Vorschlag setzt voraus, dass die erhärteten alten Amalgamfüllungen vom Quecksilber leicht durchsetzt und teilweise erweicht werden. Um die Richtigkeit dieser Hypothese zu ermitteln, wurden mit den gebräuchlichen Amalgamen aus Platin-Gold-Silber-Zinn, Gold-Silber-Zinn-Kupfer, Gold-Silber-Zinn, Gold-Silber-Zinn-Zink, ferner mit $2^1/_2\,\%$ Zinn enthaltenden sowie mit reinem Kupferamalgam enge Cylindergläschen gefüllt und diese nach dem Erhärten des Amalgams zersprengt.

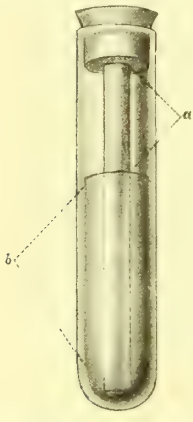

Fig. 171. Eintauchen eines erhärteten Amalgamstäbchens *a* in Quecksilber *b*.

Die so gewonnenen Amalgamstäbchen wurden nach 8tägigem Liegen in kleine mit Quecksilber gefüllte Gläschen gestellt (Fig. 171) und darin 5 Tage belassen. Diese Experimente haben zunächst ergeben, dass **kein** Amalgam in Quecksilber gelöst wird. Denn die Stäbe wurden nach 5tägigem Eintauchen in Quecksilber wohl benetzt aber **nicht erweicht;** sie hatten eine glatte, unverletzte Oberfläche.

Nun wird aber empfohlen, in die alte Amalgamfüllung erst ein Loch zu bohren und dieses mit flüssigem Amalgam zu füllen, damit durch dieses das alte Amalgam erweicht werde. Um unsere Versuche diesem Vorschlage nach Möglichkeit anzupassen, verfuhren wir folgendermassen: Kleine kreisrunde Ausschnitte in quadratischen Glasplatten wurden mit den oben bezeichneten Amalgamen gefüllt und einige Tage nach dem Erhärten glattgeschliffen. Dann wurden die Amalgamfüllungen angebohrt und die Bohrlöcher mit Hg gefüllt.

Nach zweitägigem Liegen in Hg bei etwa $30^0$ C. zeigten Kupferamalgam und Platin-Goldamalgam absolut keine Veränderung in der Härte, die Bohrflächen des Kupfer-Zinnamalgams und des Silberamalgams waren nur benetzt und die Füllung oberflächlich kaum erweicht, der übrige Teil der Füllung war noch genau so hart, wie vorher.

Das gleiche Resultat erhielten wir bei nur angeritzter Füllungsoberfläche. In beiden Fällen bohrten sich die Füllungen noch eben so schwer, als vorher.

Zum Anbohren der vom Hg noch nicht berührten Füllung wurden neue, scharfe radförmige Bohrer von gleichem Durchmesser benutzt, und zwar für jede Füllung ein frischer. Der Vergleich der dazu aufgewendeten Kraft ergiebt Folgendes:

Am leichtesten bohrt sich Kupferamalgam mit $2^1/_2$% Zinn; dann folgen das Kupferamalgam mit $2^1/_2$% Silberzusatz und das stark zinnhaltige Silberamalgam (Legierung IIId). Die ausgebohrte Masse dieser Amalgame bildet ein mattgraues amorphes Pulver. Das Amalgam der Silber-Zinn-Legierung bohrt sich etwas schwerer, dann folgen die goldhaltigen Legierungen, dann die 4% Gold und 5% und 10% Kupfer enthaltenden Amalgame und zuletzt das reine Kupferamalgam.

Diese Experimente decken sich vollkommen mit unseren Erfahrungen in der Praxis. Die Erweichung alter angebohrter Amalgamfüllungen durch flüssiges Amalgam versagt vollständig, so dass es sich empfiehlt, mit diesen ***zwecklosen*** Versuchen keine Zeit zu verlieren; andererseits finden wir auch in der Praxis, dass sich stark zinnhaltige Silberamalgame aus den Zähnen am leichtesten herausbohren lassen, die aus Gold, Platin und Kupfer legierten Amalgame schwieriger, die reinen Kupferamalgame am schwierigsten.

Wir sind deshalb in allen Fällen auf die **mechanische** Entfernung der alten Amalgamfüllungen angewiesen, eine Arbeit, die, wenn sie nicht mit scharfen Instrumenten und sachgemäss durchgeführt wird, mehr Zeit beanspruchen kann als das Präparieren und Füllen zweier Cavitäten für sich. Ist nun aber das alte Amalgam aus der Höhle entfernt, so müssen, wenn es sich um das Auftreten sekundärer Karies handelt, die erkrankten Partieen des Schmelzes möglichst mit Corundbohrern[1]) weggeschliffen, das erkrankte und erweichte Zahnbein mit scharfen Dentinlöffeln ausgeschabt werden, wobei die Nähe der Pulpahöhle stets zu berücksichtigen ist. Spricht die physikalische Untersuchung des Zahnes und seiner Höhle für eine intakte Pulpa,[2]) so soll das harte von Schwefelmetallen und Metallsalzen schwarz oder grünschwarz gefärbte Zahnbein besonders in der Nähe der Pulpa nicht ganz entfernt werden, sondern nur so weit, wie es die Aufhellung sichtbarer Stellen des Schmelzes erfordert.

Aus den Mitteilungen über Färbung der Zahnsubstanzen wissen wir bereits, dass die Schwefelmetalle und Metallsalze oft tief in das Zahnbein eindringen, und dass durch Kupferamalgamfüllungen die

---

[1]) Über die Anfertigung dieser für mich unentbehrlich gewordenen Instrumente habe ich in meinem Compendium der Pathologie und Therapie der Pulpakrankheiten auf Seite 50 berichtet.

[2]) l. c. Seite 6, § 15.

kegelförmige Abgrenzung des Zahnbeines, selbst unter kleinen Füllungen, bis zur Pulpahöhle grün gefärbt angetroffen wird. Deshalb soll man nur das erweichte Zahnbein nach Entfernung alter Amalgamfüllungen sorgfältig ausschaben, das harte, schwarz gefärbte dagegen nach vorheriger sorgfältiger Sondierung derjenigen Stellen, welche den Pulpazipfeln entsprechen, zurücklassen. Bei der weiteren Behandlung solcher Zähne dürften dann alle diejenigen Gesichtspunkte, die ich in dem Kapitel „Indirekte Überkappung der Pulpen“ in meinem Compendium der Pathologie und Therapie der Pulpakrankheiten angeführt habe, beachtenswert sein.

# XI. Kapitel.

## Das Füllen der Zähne nach den Methoden von Tomes und Robiscek.

Durch langjährige vergleichende Beobachtungen in der Praxis sowie durch meine hier mitgeteilten Experimente habe ich die Überzeugung gewonnen, dass bei unseren zusammengesetzten Amalgamen die Formveränderungen derselben wesentlich beschränkt werden, wenn man den bekannten Legierungen von Gold, Silber und Zinn entweder bis zu 5 % Kupfer zusetzt oder andere diesem Zwecke entsprechende Metalle beimischt. Mit solchen Legierungen lassen sich bei korrekter Gestaltung der Höhle, fehlerfreiem Stopfen, vor allem aber durch Nachkondensieren und Glätten des erstarrten Materials Amalgamfüllungen herstellen, die nach jeder Richtung hin als zuverlässig hinsichtlich der Haltbarkeit und einfach in ihrer Anfertigung genannt werden dürfen. Vor allem sind — und das müssen wir immer und immer wieder betonen — viel Kupfer enthaltende Goldamalgamfüllungen kantenfest.

Trotzdem halte ich es für angebracht, noch zwei Methoden ausführlicher zu besprechen, die ebenfalls darauf gerichtet sind, besseren Randschluss mit unseren zusammengesetzten Amalgamen zu erzielen: es sind dies die in den Arbeiten von *CH. TOMES* in London und Dr. *S. ROBISCEK* in Wien veröffentlichten.

### Die Tomes'sche Methode.

Diese sucht die Schrumpfung des Amalgams dadurch zu beseitigen, dass man Teile eines bereits erhärteten Goldamalgams erhitzt, zu Pulver verreibt, diese noch warmen Partikelchen mit frischem, plastisch angemachtem Amalgam vermengt und das ganze Gemisch dann zum Füllen der Zahnhöhlen benutzt.

*TOMES* hat über diese Methode in einer Sitzung der zahnärztlichen Gesellschaft von Grossbritannien am 14. Januar 1895 einen

längeren Vortrag gehalten und darin mitgeteilt, dass sich diese neuen Forschungen auf seine vor 22 Jahren publizierten und von uns schon im III. Kapitel erwähnten Untersuchungen stützen. Er betonte, schon damals festgestellt zu haben, dass fast alle Amalgame bei dem Erhärtungsprozess eine Schrumpfung, eine Volumenveränderung erleiden. Eine Ausnahme mache nur das Palladiumamalgam, das als das beste empfohlen werden müsste, wenn nicht seine Handhabung infolge seiner fast momentan eintretenden Erhärtung eine so ausserordentlich schwierige wäre. Nach *Tomes'* Meinung ist aber in der raschen Erstarrung dieses Amalgams der Grund zu suchen, dass sich dasselbe sowohl bei der Tintenprobe wie auch bei der mikroskopischen Untersuchung vollkommen randdicht zeigt. Abgesehen von seiner schwierigen Bearbeitung wird das Palladiumamalgam infolge seiner grossen Verwandtschaft zum Schwefel in jedem Munde bald ganz schwarz, ohne jedoch (nach *Tomes*) den Zahn selbst zu verfärben.

*Tomes* fand ferner, dass auch die innere, den Zahnwandungen anliegende Fläche unserer zusammengesetzten Amalgamfüllungen, mikroskopisch betrachtet, nicht glatt, sondern mit kleinen kugelförmigen Höckerchen besetzt sei, deren Entstehung er auf eine Schrumpfung des Amalgams zurückführt. Er versuchte darauf, die Höhlen mit einer ganz dünnen Amalgamschicht auszukleiden, die Höhle zum grössten Teil mit Phosphat-Cement zu füllen und den Abschluss wieder mit Amalgam zu machen. Die Resultate dieser Versuche in Elfenbeinlöchern und leicht zu füllenden Zähnen waren sehr befriedigend.

Sodann versuchte *Tomes* noch durch Einpacken dünner Stahlringe in das gewöhnliche „Standard"-Amalgam[1]) die Kontraktion des letzteren zu verhüten, erreichte jedoch damit kein gutes Resultat. Dagegen erzielte er wasserdicht schliessende Amalgamfüllungen in seinen Versuchsscheiben, wenn er Überbleibsel von **kupferhaltigem** sogen. Goldamalgam erwärmte und mit erhitzten Instrumenten in Löcher (von 6,5 mm Breite und 4 mm Tiefe) der Elfenbeinscheiben hineinrieb. Bei diesen, für Tinte[2]) absolut schliessenden Füllungen fehlte auch die

[1]) Nach *Essig-Polscher* besteht das Standard-Amalgam aus 4,40 % Gold, 52 % Silber, 40,60 % Zinn und 3 % Kupfer.

[2]) Die Tinten-, d. h. Anilin-Farbenprobe besteht darin, dass man die mit Amalgam gefüllten Versuchsgläser oder Elfenbeinscheiben in Tinte legt, resp. den Füllungsrand damit befeuchtet. Hat sich das Amalgam an irgend einer Stelle des Randes kontrahiert, so dringt die Tinte zwischen Füllung und Höhlenrand ein und färbt beide Teile.

gekörnte Oberfläche, wie er sie an Blöcken desselben Amalgams fand, das er in gewöhnlicher Weise zubereitet und weich gestopft hatte.

Da aber diese Methode in der Mundhöhle nicht anzuwenden war, weil das Füllen mit stark erhitzten Instrumenten ausgeführt werden muss, so probierte *Tomes* eine Mischung, welche zu gleichen Teilen aus altem, erwärmtem und aus frisch angesetztem Amalgame bestand. Diese Mischung, die in einem heissen Mörser hergestellt werden musste, ergab zwar absolut dichte Füllung, erhärtete aber immer noch viel zu rasch, um im Munde verwendet werden zu können. Dagegen erwies sich eine Mischung aus 1 Teil alten erhitzten und aus 2 Teilen frisch bereiteten Amalgams brauchbar zum Füllen von Zähnen, die fertig präpariert, trocken gelegt und leicht zugänglich waren.

Ich habe die von *Tomes* angegebenen Versuche wiederholt und gleich günstige Resultate erzielt. Ganz überraschend war dabei, dass eine 2—4 % Gold enthaltende Amalgampasta, die, weich gestopft, länger als eine Stunde Zeit gebraucht, um kantenfest zu werden, in der *Tomes*'schen Mischung (1 : 2) so rasch erstarrt, dass man die Füllung schon nach 15 Minuten schleifen und polieren kann.

Diese ganz erstaunliche Veränderung der physikalischen Eigenschaft unserer Amalgame veranlasste mich, die *Tomes*'sche Mischung allen den Proben zu unterwerfen, die ich bisher zur Prüfung der Amalgame für geeignet gefunden habe. Es wurden mehrere grosse Cavitäten in Elfenbeinscheiben nach der Methode von *Tomes* gefüllt und nach 8 Monaten noch gut schliessend gefunden.

Sodann machte ich Zahnschliffe, untersuchte dieselben mit dem Mikroskop und fand dabei den Amalgamblock zwar dicht abschliessend, aber es stellte sich heraus, dass feine Einschnitte des Bohrloches nicht ganz ausgefüllt und dass die nachgestopften Schichten des Amalgams von den darunter liegenden leicht zu trennen waren.

Endlich habe ich eine Anzahl Centralcavitäten in Mahlzähnen nach dieser Vorschrift gefüllt und ebenfalls gute Resultate erzielt (soweit ich dies nach einer Beobachtungsfrist von 18 Monaten sagen kann), sobald ich die Höhlen richtig präpariert und vor der immerhin noch fast zu schnell erfolgenden Erstarrung mit dem Rotationsinstrumente voll füllen konnte. Gelang dies nicht, so war der Randschluss schlecht und auch durch nachgestopftes, frisch angesetztes Amalgam nicht zu verbessern. Grössere Konturfüllungen sind mir mit dem *Tomes*'schen Verfahren nicht gelungen.

Zu verdünnten Säuren und Schwefelwasserstoff verhält sich diese Füllung wie eine gewöhnlich hergestellte Amalgamfüllung derselben

Legierung. Da sich aber die *TOMES*'sche Amalgamfüllung anscheinend fast gar nicht kontrahiert, so wird eine Verfärbung der Zahnsubstanzen wohl auch nicht vorkommen.

Erleichtert wird das Füllen nach der Methode von *TOMES*, wenn man das alte, erhärtete Amalgam nicht aus Abfällen gewinnt, sondern sich aus der betreffenden Legierung (Feilung), die man gewöhnlich zum Füllen gebraucht, mit Quecksilber eine Pasta bereitet, diese zu einer 1 mm starken Platte mit einem Glase auswalzt und noch vor der Erstarrung mit einem scharfen dünnen Messer in

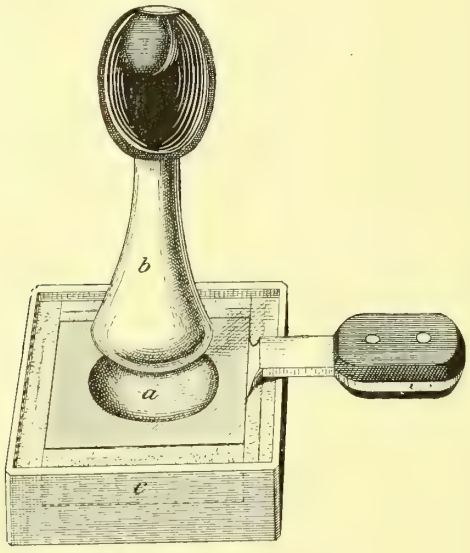


Fig. 172.

kleine, rautenförmige Stücke wie Kupferamalgam zerschneidet. Von diesen Stückchen, die man am besten in einem Glase aufbewahrt, werden ein oder zwei in einem Löffel erhitzt und sodann in einem heissen Mörser verrieben. Etwas vereinfacht wird die Präparation dieses Amalgamgemisches, wenn man sich des von mir für diesen Zweck konstruierten kleinen Apparates, Fig. 172, bedient. Derselbe besteht aus einem in der Mitte napfförmig vertieften Blech von dickem Neusilber. In diesem wird das Amalgam bis zum Ausschwitzen des Hg erhitzt. Dann setzt man diesen Löffel *a* in den mit Asbest ausgepolsterten Kasten *c*, verreibt mit dem gleichfalls erhitzten Pistill *b* das Amalgam und vermischt es in der heissen Neusilberschale mit der vorbereiteten kalten Amalgampasta. Von der heissen Neu-

silberschale, deren rasche Abkühlung durch den Asbestkasten verhütet wird, nimmt man dann das Amalgam mit dem Träger auf und führt es in die Höhle.

Dieser Wärmeapparat hält das Amalgam zwar länger plastisch, aber doch nicht so, dass grössere Kontur- oder gar Kuppelfüllungen damit hergestellt werden könnten.

## Doublierte Füllungen.

*ROBISCEK* beschreibt in der Österreichisch-Ungarischen Vierteljahrsschrift 1892 S. 125 unter „Doublierte Plomben" seine Methode, Zähne mit Amalgam zu füllen, und hebt hervor, dass der grösste Fehler der Amalgame, nämlich sich zusammenzuziehen, und die daraus entstehende Missfärbung der mit Amalgam gefüllten Zähne sich nach seinen Beobachtungen in der Praxis vollständig beseitigen lasse, wenn man die durch Cofferdam trocken gelegte Cavität erst mit einer Lage breiflüssigen, langsam erhärtenden Zinkphosphatcements auskleide und in diesen Cementbrei hinein das Amalgam stopfe. Wird hierbei nur darauf gesehen, dass am Rande der Cavität jede Spur von ausgepresstem Cement abgeschabt und der Abschluss der Höhle mit einer Schicht Amalgam hergestellt wird, welche sich mit der ersten innig vereinigt und den Rändern der Cavität anliegt, so sollen diese „doublierte Füllungen" einen so vollständig guten und zuverlässigen Randschluss auch nach Jahren noch haben, wie wir ihn mit keinem zusammengesetzten Amalgam allein erreichen können. Diese von *ROBISCEK* mitgeteilte Beobachtung wurde auch von *WEISER* und anderen Wiener Zahnärzten bestätigt, und ich selber habe in Wien so hergestellte Konturfüllungen gesehen, welche bereits einige Jahre alt und im Randschluss trotzdem nahezu vollkommen waren.

Wir müssen daher das von *E. J. PETERS* (Österr.-Ung. V.-J. S. 1892, S. 111) wohl zuerst mitgeteilte, von *ROBISCEK* aber ausgebaute Verfahren, grössere Zahncavitäten mit doublierten Cementamalgamfüllungen zu versehen, als einen **sehr beachtenswerten Fortschritt** in der Technik des Zahnfüllens bezeichnen.

Die Thatsache, dass sich die Zähne, sobald sie nach *ROBISCEK*'s Angaben mit Amalgam gefüllt werden, nachträglich nicht verfärben, ist leicht zu verstehen. Es kann das gesunde Zahnbein der Höhlenwand, weil es überall von einer Schicht Cement bedeckt ist, weder Amalgamteilchen aufnehmen noch von Amalgamsulfid durchsetzt werden. Die Verfärbung tritt auch dann nicht ein, wenn selbst nur noch eine sehr dünne Schmelzdecke über der Füllung liegt.

Die Oberfläche einer solchen Füllung wird aber, wie die einer jeden Amalgamfüllung, unter bestimmten Verhältnissen oxydieren oder sich mit einer Schicht von Schwefelmetall bedecken und hierdurch vielleicht auch den Schmelzrand etwas dunkler erscheinen lassen. *Robiscek* sagt zwar, dass seine doublierten Füllungen auch eine grauweisse Oberfläche behalten sollen; ich kann jedoch versichern, dass da, wo Schwefelwasserstoff auf das Amalgam einwirkt, auch die nach seinen Angaben gelegten Füllungen schwarz gefärbt werden.

Nicht so einfach ist die Erklärung dafür zu geben, dass diese kombinierten Cement-Amalgamfüllungen durchschnittlich einen weit besseren Randschluss als die einfachen Amalgamfüllungen zeigen, sobald das plastische Amalgam auf die noch weiche Cementpasta gestopft und in derselben verankert wird. Wir müssen hierbei wohl zu der Annahme unsere Zuflucht nehmen, dass durch die Verbindung des Amalgams mit dem an der Höhlenwand fest haftenden Cemente die Kontraktion des Amalgams und eine dadurch bedingte Spaltbildung an dem Füllungsrande unmöglich wird. Wodurch diese Spaltbildung bei gewöhnlichen Amalgamfüllungen wahrscheinlich zustande kommt, wurde in dem III. Kapitel eingehend erklärt. Hier bleibt die Spaltbildung, die Richtigkeit unserer Erklärung vorausgesetzt, offenbar deswegen aus, weil die Kraft (Adhäsion), mit welcher das verankerte Amalgam an der Cementschicht festgehalten wird, grösser ist als die obengenannten Kräfte, welche bei der Ablösung der Randschicht einer erstarrenden Amalgamfüllung eine Rolle spielen.

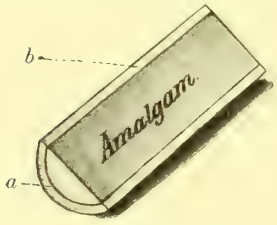

Fig. 173.

*W. Dappen* in Crefeld hat vor einigen Jahren eine Anzahl Versuche mit Amalgam und doublierten Füllungen gemacht und gefunden, dass Amalgame, in eine Halbrinne von Glas gefüllt, nach dem Erstarren regelmässig herausfielen, also geschrumpft waren; solche dagegen, die auf weiche Cementpasta gestopft waren, ganz ausserordentlich fest adhärierten. Dasselbe Resultat erreichte er aber auch, wenn er eine solche Glasrinne (Fig. 173 *a*) mit Kopalätherlack überzog und noch vor dem Erhärten desselben das Amalgam *b* einstopfte. Zwei dieser alten Versuchsobjekte sind mir übergeben, und es ist mir auch heute noch nicht möglich, die immer noch festhaftenden Amalgamblöcke aus den offenen Glasrinnen, aus denen jede andere Amalgamfüllung von selbst herausgefallen wäre, mit den Fingern herauszureissen.

Welche Erklärung man auch für diese auffallende Thatsache heranziehen mag, so ist es doch unbestreitbar, dass durch die Vereinigung eines plastischen, die Höhle ausfüllenden Zinkphosphatcements mit einem plastischen Amalgam ein nahezu vollkommener Randschluss erreicht werden kann. Nichts wird dagegen nach dieser Richtung hin erreicht, wenn die Cementpasta zu schnell erhärtet oder zu steif in den Zahn eingeführt wird. Dann löst sich das Amalgam vom Cement ab und schrumpft oder fällt aus der Höhle heraus. Der Zinkphosphatcement **muss** noch gut kleben und kann hier weder durch Guttapercha, noch durch Chlorzinkcement ersetzt werden. Nach meinen Erfahrungen wird ein gutes Resultat mit den doublierten Füllungen dann erreicht, wenn die Höhle zu $^1/_3$ mit Cement und zu $^2/_3$ mit Amalgampasta gefüllt wird und wenn die Cavität so tief ist, dass die Cementpasta ungefähr 1 mm stark sein kann. Ganz flache, kaum 1 mm tiefe Seitencavitäten, aus denen sich die gewöhnlichen Amalgamlegierungen so leicht etwas herauswölben, lassen sich nach dieser Methode nicht behandeln.

Beim Füllen nach der *ROBISCEK*'schen Methode muss man jedoch darauf achten, dass man das Amalgam nicht so stark in die Höhle presst, dass dadurch die weiche Cementpasta zu reichlich an den Rändern herausgepresst wird. Ebenso muss eine Durchknetung des Amalgams und des Cementes in der Zahnhöhle vermieden werden; dadurch würde man eine Cementamalgamfüllung herstellen. Letztere haftet ja auch immer noch fester als das reine Amalgam an den Zahnwänden, färbt aber diese derartig, dass bei transparentem, dünnem Schmelz der Zahn eine unangenehme schmutziggraue Farbe annimmt.

Da die doublierte Füllung gewöhnlich in grössere Seitencavitäten gelegt wird, in diesen aber die Pulpa meist der Höhle nahe liegt, so muss die erstere durch eine ganz dünne Zwischenlage von Guttapercha oder Chlorzinkcement gegen die noch nicht genügend aufgeklärte nachteilige Einwirkung des Phosphatcementes geschützt, d. h. „indirekt überkappt" werden.[1]) *ROBISCEK* sucht diesen schädlichen Einfluss dadurch zu beseitigen, dass er der Pasta beim Anrühren etwas Vaselin, event. auch noch etwas Karbolsäure zusetzt.

Vielleicht lässt sich zu diesem Zwecke auch eine etwas Eugenol enthaltende Pyrophosphat-Cementpasta gebrauchen. Hierüber sind jedoch noch Erfahrungen zu sammeln.

---

[1]) Vergl. *A. WITZEL*, Compendium der Pathologie und Therapie der Pulpakrankheiten des Zahnes. Seite 15, 16.

Man könnte nun die Frage aufwerfen, wodurch sich das Verfahren *ROBISCEK*'s von der alten Methode unterscheide, die doch darin besteht, dass man Cavitäten einfach mit Chlorzinkcement auskleidet und darauf die Amalgamfüllung legt. Der Unterschied besteht darin, dass wir früher die Amalgamfüllung auf die bereits erhärtete, mit Unterschnitten versehene Cementunterlage stopften, während die von *ROBISCEK* ausgebildete Methode das Amalgam mit der weichen Cementpasta verbindet.

Jede doublierte Füllung, bei der das plastische Amalgam mit der noch **ganz weichen klebrigen** Cementpasta nicht aufs innigste verbunden wird, ist im Sinne *ROBISCEK*'s keine doublierte Füllung; sie erfüllt das nicht, was wir von dieser Neuerung mit Recht erwarten können.

Die guten Erfolge aber, welche auch andere Zahnärzte mit den doublierten Füllungen erzielt haben, bestimmten mich, über diese Methode hier ausführlicher zu berichten. Auch ich bin mit diesen Füllungen *sehr zufrieden*. Nur in zwei Punkten stimme ich mit *ROBISCEK* nicht überein:

erstens ist die Ausführung einer doublierten Füllung keine leichte Arbeit, es gehört dazu eine grosse Übung, und

zweitens tritt auch bei den doublierten Füllungen — und das ist ja ohne weiteres klar — unter dem Einfluss der bekannten chemischen Agentien die Verfärbung ein, welche an der Oberfläche aller anderen Amalgamfüllungen sich in störender Weise zeigt.

Für diejenigen, welche die *ROBISCEK*'sche Methode nicht aus Demonstrationen kennen, will ich hier zunächst noch ein Schema geben und diesem die Behandlung der beiden mittleren Schneidezähne zu Grunde legen, die ich auf Tafel XI, Fig. 2 abgebildet habe. Ich hatte hier die Aufgabe, beide durch Amalgam und Randkaries dunkel gefärbte Zahnkronen durch neu einzulegende Amalgamfüllungen in bessere Verhältnisse zu bringen. Beide wurden temporär weit separiert, unter Cofferdam trocken gelegt, durch den Holzkeil festgestellt und dann mit doublierten Füllungen versehen.

Die Pulpa des rechten oberen Schneidezahnes war zerfallen und das Zahnbein durchscheinend grau gefärbt. Bei der Präparation musste ich darauf bedacht sein, nach dem Ausfüllen des Wurzelkanals alle missfarbigen Partieen des Zahnbeines von dem Lippenteil des Schmelzes zu entfernen. Infolgedessen blieb hier vom Zahnbein nichts mehr zurück. Haftpunkte für die Füllung fand ich hauptsächlich am Nackenteil des Zahnes.

Die Fig. 174 zeigt den Durchschnitt dieses Zahnes, dessen Pulpahöhle mit Phenolcement-Pasta *(Ph. C. P.)* antiseptisch gefüllt und im Hals mit weissem Chlorzinkcement *(Chl. Z.)* abgeschlossen worden ist. Dieser Durchschnitt zeigt ferner die gegen den Schmelz gedrückte weiche Phosphatcementschicht *(Ph. C.)*, bedeckt vom Amalgam *(A.)*. Das letztere wird mit einem birnförmigen feinen Amalgamstopfer *b* etwas in die weiche Cementpasta hineingestopft, jedoch nicht bis zum Schmelz durchgedrückt (Fig. 175, *C C C*). Die beim Aufdrücken der weichen Amalgampasta herausgepresste Partie Phosphatcement wird mit einem Löffel *e* nur soweit vom Rande der Höhle entfernt, wie es bei *f* sichtbar ist. In dem Durchschnitte des fertig gefüllten

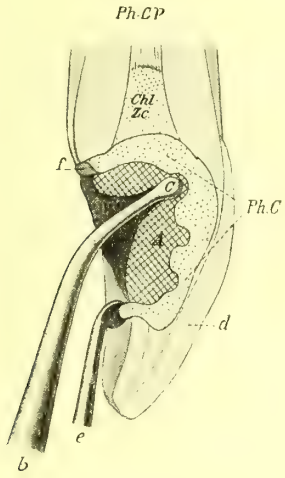


Fig. 174.

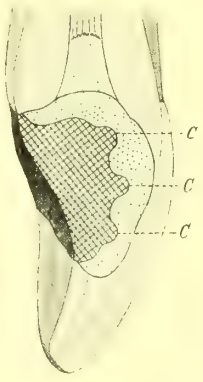


Fig. 175.

Zahnes, Fig. 175, sehen wir die Abgrenzung des Amalgams und des Phosphatcementes, wie sie sein muss.

Auch diese vorher schon missfarbige Zahnkrone hat durch die hier beschriebene Behandlung ihre natürliche Farbe wiederbekommen und wird sie ebenfalls behalten.

Die weiteren technischen Einzelheiten, welche bei der doublierten Füllung beachtet werden müssen, habe ich in einem der Praxis entnommenen Falle in dem Kapitel: „Das Füllen der Seitenzähne mit Amalgam“ ausführlich beschrieben.

Wir haben demnach in der von *TOMES*, wie in der von *ROBISCEK* angegebenen Methode, Zähne mit Amalgam zu füllen, zwei Neuerungen, die unsere volle Beachtung ver-

dienen. Beide Methoden liefern gute Resultate, erfordern aber eine weit grössere Geschicklichkeit und Umsicht als das Verfahren, welches bei den gewöhnlichen Amalgamfüllungen geübt wird. Wir sind so sehr an die einfache Verarbeitung plastischer Amalgame gewöhnt, dass diese Neuerungen nur von solchen Zahnärzten versucht und in geeigneten Fällen weiter angewendet werden dürfen, welche sich in ihrem Bestreben, möglichst gute Amalgamfüllungen zu erzielen, selbst durch die Schwierigkeiten in den neuen Methoden nicht abhalten lassen. Dabei scheint mir die Methode nach *ROBISCEK* für grössere Cavitäten, die noch 3 Wände haben, unbedingt empfehlenswert zu sein, während das Verfahren nach *TOMES* für kleinere Centralhöhlen zu bevorzugen ist.

# XII. Kapitel.

## Das Füllen der Frontzähne mit Amalgam.

Wenn Frontzähne erkrankt sind und gefüllt werden sollen, wünscht der Patient, dass dies mit einem Material geschehe, welches der Zahnfarbe möglichst gleichkommt und auch haltbar ist. Leider können wir diesen so berechtigten Wunsch immer nur zur Hälfte erfüllen. Unsere modernen Zahncemente haben wohl eine Farbe, welche der des Schmelzes ähnlich ist, allein die Haltbarkeit der Cementfüllungen lässt doch noch viel zu wünschen übrig. Wählen wir dagegen die haltbaren Gold- oder Amalgamfüllungen, so sind dieselben mehr oder weniger, manchmal sogar recht auffallend sichtbar, und doch müssen wir, wenn man von den wenigen Fällen absieht, in denen sichtbare Defekte mit passenden Glas- oder Emailstückchen sich schliessen lassen, zum Gold oder zum Amalgam greifen, um mit haltbaren Füllungen die Zähne möglichst lange zu konservieren.

Dabei bedarf es wohl kaum noch besonderer Betonung, dass überall da, wo die lokalen Verhältnisse des Mundes und der Zahnreihen sowie die pekuniären Verhältnisse der Patienten es gestatten, zum Füllen derjenigen Zähne, die beim Sprechen und Lachen sichtbar werden, möglichst nur Gold verwendet werden sollte, weil dasselbe vor allem ein gegen chemische und mechanische Einflüsse, wie sie im Mund auf die Zahnfüllungen einwirken, durchaus widerstandsfähiges Material ist. Wir wissen auch, dass matt polierte, besonders aus Platin-Goldfolie hergestellte Füllungen in Schneidezähnen weniger sichtbar sind, als Amalgam- oder ausgewaschene Cementfüllungen. Trotzdem wird auch heute noch die Mehrzahl der erkrankten Frontzähne mit Cement oder Amalgam gefüllt, obgleich nach der Erfindung des Cofferdams und nach der Einführung der jetzt gebräuchlichen vorzüglichen Goldpräparate und Goldstopfer das Füllen mit Gold viel leichter gelehrt und erlernt werden kann als früher.

Der Gründe, welche gegen die ausschliessliche Verwendung des Goldes als Füllungsmaterial angeführt werden, giebt es viele. Ein sehr beachtenswerter Einwand, der auch von solchen Zahnärzten erhoben wird, die die Technik des Goldfüllens beherrschen, ist der, dass die Herstellung grösserer Konturfüllungen an die *Ausdauer und die Kräfte der Patienten* und des Operateurs so hohe Anforderungen stellt, dass schon aus **diesem** Grunde die Verwendung von Amalgam nicht selten auch für sichtbare Defekte angezeigt erscheint.

Hat man einen Patienten mit solchen Zahndefekten vor sich, so halte ich es für geboten, ihn **vor** der Behandlung darüber aufzuklären, wie viel Zeit etc. das Ausfüllen der vorhandenen Defekte mit Cement, Amalgam oder mit Gold erfordert, besonders aber auch, wie das Aussehen und die Haltbarkeit der Füllungen sein werden. *Eine solche Besprechung, die* ***jeder*** *Patient gern annimmt, wird alsdann in den meisten Fällen für die Wahl des Füllungs-Materials bestimmend sein.*

In den folgenden Ausführungen nehmen wir an, dass jede erkrankte Stelle in den Zahnreihen unserer Patienten mit Amalgam[1]) gefüllt werden soll.

### a) Die Defekte auf den Lippenflächen der Frontzähne.

Ich beginne mit der Beschreibung solcher Defekte, die durch Bildungsfehler des Schmelzes, Hypoplasie,[2]) bedingt worden sind (s. Fig. 176 bis 178). Das Charakteristische für diese Defekte ist, dass sie nicht allein auf der Frontfläche sich finden, sondern mehr oder weniger ausgeprägt die Zahnkrone auch gürtelförmig umziehen. Liegt die Hypoplasie nahe der Schneide (Fig. 176 *c*), so findet man diese Stellen, wenn sie kariös erkrankt sind, meist so dünn, dass der von erweichtem Gewebe befreite Defekt nur noch mit Cement gefüllt werden kann. Sind die dünnen, schwach entwickelten Schneiden dieser Zähne bereits halbmondförmig ausgebrochen, Fig. 177 *b*, so empfiehlt es sich, diese Stellen möglichst glatt zu schleifen und mit

[1]) Wenn ich in den nachstehenden Kapiteln von dem Füllen der Zähne mit Amalgam spreche, so setze ich dabei voraus, dass ein kantenfestes und möglichst randdichtes Goldamalgam benutzt wird, und bezeichne dieses der Kürze wegen mit G.-Amalgam. Ist von Kupferamalgam die Rede, so sage ich K.-Amalgam, während ich für Kupferamalgam mit Zinnzusatz, K.-Amalgam + Z. schreiben werde. Für die Anwendung des weniger empfehlenswerten Silberamalgams gebe ich keine Indikationen.

[2]) Die in den Figuren 176, 177 und 178 sichtbaren Defekte der Schmelzbildung werden von *Zsigmondy*-Wien Hypoplasie, von *Berten*-Würzburg Hypokalikosis genannt.

Gold zu überbrücken. Mit Amalgamfüllungen wird man an diesen Stellen kaum einen befriedigenden Erfolg erzielen, erstens, weil man diese Defekte nicht tief genug und kastenförmig ausbohren kann, zweitens, weil selbst eine randfeste und sachgemäss eingelegte Amalgamfüllung nicht so zähe ist, dass sie in so dünner Lage beim Kauen nicht teilweise abgesprengt würde.

Die central gelegenen Grübchen (Fig. 178*a*) auf den Frontflächen der Schneidezähne lassen sich leicht und sicher mit Amalgam füllen.

Fig. 176.

Fig. 177.

Fig. 178.

Man bohrt diese Grübchen, wenn sie kariös werden, möglichst cylinderförmig aus, stopft die Cavität am besten nach *Tomes*'scher Methode durch Rotation voll und glättet die fast sofort hart werdende Amalgamfüllung mit dem Schaber und feinsten Sandpapierscheiben. Der Schluss solcher Füllung lässt, wie es scheint, auch nach Jahren nichts zu wünschen übrig.

Grössere ovale Defekte auf den Lippenflächen der Schneidezähne (Fig. 179) fülle ich ebenfalls nach *Tomes*scher Methode oder bei genügender Tiefe der Höhle mit einer doublierten Cement-Amalgamfüllung (s. d.).

Fig. 179.

Greifen diese Defekte bis unter das Zahnfleisch, oder ist nur die Zahnfleischgrenze der Zahnkrone erkrankt (Fig. 180), so muss das Zahnfleisch vorher etwas zurückgeschoben werden. Man erreicht dies (eventuell nach Cocainisierung des Zahnfleisches) dadurch, dass man ein fadenförmig abgeschnittenes, aber hartes Stückchen Wundschwamm oder ein Stückchen eines starken Seidenfadens (Fig. 180 *b*) erst in Mastixlösung, sodann in Chlorzink-Phenollösung taucht und mit einem flachen Stopfer (Fig. 180*a*) unter den Zahnfleischrand schiebt, diesen abtupft und mit Kopaläther noch überzieht. Dadurch drängt man das Zahnfleisch zurück und behält die Höhle für das Füllen mit Amalgam, eventuell sogar für Gold, ohne Gummischutz, trocken. Unterstützt wird die Behandlung noch durch das Anlegen einer ge-

fensterten Schneidezahn- oder einer leicht federnden Bicuspidaten-Klammer, die man gegen den Zahnfleischrand schiebt. Die Lippe wird dabei durch eine dünne Rolle von Zellstoffwatte abgehoben und dadurch auch die weitere Umgebung des Zahnes trocken gehalten.

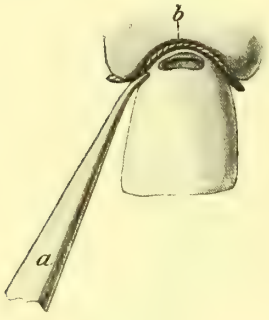

Fig. 180.

Zum Füllen kann auch hier noch das schnell erhärtende *TOMES*'sche Amalgamgemisch empfohlen werden. Dazu muss man aber alles gut vorbereitet haben, denn wenn durch Zeitverlust das in wenigen Minuten schon fest werdende Amalgamgemisch erstarrt, noch bevor die Höhle vollgefüllt ist, so muss man das Amalgam wieder entfernen, weil das nachgestopfte Amalgam von dieser Mischung selbst auf einer rauh gemachten Unterlage schlecht hält.

Füllt man solche Höhlen mit einem plastischen, aber schnell hart werdenden G.-Amalgam, so soll dasselbe erst fest mit einem Rotationsinstrument eingerieben, der Überschuss von weichem Amalgam entfernt, trockenes Amalgam nachgestopft und nachgerieben werden, bis die Höhle überfüllt ist. Dann streicht man mit einem flachen Spatel etwas Zinnfolie auf und finiert die Füllung sogleich oder nach einer Viertelstunde.

### b) Seitencavitäten an den Frontzähnen.

Handelt es sich um kleine Cavitäten eng aneinander stehender Zähne, so müssen dieselben erst temporär separiert werden. Hat der Patient Zeit, nach zwei Tagen wieder zu kommen, so drücke ich ein kleines Wattepfröpfchen, das ich in Mastixlösung[1]) getaucht habe, fest zwischen die Zähne und in die vorher möglichst schon etwas ausgeschnittene oder ausgebohrte Cavität. Hierbei halte ich aber darauf, dass der Pfropf das Zahnfleisch nicht berührt;

[1]) Die meisten Praktiker benutzen zu diesem Zwecke immer noch die Watte allein. Ich empfehle das Eintauchen derselben in Mastixlösung, wodurch das Fasern des Pfropfes verhindert und derselbe **fester** eingelegt werden kann. Es ist eine irrige Meinung, dass ein solcher mit Mastixlösung befeuchteter Pfropf sein Quellvermögen einbüsse und die Zähne nicht voneinander treibe.. Diese Pfröpfe, mit denen man bequem auch etwas Jodoform oder Orthoform aufnehmen kann, treiben, wenn sie nur fest eingestopft werden, so stark, wie wir es nur wünschen können. Die Anwendung dieser Pulver hat den Zweck, die Entzündung des gewöhnlich dabei etwas verletzten Zahnfleischzäpfchens und die Zersetzung in dem Wattepfropf möglichst zu verhüten.

liegt die Höhle aber an oder unter dem Zahnfleische, so wird mit dem Wattepfröpfchen aus dem schon angeführten Grunde auch noch etwas Jodoformpulver aufgenommen. Wenig Geübte machen sehr oft hierbei den **groben Fehler,** den Pfropf nicht in der Richtung gegen die Schneide, sondern nach dem Zahnfleisch hin zu stopfen. Das darf nicht sein, denn hierdurch wird nicht allein die Wurzelhaut am Zahnhals sehr empfindlich, sondern es wird auch der Zahnfleischrand hinterher leicht atrophisch. Ein eingerollter Zahnfleischzapfen giebt aber stets Veranlassung zur Ansammlung von

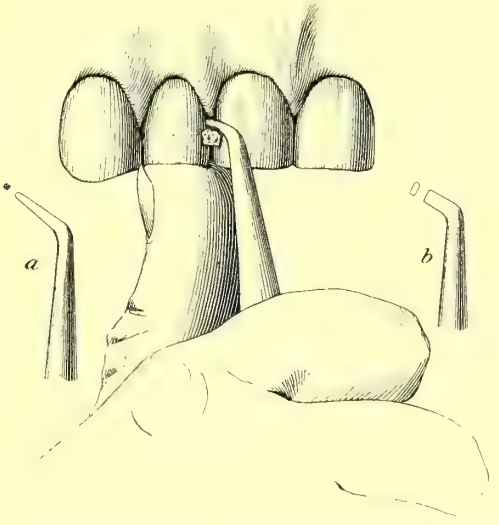


Fig. 181 zeigt, wie das mit Mastixlösung getränkte Wattepfröpfchen zwischen die Zähne gestopft und dann von der Zahnfleischpapille nach der Schneide zu verschoben wird. Das Instrument *a* benutze ich für engere, *b* für weitere Zwischenräume.

Speiseresten und wird nicht selten sogar der Ausgangspunkt einer Alveolarpyorrhoe.

Noch gefährlicher können aber Gummieinlagen werden, die oft Tage lang, zur Qual der Patienten und zum Nachteil der Zähne, behufs Auseinanderpressens der letzteren eingelegt und gegen die Zahnfleischpapille gedrückt werden!

Muss die Behandlung schnell zum Abschluss gebracht werden, so benutze ich zur temporären Separation den **Holzkeil,** den ich in Chlorzink-Phenollösung eintauche, abtrockne und mit einer Flachzange fest zwischen die Zähne drücke. Leichte, nachfolgende Hammerschläge auf den Keil schaffen noch etwas mehr Raum. Habe ich eine oder zwei Stunden Zeit, so zwänge ich erst eine schmale Rolle vier-

bis sechsfach übereinander gelegten Cofferdams zwischen die Zähne. Das Gummi wirkt so energisch, dass durch den nun noch einzuschiebenden Holzkeil leicht ein 1 mm breiter Spalt gewonnen wird Benutzt man den Holzkeil und legt auf denselben, s. Fig. 182, noch eine Rolle von Zellstoffwatte, so ist das Anlegen des Cofferdams behufs Trockenhaltung der Höhle nicht nötig.

Beim Zurichten aller Höhlen an den Frontzähnen, die mit Amalgam gefüllt werden, *soll* man den labialen Teil des Schmelzes soviel als möglich schonen, um mit ihm die eingelegte Amalgamfüllung thunlichst zu decken. Sind an diesen Zähnen kleine Stellen an den temporär getrennten Seitenflächen zu füllen, so empfehle ich, beim Excavieren solcher Höhlen mehr den kleinen Excavator als den Bohrer zu gebrauchen, weil mit dem letzteren namentlich von wenig geübten Händen leicht der

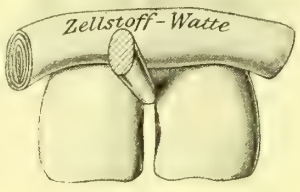


Fig. 182.

Schmelz an der Gaumenfläche geschwächt oder durchbohrt wird. Eine Höhle mit solchem Defekt (Fig. 183 *b*) ist dann immer weit schwieriger gut zu füllen.

Diese oberflächlichen Defekte sollen vielmehr nur an der Stelle *b* der Fig. 184 napfförmig in der Richtung des Tuberkulums ausgebohrt, bei *a* dagegen stets mit einem feinen Excavator *(c)* unterschnitten werden. Beide Punkte pflege ich dann gaumenwärts durch eine im Zahnbein liegende Furche zu verbinden, die ich mit dem Instrument *d* (Furchenzieher) anlege.[1])

[1]) Ich finde, dass von den jüngeren Zahnärzten beim Reinigen und Formen der Zahnhöhle die Bohrmaschine zu viel, die löffelförmigen Excavatoren zum Entfernen des erweichten Zahnbeines und die schmalen Excavatoren zum Unterschneiden der Zahnhöhlen zu wenig gebraucht werden. Der Bohrer reisst mir viel zu viel von gesunder Zahnsubstanz weg, die zur Verstärkung der Höhlenwände und zum Schutze der naheliegenden Pulpen **erhalten werden sollte.** Deshalb empfehle ich dringend, bei der Präparation grosser Höhlen mit naheliegenden Pulpen den Gebrauch der Bohrmaschine zu beschränken.

Amalgamfüllungen werden in Frontzähnen nicht gern gesehen: deshalb soll man, wie ich schon betonte, nicht allein den labialen Teil des Schmelzes zur Deckung der Amalgamfüllung thunlichst schonen, sondern auch das Durchscheinen der letzteren durch Auskleiden der Höhlen mit Zinkphosphat oder Goldfolie verhüten.

Ist die Cavität nur so gross wie ein Stecknadelkopf, so kann die labiale Fläche des Schmelzes nicht gut mit Cement überzogen, auch

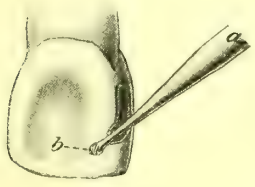


Fig. 183.

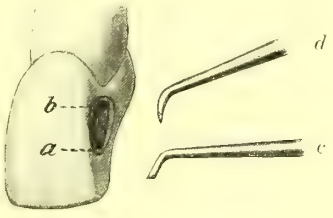


Fig. 184.

der Zahn nicht nach *Robiscek*'s Methode gefüllt werden. Hier fülle ich entweder nach *Tomes*'scher Methode, oder ich drücke gegen die labiale Schmelzwand ein kleines Stückchen mehrfach geschichteter Goldfolie und stopfe ein plastisches, schnell erhärtendes G.-Amalgam nach.

Greifen Seitencavitäten auf die Lippenfläche über und ist die Zungenfläche noch stark, so ist das Füllen einfach; man muss nur dafür sorgen, dass der labiale Teil der Höhle etwas kastenförmig geformt wird.

Wenn ein solcher kariöser Herd der Seitenfläche mit einem Defekt am Zahnfleischrande zusammenstösst (Fig. 185, *1*), so müssen beide kastenförmig vertieft und mit einem ganz feinen radförmigen Bohrer im Dentin unterschnitten werden. Ist der labiale Defekt von dem an der Seitenfläche liegenden (Fig. 185, *2 b*) noch durch eine breitere Schmelzleiste getrennt, so sollen beide Höhlen auch getrennt präpariert und gefüllt werden.

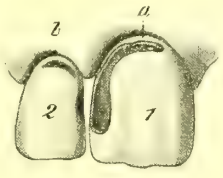


Fig. 185.

Früher habe ich zum Füllen solcher Defekte an den Schneidezähnen häufiger einen der Schmelzfarbe ähnlichen Phosphatcement benutzt. Jetzt geschieht das nicht mehr, und ich finde, dass auch an diesen Stellen Amalgamfüllungen, welche etwas Platin und Zink enthalten, nach dem Zuschleifen der erhärteten Oberfläche durch

ihre mattgraue Farbe weniger auffallen, als weissgelbe und bald halb ausgelaugte Cementfüllungen.

Am unbequemsten sind Frontzähne mit Amalgam zu füllen, die einen grösseren, durchgehenden, halbmondförmigen Seitendefekt haben, der nach der Schneide zu nur noch von einer dünnen Schmelzkante begrenzt wird. Füllt man eine solche Höhle mit Erhaltung der Kante, so bricht die letztere in kurzer Zeit gewöhnlich ab. Die Füllung schwebt dann und sieht sehr hässlich aus (Fig. 186). Fehlt diese Ecke bereits oder bricht sie bei der Präparation der Höhle ab, so lässt sich bei genügender Unterschneidung der ganze Defekt mit einem schnell hart werdenden Amalgam ausfüllen. Ich kenne jedoch keines, welches nicht nach Jahresfrist einen Spalt zwischen Füllung und Schmelz aufweist, wie ihn die Fig. 187 zeigt.

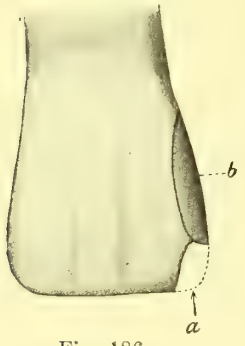

Fig. 186.

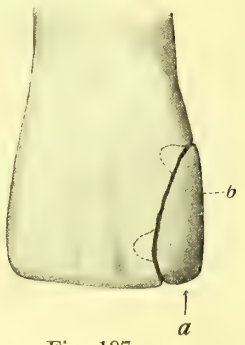

Fig. 187.

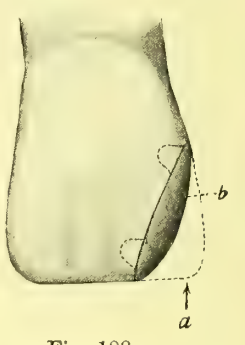

Fig. 188.

Sollen solche Höhlen mit Amalgam gefüllt werden, so empfehle ich, die Füllung abgerundet zu modellieren, ein möglichst kantenfestes Platina-Goldamalgam zu benutzen und die nahezu erstarrte Füllung nochmals sanft gegen die Schmelzränder zu polieren. Wenn mich der Patient wieder besuchen kann, so pflege ich die Füllung einige Tage, Wochen oder Monate später zu schleifen und dabei die Ecke derselben, wie die Fig. 188 zeigt, abzurunden.

Etwaige später abgesprengte Schmelzecken versuche man niemals nachzufüllen, solange die Amalgamfüllung gut schliesst (s. Fig. 186). Durch das Anlegen der erforderlichen Unterschnitte wird einerseits die Füllung geschwächt, andererseits lehrt die Erfahrung, dass ein derartiger Aufbau nicht hält. Dagegen wird der sonst festsitzende Verschluss auch fernerhin seinen Zweck vollständig erfüllen, wenn man sich nur damit begnügt, den Defekt glatt zu schleifen.

Sind, wie man das sehr oft findet, mehrere Frontzähne stark kariös und doppelseitig erkrankt, so muss man sehr sorgfältig prüfen,

ob engschliessende Konturfüllungen gemacht werden sollen oder ob die Dauerseparation vorzuziehen ist. In den meisten Fällen dürfte es sich empfehlen, die Zähne zu separieren, um dadurch die sichtbar werdende Amalgamfläche zu verkleinern, zugleich aber auch die freistehenden Kanten des Schmelzes an der Schneide, die nach-

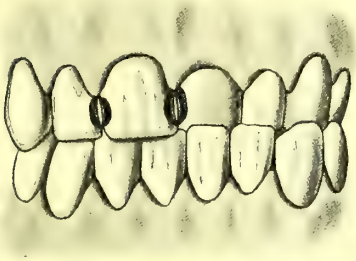

Fig. 189.

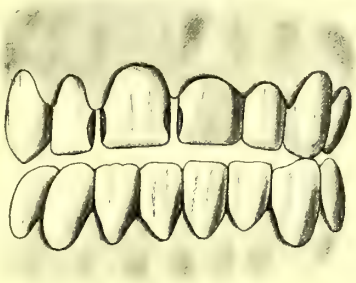

Fig. 190.

träglich so leicht abbrechen, nicht als Stützpunkte für eine grosse Amalgamfüllung zu benutzen.

Die Figur 189 zeigt eine erkrankte obere Schneidezahnreihe vor, die Fig. 190 nach der Behandlung. Von den Amalgamfüllungen

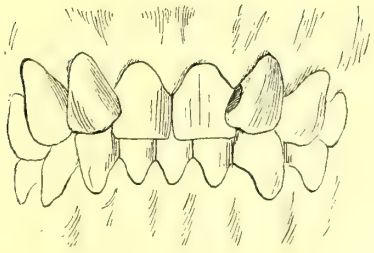

Fig. 191.

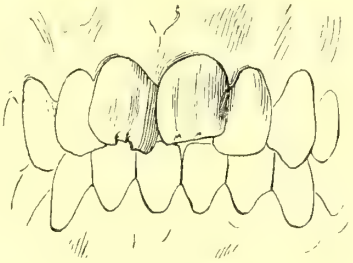

Fig. 192.

sind nur schmale Streifen sichtbar. Selbstverständlich müssen solche Höhlen etwas vertieft und palatinal mit grösseren Haftpunkten versehen werden, welche aber weder den Zahn schwächen, noch der Pulpa zu nahe liegen dürfen (s. „verjüngte Konturfüllungen“ im XIV. Kapitel).

Besondere Schwierigkeiten sind sowohl bei der Separation und Präparation, wie auch beim Füllen solcher Frontzähne zu überwinden, die, wie in den Fig. 191 und 192, dachziegelförmig übereinander liegen. *Eine permanente Separation muss hier möglichst ver-*

*mieden werden.* Ich presse diese Zähne durch Wattepfröpfe möglichst 1—2 mm von einander, treibe einen Holzkeil ein, präpariere die Höhlen zur Aufnahme doublierter Füllungen und fülle gewöhnlich den unterliegenden Zahn zuerst. Wenn es geht, so halte ich solche Zähne durch einen kurzen Holzkeil auf einen Tag noch voneinander getrennt, schleife und poliere die inzwischen hart gewordene Füllung und stopfe dann die Höhle des anderen Zahnes. Kann auch diese Füllung am folgenden Tage noch geschliffen werden, so wird das Resultat dieser Behandlung immer ein befriedigendes sein.

### c) Defekte an der Gaumenfläche der oberen Frontzähne.

Bei der Suche nach kariösen Stellen an der Gaumenseite der oberen Frontzähne müssen wir unser Augenmerk besonders auf die Foramina coeca (Fig. 193) lenken. Sie befinden sich meistens an den seitlichen Schneidezähnen und bieten hier der Karies bequeme Eingangspforten. Die hier entstehenden Defekte reichen öfters in Form eines zwar harten, aber doch braun verfärbten Keiles fast bis zur Pulpahöhle. Ein vollständiges Ausbohren dieser zweifellos schon kariösen keilförmigen Partie des Zahnbeines muss jedoch vermieden werden.

Fig. 193.

Ich bohre den Eingang solcher Höhlen cylinderförmig auf, mache kleine Unterschnitte und vertiefe den dunklen Punkt mit einem kleinen Bohrer napfförmig. Dann desinfiziere ich die Höhle mit Chlorzink-Phenollösung, wasche und trockne mit Äther aus und rotiere in die trockene Höhle ein schnell erhärtendes G.-Amalgam, event. nach *Tomes*'scher Methode.

In mittelgrosse Höhlen rotiere ich vorher mehrere Lagen einer weichen Goldfolie und stopfe auf diese dann das Amalgam. Grosse Defekte werden nach *Robiscek*'scher Methode gefüllt.

Ich kann diese bewährte Behandlung der Karies der Foramina coeca empfehlen, muss jedoch davor warnen, solche Defekte, obwohl man sie nicht sieht, mit **K.-Amalgam** zu füllen. Dasselbe giebt ja zunächst einen tadellosen Abschluss; sobald es aber auch nur etwas ausgekaut ist, führt es eine graugrüne Verfärbung des Zahnbeines herbei. Ich habe eine solche Missfärbung der Zahnkrone nach dem Füllen eines nur stecknadelkopfgrossen Defektes, bis zur Lippenfläche des Schmelzes hindurch gehend, gesehen und konnte sie durch kein Mittel wieder beseitigen.

Ist der Zahn auch seitlich erkrankt und fehlt dabei auch nur ein kleiner Teil von der Zungenwand, so erfordert die Zurichtung einer solchen Höhle zur Aufnahme einer Amalgamfüllung sehr viel Sorgfalt. Die Höhle muss im Nackenteil napfförmig unterbohrt, im Winkel der Kaufläche aber mit einem kleinen rechtwinklig gestellten Excavator gut unterschnitten werden.

Grössere Defekte an der Seiten- und Zungenfläche, wie sie der Zahn Fig. 194 zeigt, ebenso alle grösseren, zum Teil auch seitlich gelegenen Defekte (Fig. 195, 196 und 197), werden von mir erst mit grobem Sandpapier stumpfkantig gemacht, dann mit kleinen Schmirgelbohrern ausgeschliffen, die Cavität mit dem scharfen Löffel ausgeschabt und mit Unterschnitten versehen.

Gefüllt werden diese Höhlen alle (event. nach indirekter Überkappung der Pulpa) mit Cement und Amalgam nach *ROBISCEK*'scher Methode.



Fig. 194.

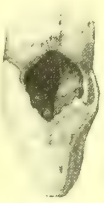

Fig. 195.

Fig. 196.

Fig. 197.

Geht die kariöse Zerstörung an dieser Stelle bis zur Pulpahöhle oder musste ein so erkrankter Schneidezahn an dieser Stelle behufs Reinigung der Pulpahöhle aufgebohrt werden, so benutze ich zum Füllen des Wurzelkanals zunächst keinen Sublimatcement,[1]) sondern Phenolcement, der mit Chlorzinkcement bedeckt wird. In die Kronenpulpahöhle und gegen die labiale Wand des Schmelzes stopfe und rotiere ich einige Lagen Goldfolie und lege auf diese dann eine doublierte Füllung (s. die Fig. 174 und 175, S. 289).

**Bei der Behandlung kariöser Defekte an den Frontzähnen des Unterkiefers** kommen so ziemlich dieselben Gesichtspunkte in Betracht, wie für die Zähne des Oberkiefers. Zweifellos ist das Füllen dieser Zähne aber deshalb schwieriger, weil die Kronen derselben bedeutend kleiner sind und der Boden selbst kleinerer, kariöser Defekte von vornherein der Pulpa näher liegt.

[1]) Vergl. Compendium der Pathologie und Therapie der Pulpakrankheiten des Zahnes. S. 89, § 246 u. 247, desgl. S. 193 Anm. 1.

Das Trockenlegen dieser Zähne mit der Gummiplatte ist möglichst schon beim Formen der Cavitäten anzustreben und das Gummi selbst durch Ligaturen und Holzkeile gut zu fixieren. Wo man diesen Gummischutz nicht anwenden kann, ist der Holzkeil einzutreiben und der Zahn mit Watterollen trocken zu legen.

Beim Füllen der unteren Schneidezähne wird auch meist die Dauerseparation erforderlich. Berühren sich diese Zähne am Zahnhalse und ist dieser noch nicht oder nur wenig erkrankt, so soll man die Kronen der erkrankten und mit Amalgam zu füllenden Zähne kegelförmig zuschleifen. Diese Umgestaltung der unteren Frontzähne, wie ich dieselben an den Figuren 198 und 199 ausgeführt habe, sieht zwar nicht gut aus, bewährt sich aber ausgezeichnet. Die Amalgam-

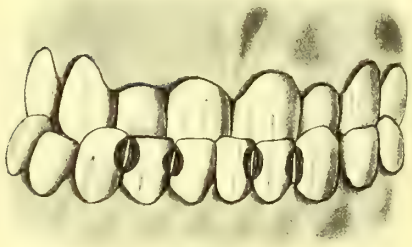

Fig. 198.

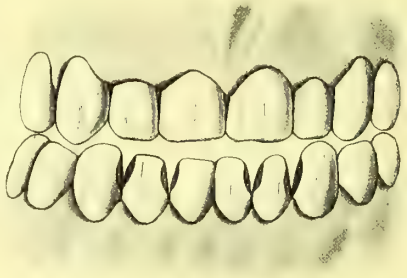

Fig. 199.

füllungen werden verkleinert, was mir immer wünschenswert erscheint, dann aber auch Lücken geschaffen, die sich beim Kauen selbst reinigen.

Bei Cavitäten am labialen Zahnfleischrande der unteren Frontzähne und Bicuspidaten kann man das Gummi ganz entbehren, wenn man das Zahnfleisch (s. oben) mit Schwammfädchen etwas zurückschiebt oder eine den labialen Teil des Zahnes etwas tiefer umfassende Klammer anlegt (Fig. 200).

Das mässig plastische G.-Amalgam wird einrotiert, muss aber durch ganz feine Unterschnitte, die man mit kleinen scharfen ovalen Bohrern anbringt, gehalten werden. Derartig verankerte (Fig. 201) und einrotierte Füllungen bewähren sich gut.

Das Finieren der Amalgamfüllungen an den Seitenflächen der Front- und auch der anderen Zähne kann bei einem schnell hart werdenden G.-Amalgam noch in derselben Sitzung mit einer ganz feinen Sandpapierscheibe ausgeführt werden. Ich

baue solche Füllungen etwas stark konvex auf, lasse den Patienten 30 Minuten warten und schleife dann die inzwischen genügend hart gewordene Füllung mit feinster Sandpapierscheibe zu und zwar nicht plan, sondern konvex:

Jede plan geschliffene Seitenfüllung sieht von vornherein nicht allein unvollkommen aus, sondern hält auch auf ihrer Oberfläche viel leichter Speisereste zurück.

Wer die Verarbeitung eines plastischen und langsam erhärtenden Amalgams vorzieht, wird dafür Sorge zu tragen haben, dass über-

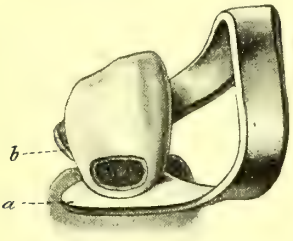


Fig. 200.

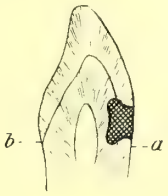


Fig. 201.

stehende Teile der Seitenfüllung abgewischt werden. Man benutzt hierzu dünne Streifen von Cofferdam, so breit als die Zahnkrone lang ist, oder Watte. Ich ziehe über noch nicht ganz erstarrte Amalgamfüllungen an den Seitenflächen gern eine spitzausgedrehte dünne



Fig. 202.

Wattespindel (Fig. 202), indem ich das fadenförmige Ende derselben zwischen die Zähne einführe und an ihm den dickeren Teil der Spindel nachziehe. Hierdurch wird namentlich am Zahnhalse das überstehende Amalgam ziemlich vollkommen entfernt; man versäume jedoch nie, die Zahnfleischtasche auch noch mit einem feinen messerförmigen Spatel auszustreichen und event. noch auszuspritzen, damit hier keine weichen Amalgamteilchen liegen bleiben, die, erhärtet, das Zahnfleisch dauernd reizen.

Ganz vorzüglich wird die Oberfläche einer halb erstarrten Amalgamfüllung geglättet, wenn man ein Stückchen weiches Handschuhleder 1 cm breit und 6 cm lang zwischen die seitlich gefüllten

Zähne zieht und damit die convex übergebaute Oberfläche der Füllung abreibt. Streifchen von ganz feinem Schmirgelpapier, so breit als die Zahnkrone lang ist, benutze ich in gleicher Weise zum Abschleifen fast erhärteter Füllungen; die Nachpolitur mit dem Lederstreifen schafft dann eine tadellose glatte Oberfläche mit gutem Randschluss.

Von vielen Praktikern werden die Amalgamfüllungen etwas übergebaut und erst zwei oder drei Tage später geschliffen und poliert. Dass diese Methode an und für sich zweckmässig ist, bestreite ich nicht; ich halte es aber für verfehlt, den Patienten unter allen Umständen behufs Glättens der Füllung wieder kommen zu lassen und ihn in der Erwartung seines weiteren Besuches mit einer unvollendeten, oft stark überstehenden Amalgamfüllung zu entlassen.

Ganz abgesehen davon, dass das Abschleifen erhärteter und überstehender Amalgamränder, wie wir sie an den Zähnen, **Tafel III,** Figur 4 und **Tafel IX,** Figur 5 sehen, eine zeitraubende und nicht leicht vollkommen auszuführende Arbeit ist, die man sich und dem Patienten ersparen soll, kann man doch auswärts wohnenden Patienten nicht gut zumuten, wegen des Zuschleifens einer Amalgamfüllung nochmals eine Bahnreise zu machen.

Dagegen versäume ich es nie, wenn sich mir Gelegenheit dazu bietet, solche Amalgamfüllungen nach 2—3 Monaten oder noch später mit Sandpapierscheiben zu beschleifen; denn erst nach so langer Zeit können wir annehmen, dass die erhärtete Amalgamfüllung keine oder nur geringe Formveränderungen mehr durchmacht. Je älter die Amalgamfüllung ist, um so besseren Randschluss wird die geschliffene Oberfläche derselben erhalten (vergl. Kapitel X). Sind Amalgamfüllungen in Frontzähnen beim Sprechen sichtbar, so zeige und empfehle ich dem Patienten, wie *er* die gefüllten Flächen mit einem Streifen von weichem Handschuhleder, auf dessen rauher Fläche gewöhnliche Kreide aufgerieben wird, selbst polieren kann. Geschieht das monatlich nur 1mal, so werden auch diese an den Seitenflächen liegenden Amalgamfüllungen gewöhnlich nicht verfärbt und bleiben mattglänzend. Da aber gut gelegte und vom Patienten ab und zu nachpolierte Amalgamfüllungen auch gut halten, so sind sie in vielen Fällen den fast alljährlich zu erneuernden Cementfüllungen vorzuziehen.

# XIII. Kapitel.

## Das Füllen der Seitenzähne mit Amalgam.[1]

Das Füllen der oberen Praemolaren und ersten Molaren ist namentlich bei jugendlichen Personen eine wichtige Aufgabe für den Zahnarzt. Ich habe dabei sowohl die feinen Fissuren der Kauflächen als auch die kleinsten seitlichen Cavitäten im Auge. Man könnte mir nun entgegnen, dass das Ausfüllen der Fissuren auf den Kauflächen dieser Zähne doch eine sehr einfache Behandlung sei; allein ich hoffe jeden, der diese vorgefasste Meinung haben sollte, überzeugen zu können, dass sowohl bei der Präparation dieser spaltförmigen Cavitäten, wie auch beim Füllen derselben gewöhnlich mehr Gesichtspunkte zu beachten sind, als der vielbeschäftigte Praktiker in den Kreis seiner Beobachtungen zu ziehen pflegt.

Die Ursachen für die so häufigen Erkrankungen können wir nicht allein am Lebenden erforschen; wer klarer sehen will, muss die noch im Kiefer befindlichen, zum Durchbruch reifen Zahnkronen an der Leiche untersuchen. Hier finden wir nun, dass diese Zähne in mehr als 30% feine, den Schmelz durchsetzende Fissuren auf den Kauflächen haben, ja, dass sich an den trocknen Zähnen des Skelettes hie und da schon deutlich sichtbare Färbungen der Schmelzpartieen nachweisen lassen, welche diese Fissuren umgrenzen.

---

[1]) Anmerkung. In dem nachfolgenden Kapitel wird nur das Füllen einfacher Cavitäten der Seitenzähne behandelt. Das Füllen grösserer kariöser Defekte an den Berührungsflächen der Zähne, sowie solcher Höhlen, welche die ganze Kaufläche einnehmen, wird nicht oder nur kurz besprochen. Wir haben hierfür zwei besondere Kapitel:

1. Die Herstellung von Konturfüllungen aus Amalgam.
2. Die Wiederherstellung zerstörter Kauflächen der Seitenzähne durch Kuppel- und Kegel- oder Pyramidenfüllungen aus Amalgam.

Dagegen finden wir die Seitenflächen des Schmelzpanzers an noch im Kiefer liegenden Kronen der Praemolaren und Molaren gut entwickelt und nicht gefärbt, wenn — bei den ersteren — keine Schädigung der Zahnkeime infolge eitriger Wurzelhautentzündung der Vorgänger stattgefunden hat, oder — bei den letzteren — die Schmelzkeime am Ende ihrer Wachstumsperiode keine Störung in der Zufuhr von Kalksalzen erlitten haben. Da nun trotzdem die Praemolaren und die ersten Molaren so häufig und schon im jugendlichen Alter approximal erkranken, so muss die Ursache hierfür in Verhältnissen zu suchen sein, welche die frühzeitige Ansammlung von Gärungsmaterial an diesen Stellen begünstigen; und wir gehen wohl nicht fehl, wenn wir die Veranlassung hierzu in der **kariösen Erkrankung der Milchzähne** und in den durch den Zahnwechsel vorübergehend bedingten spaltförmigen Räumen zwischen durchbrechenden und noch stehenden oder schon gewechselten Nachbarzähnen erblicken.

Fig. 203.

Oberer Praemolar mit noch nicht ausgebildeter Wurzel und trotzdem schon defekter Krone.

So werden namentlich die Kronen der noch nicht einmal ausgewachsenen Praemolaren (s. Fig. 203) schon zu einer Zeit an ihren Seitenflächen beschädigt, in der die wenigsten Menschen imstande sind, den Mund selbständig gut zu reinigen, und der Schmelz des jungen Zahnes bekommt schon sehr früh erkrankte Stellen, die sich später nach vollendetem Durchbruch dem Auge des untersuchenden Zahnarztes in der eng geschlossen stehenden Zahnreihe vollständig entziehen.

Diese ganz oberflächlichen Schmelzdefekte machen an solchen Zähnen zunächst nur langsam Fortschritte oder bleiben stationär, wenn die Zahnfleischpapillen gesund sind und als feste Zäpfchen die Interstitien so vollkommen ausfüllen, dass gärungsfähiges Material an die schon entkalkte Stelle des Schmelzes nicht gelangen kann. Erkrankt jedoch, wie das bei Karies der ersten Mahlzähne häufig der Fall ist, das Zahnfleisch, so fällt der erwähnte Schutz fort und die Praemolaren werden im nächsten Jahre schon tiefere kariöse Seitendefekte zeigen. Das sind die Dinge, von denen ich sagte, dass man sie bei der Behandlung der einfachen Fissurenkaries zunächst nicht sieht, die aber das Füllen dieser Spalte äusserst kompliziert gestalten können. Denn wem wäre es nicht schon passiert, dass er glaubte, eine kaum kariöse Schmelzfissur auf der Kaufläche

eines kleinen Backzahnes auszubohren und mit Gold füllen zu können, statt dessen aber bei der Präparation plötzlich mit dem Bohrer 1—2 mm tiefer hinein oder seitlich durchrutschte? (Fig. 204.) Wer hätte es ferner nicht schon erlebt, dass, wenn ihm zwar diese Überraschung erspart blieb, der vorher gesunde Schmelz nach dem Ausfüllen solcher Cavitäten mit Gold bedenkliche Risse zeigte, oder Stückchen desselben ganz ausbrachen, und hierdurch der seitlich verborgen liegende Defekt frei wurde?

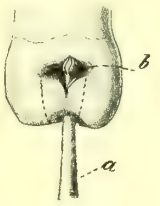

Fig. 204.

Aber nicht allein an den Praemolaren finden wir bei ganz seichter Kauflächen-Karies infolge schlechter Nachbarschaft durch kariöse Milchzähne tiefe Erkrankungen der Berührungsflächen; auch bei den ersten Mahlzähnen ist diese versteckte Karies an den interstitiellen Reibungsflächen oder

Fig. 205.



Fig. 206.

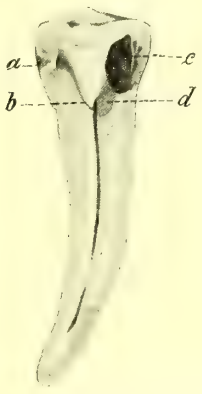

Fig. 207.

unterhalb derselben beinahe in 30% zu finden. Bei Personen zwischen 50 und 60 Jahren hat kaum noch ein Mahlzahn eine gesunde Reibungsfläche.

Die Figuren 205, 206 und 207 sind Schliffe von Praemolaren mit kräftigem Schmelzpanzer, deren Seitenflächen durch kariöse Nachbarn angesteckt worden sind. Der erste Zahn (oberer Praemolar) hat auf der Kaufläche nur einen Schmelzdefekt *a*, seitlich Berührungskaries *b* mit kegelförmiger Dentinzone *c*. Der zweite Zahn (unterer Praemolar) zeigt nur eine braune Färbung der Schmelzgruben; seitlich Schmelz- und Dentinkaries *a b*. Der dritte Zahn (unterer Praemolar) hat kariöse Schmelzgruben auf der Kaufläche, seitlich einen kleineren Defekt *a b* und einen grossen *c d*.

Sehr lehrreich ist auch der Schliff Fig. 208 eines ersten unteren Mahlzahnes mit kaum kariösem Schmelzspalt auf der Kaufläche *a* und seitlichen Defekten *b c*.

Man betrachte ferner die Kaufläche des kräftigen ersten unteren und die des zweiten oberen Mahlzahnes, die ich in Fig. 209 *a* und 210 *a* zeige. Manche Zahnärzte werden das Füllen dieser feinen Fissuren noch für überflüssig halten, andere dagegen sich bemühen, diese Furchen auszubohren und mit Gold zu füllen, in der Voraussetzung, durch diese Behandlung den Zahn, dessen Schmelzpanzer sonst tadellos erscheint, auf Jahrzehnte gegen Zahnkaries sicher zu stellen. Wie thöricht solche Hoffnungen sind, beweisen die abgebildeten Seitenflächen dieser Zähne *b c* der Fig. 210 und 211.

Fig. 208.

*Auf diese Befunde, die durch die Untersuchung einer jeden grösseren Kiefersammlung bestätigt werden, ist meines Erachtens noch nicht mit dem Nachdruck hingewiesen worden, wie es diese für die Praxis des Füllens doch ungemein* ***wichtige*** *Beobachtung verdient.*

Denn nichts ist wohl geeigneter, die gute Meinung des Patienten von dem Können seines Zahnarztes mehr zu erschüttern, als eine Äusserung des letzteren über eine leicht auszuführende „einfache" Kauflächenfüllung, die beim Ausbohren des Zahnes zur kompliziertesten, viel Zeit beanspruchenden Konturfüllung führt!

Aber auch bei den Zähnen, an denen die Seitenflächenerkrankung bereits bis zur Kaufläche reicht und sichtbar ist (wie bei Fig. 211 *a*), müssen wir in jedem einzelnen Falle annehmen, dass die **gegenüberliegende** Partie der Krone zum mindesten schon die Anfänge der kariösen Zerstörung hat (Fig. 211 *b c*).

Nur wenn die dritten Mahlzähne bald nach ihrem Durchbruch wegen Kauflächenkaries entfernt werden mussten, *fehlt,* wie die Abbildungen Fig. 212 und Fig. 213 zeigen, die für das reifere Alter fast typische Erkrankung der interstitiellen Reibungsflächen an diesen und den angrenzenden Flächen der zweiten Mahlzähne, während die ersten schon infolge der schlechten Nachbarschaft durch erkrankte Milchzähne mesial sehr frühzeitig approximale Schmelzkaries zeigen. Das sind Verhältnisse, die sich am Patienten allein

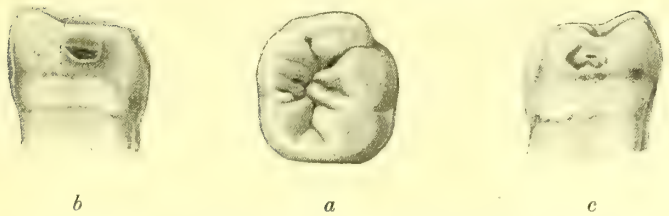

*b* *a* *c*

Fig. 209. Unterer Mahlzahn: *a* Kaufläche mit Fissurenkaries; *b* mesiale, *c* distale Seitenfläche mit Karies der interstitiellen Reibungsflächen.

*b* *a* *c*

Fig. 210. Oberer Mahlzahn: *a* Kaufläche mit Fissurenkaries; *b* mesiale, *c* distale Fläche mit tiefen, fast bis zur Pulpa reichenden Höhlen.

*b* *a* *c*

Fig. 211. *a* Kaufläche eines oberen Mahlzahnes mit centralem und distalem Defekt; *b* und *c* die Seitenflächen desselben Zahnes.

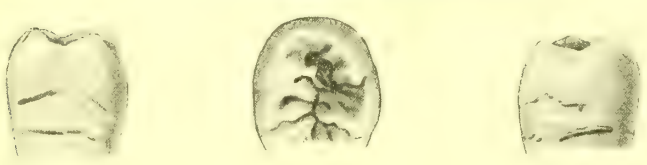

*b* *a* *c*

Fig. 212. Unterer Weisheitszahn mit zerklüfteter kariöser Kaufläche *a*. Die Mesial- und Distalfläche *b c* sind gesund.

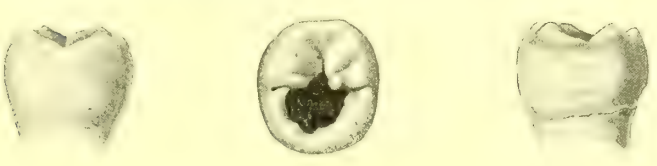

*b* *a* *c*

Fig. 213. Oberer Weisheitszahn mit kariöser Kaufläche *a* und gesunden Seitenflächen *b c*.

nicht beobachten lassen. Denn vom Lebenden sind Präparate, wie die Serie vorstehend abgebildeter Zähne, nie zu haben.

### a) Allgemeine Regeln für die Präparation der Fissurenkaries.

Im dritten Kapitel dieses Werkes habe ich über die Ursachen des Randbruches der Amalgamfüllungen berichtet und darauf hingewiesen, dass derselbe hauptsächlich durch die Sprödigkeit des Materials bedingt wird, das, sobald es in dünnen Flächen dem Schmelz aufliegt, durch den Druck beim Kauen von dem Körper der Füllung abgesprengt wird. Zur Verhütung dieser Randbrüche müssen demnach nicht allein alle dem Schmelz aufliegenden dünnen Amalgamschichten beim Finieren der Füllungen sorgfältig entfernt (abgewischt, abgebürstet) werden, sondern die Höhlen müssen auch eine solche Form erhalten, dass ein Abbruch des Füllungsrandes nicht erfolgen kann.

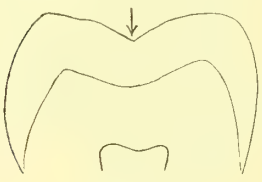

Fig. 214.

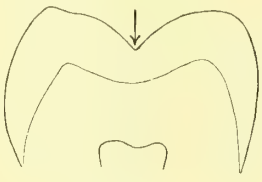

Fig. 215.

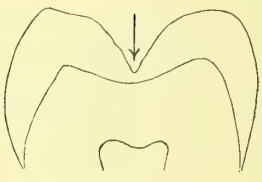

Fig. 216.

Das erreichen wir, indem wir bei der Präparation der Fissurencavitäten, die mit Amalgam gefüllt werden sollen, jede napfförmige Erweiterung des Einganges unterlassen, die Ränder der Höhle vielmehr stets rechtwinklig zu gestalten suchen, welchen das Amalgam nur an-, aber nicht aufliegen darf.

Doch nicht allein rechtwinklige Ränder sollen die Fissurencavitäten erhalten; sie sollen auch möglichst gleichmässig tief und dabei etwas tonnenförmig ausgebohrt sein. Diese gleichmässige Tiefe lässt sich nun nicht immer erreichen; namentlich sind es die stark zerklüfteten Kronen der Molaren, welche die kastenförmige Ausbohrung der Risse kaum zulassen.

Wir finden bei diesen, wie auch bei den Praemolaren ganz verschiedene Grade der Furchenbildung und der Fissurenkaries. Als Furchen möchte ich hier kurz die Einziehung des Schmelzpanzers zwischen den Kauhöckern bezeichnen, wie wir sie an den stärksten Zähnen mit vollständig *gesundem* Schmelz finden (Fig. 214). Diese Furchen, die, sobald sie nur etwas vertieft sind (Fig. 215), unter

allen Umständen Gelegenheit zur Ansammlung gärungsfähigen Materials bieten, sind aber schon nicht mehr normal, wenn der Schmelz an der Einziehung nicht die gleiche Stärke besitzt (Fig. 216), und führen schnell schon wenige Jahre nach dem Durchbruch des Zahnes zur Erkrankung der Krone, wenn der Schmelzdefekt schlauch-

Fig. 217.

Fig. 218.

förmig in die Tiefe dringt (Fig. 217) und nur als dünne Lage das an dieser Stelle auch nicht normal entwickelte Zahnbein deckt.

Alle diese vier Stadien (Fig. 214 bis 217) können in der Fissurenkaries einer Zahnkrone angetroffen werden, und wir müssen uns nun darüber klar sein, wie weit wir diese verschiedenen tief zerklüfteten Stellen des Schmelzes auszubohren und kastenförmig zu gestalten haben. Im allgemeinen soll bei der Präparation einer jeden Fissurenkaries so wenig als möglich vom gesunden Zahngewebe geopfert werden, und es empfiehlt sich daher, jede tiefer eindringende kariöse Stelle zunächst *für sich* auszubohren und, wenn diese Bohrlöcher durch Furchen oder feine Spalten im Schmelz verbunden sind, dieselben dann mit feinen Fissurenbohrern bis zum Zahnbein auszuziehen und zu einer Höhle zu verbinden.

Fig. 219.

Zur Präparation der flachen Fissurencavitäten benutze ich anfangs stets nur die kleinsten Nummern der runden und umgekehrt kegelförmigen Bohrer, während ich für tiefer eindringende, spaltförmige Defekte gern den von *C. RAUHE* eingeführten Universalbohrer mit schneidendem Halse (Fig. 219) verwende. Perforiert man erst mit den feinen Nummern dieser Bohrer die defekte Schmelzdecke an ihrem schwächsten Punkte und zieht dann mit dem engeren Halsteile derselben die Schmelzfurchen auf, so erhält man eine Höhlenform mit rechtwinkligen Schmelzrändern, die am Boden eine kleine tonnen-

förmige Erweiterung hat. Kann ich mit den Bohrern im graden Handstück diese Fissuren ausziehen, so benutze ich nur dieses; in allen anderen Fällen kleine Bohrer mit dem stumpfwinkligen Handstück (Fig. 220), das ich bei der Präparation der Fissurencavitäten der Mahlzähne nicht gern entbehren möchte. Sind die Fissuren ausgezogen, so muss man prüfen, ob die Dentinkaries noch unter die Schmelzränder greift. Ist das der Fall, so nehme ich einen stärkeren Fissurenbohrer, erweitere mit demselben den Eingang der Cavität und entferne zugleich das erkrankte Dentin.

Besondere Aufmerksamkeit erfordern die Ausläufer der Fissuren, die Furchen. Diese scheinen zuweilen nur vertieft, nicht kariös. *Gewöhnlich zeigen sie sich aber an Schliffen doch als Spalte, die gefüllt werden müssen, um das Auftreten sekundärer Schmelzkaries zu verhüten.*

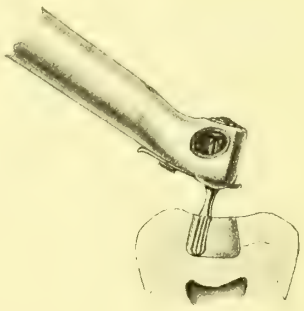

Fig. 220.

Nach dem Ausbohren der Furchen sind noch die zwischen den Höhlen liegenden Schmelzbrücken auf ihre Stärke zu prüfen. Zuweilen scheinen dieselben noch genügend durch Zahnbein gestützt. Untersucht man jedoch genauer, so ist das Stützgewebe morsch, kariös, und die die beiden Höhlen noch trennende Schmelzleiste muss dann weggebohrt werden. (s. Figur 1, **Tafel XVII**).

Von besonderer Wichtigkeit ist auch die Verfolgung der Zahnbeinkaries in die Tiefe. Im allgemeinen soll auch im harten Zahnbein jede verfärbte Stelle ausgebohrt werden. Wenn jedoch die Höhle nach dem Ausziehen der Furchen schon eine beträchtliche Tiefe hat und an einer Stelle eine kleine Partie verfärbten, aber harten Zahnbeins auf dem Grunde der Cavität noch sichtbar ist, so bohre ich, um der Pulpahöhle nicht zu nahe zu kommen, diese Stelle nicht aus, sondern bringe in die trocken gelegte Höhle vor dem Einlegen des Amalgams einen Tropfen der schwarzen Chlorzink-Phenollösung, stopfe

# Für Amalgamfüllungen ausgebohrte Fissuren auf den Kauflächen.

(3 mal vergrössert; s. Seite 313.)

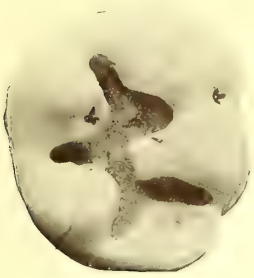

Fig. 1. Unterer erster Molar

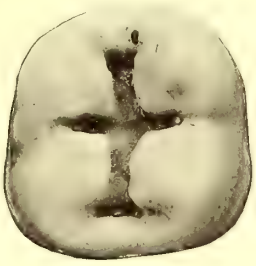

Fig. 2. Unterer zweiter Molar

mit kastenförmig ausgebohrten Höhlen und rechtwinkligen Rändern. Beste Form für harte Goldamalgame.

Fig. 3. Oberer Molar

mit kastenförmig ausgebohrten, bei *a*, *b* und *c* aber zu flach auslaufenden Höhlen. Hier brechen die Ränder der harten Amalgame aus.

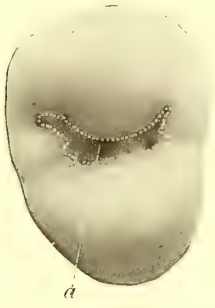


Fig. 4. Oberer Praemolar

mit flacher, nur in der Mitte vertiefter Höhle (für Kupferamalgam).

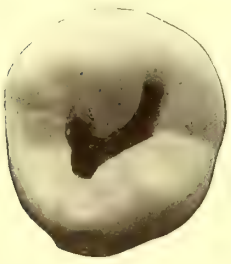

Fig. 5. Unterer Praemolar

Fig. 6. Oberer Praemolar

mit kastenförmig ausgebohrten Höhlen, in welchen die harten Goldamalgame ausgezeichnet halten.

hotographiert von C. Zeiss, Jena. Lichtdruck von Albert Frisch, Berlin W.

auf diese die erste Schicht Amalgam, das dann abgetrocknet und mit weiteren Lagen trockenen Amalgams bedeckt wird. Auch eine dünne Lage von Chlorzinkcement bringe ich hier gern in grösseren Cavitäten unter der Amalgamfüllung an.

Die **Tafel XVII** zeigt verschiedene, photographisch vergrösserte Zahnkronen, deren Fissurenkaries nach den vorstehenden Regeln ausgebohrt worden ist.

Die Figur 1 ist die Krone eines ersten unteren Mahlzahnes, dessen kariöse Risse im Schmelz ausgebohrt und zu einer einheitlichen Höhle zusammengezogen worden sind.

Figur 2: Die Krone eines unteren zweiten Molaren hat eine Höhle von der Form eines liegenden Kreuzes. An beiden Zahnkronen sind auch die Ausläufer der Furchen rechtwinklig vertieft worden.

Figur 3: Die Krone eines ersten oberen Mahlzahnes hat zwei getrennte Höhlen; eine centrale mit buccal- und mesialwärts hinziehenden Ausläufern, und eine distalgelegene, welche zum Teil auf die Gaumenseite der Krone übergreift. Beide Höhlen sind zwar kastenförmig ausgebohrt, die Präparation ist aber dennoch eine fehlerhafte, weil die Ausläufer der Furchen *a*, *b* und *c nicht genügend vertieft worden sind.* Aus solchen Cavitäten bricht der in den Furchen liegende dünne Teil der Amalgamfüllung stets aus.

Figur 4: Die Krone eines ersten oberen Praemolaren hat eine nur flach ausgebohrte und zur Aufnahme einer Goldfüllung präparierte Höhle, während in den Figuren 5 und 6 die Praemolarenkronen tiefe, kastenförmige Höhlen mit rechtwinkligen Rändern haben, wie dieselben für das Füllen mit Amalgam hergestellt werden sollen.

## b) Das Füllen der Praemolaren.

1. Die oberen Praemolaren. Die an und für sich schmalen Kronen dieser Zähne erfordern die sorgfältigste Schonung der gesunden Zahnsubstanzen. Es darf bei der Erweiterung dieser Kauflächenspalte *mit feinsten Bohrern* nur so viel gesunde Zahnmasse entfernt werden, als zur Befestigung der Füllung und zu einem guten Randschluss derselben nötig ist. Da nun die Höhlen zur Aufnahme einer Amalgamfüllung möglichst kastenförmig gestaltet sein sollen, die spaltförmigen Ausläufer der zu füllenden Stellen aber oft bis dicht an die Kante der Krone verlaufen, so erfordern selbst die kleinen Fissuren auf den Kauflächen der oberen Praemolaren, wenn dieselben mit Amalgam gefüllt werden sollen, eine sehr sorgfältige Präparation.

Man findet auf den Kauflächen dieser Zähne zweierlei Bildungsfehler des Schmelzes, die zur kariösen Zerstörung der Kronen führen: Furchen, die den Schmelz der Kaufläche mesial distalwärts durchziehen und in den Punkten *a* und *b* (Fig. 221) gabelförmig auslaufen und solche, die einen central gelegenen tieferen Spalt darstellen und keine oder nur geringe gabelförmige Ausläufer zeigen (Fig. 222). Die letztgenannten Defekte, die häufiger an dem zweiten als an dem ersten Praemolaren vorkommen, lassen sich leicht präparieren und füllen, während die erste Form der Karies schon besondere Aufmerksamkeit erfordert, um solche Höhlen zur Aufnahme einer Amalgamfüllung vorzubereiten. Der mittlere Teil des haarfeinen Spaltes ist gewöhnlich weniger tief erkrankt, während man bei dem Ausbohren der Punkte Fig. 221 *a* und *b* oft — wie schon erwähnt —

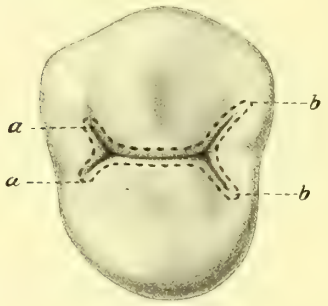

Fig. 221.

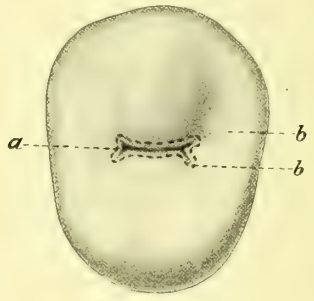

Fig. 222.

plötzlich tiefer eindringt und bei genauer Besichtigung dann konstatiert, dass der Bohrer mesial bezw. distal den Schmelz an der Stelle durchbrochen hat, an welcher dieser schon frühzeitig zerstört war (s. Fig. 204 Seite 307).

Aber selbst dann, wenn die Berührungsflächen gesund sind, erfordert das Ausbohren dieser spaltförmigen Defekte doch solche Aufmerksamkeit, dass es thatsächlich nicht leicht ist, den Zahn durch das Füllen mit Amalgam in günstigere Verhältnisse zu bringen. Viel leichter und sicherer lassen sich diese feinen spaltförmigen Defekte für Gold vorbereiten und mit Gold füllen. Ich habe auf der **Tafel XVII,** Figur 4, die zur Aufnahme einer Goldfüllung vorbereitete Höhle auf der Kaufläche eines oberen Praemolaren viermal vergrössert photographieren lassen. Man ersieht daraus, dass hier die Füllung ihren Halt an der stärksten Stelle der Krone in einer Vertiefung des Centrums *a* findet, während die schwächeren Stellen

der Krone, die Ausläufer der Fig. 221 und 222 *bb*, im Schmelz nur napfförmig ausgebohrt sind. Die Schmelzränder sind abgeschrägt und flach auslaufend.

Mit kohäsivem Gold gefüllt sehen wir denselben Zahn auf der **Tafel VIII,** Figur 4. Die Ränder sind mit Gold etwas überbaut, das, fest aufrotiert und glatt geschliffen, einen zuverlässigen Abschluss gewährt.

Auch mit Kupferamalgam lassen sich so präparierte Höhlen sehr sicher abschliessen. Da jedoch dieses Material leicht ausgekaut wird und den Schmelzrand und das Zahnbein grün färbt (s. Figur 1, **Tafel XI,** Zahn 4), so soll man reines Kupferamalgam bei jugendlichen Patienten an diesen Stellen nie verwenden, so vorzüglich auch der Randschluss ist.

Will man dieselben Defekte mit Goldamalgam füllen, so müssen die feinen Ausläufer (s. Fig. 221 *a* und *b*) etwas vertieft und unterschnitten werden, um dem sonst unvermeidlichen Ausbrechen der Füllungsränder vorzubeugen. Dadurch werden aber die an und für sich schon schwachen Stellen des Schmelzes noch mehr geschwächt! Dringt jedoch bei dem Ausbohren dieser Punkte der Bohrer in die seitlich verdeckt gelegene Karies, so muss die Schmelzdecke, selbst wenn sie noch nicht gesprungen sein sollte, mit einem Fissurenbohrer durchschnitten und beide Höhlen müssen in der Richtung der punktierten Linien vereinigt werden (Fig. 204). Besichtigt man nun genau den Nachbarzahn, so bemerkt man unter 100 Fällen sicher 90mal, dass die Berührungsfläche desselben auch erkrankt ist. Aber nicht allein diese Flächen zeigen schon flache, braun pigmentierte kariöse Stellen des Schmelzes, auch die entgegengesetzten Stellen dieser Zähne sind gewöhnlich schon leicht erkrankt.

In der That, solche Untersuchungen, wie ich sie hier in Fig. 223 und 224 illustriere, können den Zahnarzt fast an den Erfolgen der von ihm gelegten Füllungen verzweifeln lassen. Aber trotz dieser deprimierenden Entdeckung müssen solche Zähne gefüllt werden, und nun heisst es, entweder engschliessende Konturfüllungen zu machen oder die Zähne dauernd zu separieren. Hier in den meisten Fällen richtig zu handeln, ist eine Sache, die nur dem scharf denkenden und kritisch prüfenden Zahnarzt beschieden sein dürfte.

Die folgenden Fig. 223 und 224 zeigen zwei obere Praemolaren, die einem meiner Spiritus-Kieferpräparate entnommen sind und von einem ungefähr 30—40 Jahre alten Individuum stammen dürften. Die Zahnfleischzapfen füllten am Präparat die Lücken nicht mehr vollständig aus, so dass die Ansammlung schleimig aufgelöster Brotreste

während des Lebens anzunehmen ist. Sämtliche noch vorhandenen Seitenzähne standen dicht geschlossen, nur zwei Mahlzähne dieser Kieferhälfte zeigten ganz oberflächliche Karies der Kaufurchen. Die hier abgebildeten Zähne waren scheinbar auf der Kaufläche auch nicht tief erkrankt, so dass ich bereit gewesen wäre, dem Lebenden nicht allein die Kauflächen dieser, sondern auch die aller anderen Zähne auf Wunsch sofort mit Gold zu füllen.

Wie hätte sich die Ausführung aber in Wirklichkeit gestaltet? Bei dem Ausbohren des Spaltes *c* (Fig. 223) wäre der Bohrer in die am Kieferpräparate absolut nicht sichtbare seitlich liegende

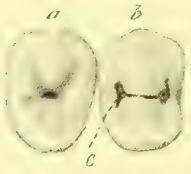


Fig. 223.

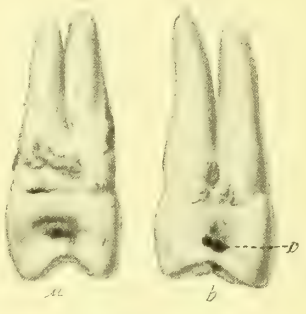


Fig. 224.

Fig. 223. Zwei obere Praemolaren mit Fissurenkaries der Kaufläche.

Fig. 224. Dieselben Zähne mit versteckt gelegenen Defekten an den interstitiellen Reibungsflächen.

Schmelzkaries eingedrungen, und aus der einfachen Goldfüllung, die wir in Aussicht gestellt hatten, entwickelt sich nun eine höchst zeitraubende, ohne temporäre Separation kaum durchführbare Konturfüllung. Und nun noch die Entdeckung, dass der Nachbarzahn an seiner anliegenden Stelle auch schon erkrankt ist und gefüllt werden muss, bevor der schon angebohrte Zahn weiter behandelt werden darf!

Übersichtlicher und dem Verständnis der Patienten auch näher liegend sind die Verhältnisse, wenn die Praemolaren seitlich grössere Löcher haben, in denen sich schon Speisereste festkeilen. Dass in solchen Fällen der Nebenzahn angesteckt ist, wird leicht begriffen, und wir finden für unsere Thätigkeit das Feld nach jeder Richtung hin besser vorbereitet als in dem oben angezogenen kritischen Falle.

Sind die Praemolaren seitlich tiefer erkrankt, auf der Kaufläche nur wenig, so muss, um der Füllung einen guten Halt zu geben, die Kauflächenfissur ausgebohrt und mit der Seitencavität vereinigt

werden. Durch diese Füllungen sollte der *vorhandene Seitenschluss* der Zähne möglichst wieder hergestellt werden.

Die Frage: „Wann sollen wir in solchen Zähnen nun eng aneinander schliessende Konturfüllungen herstellen und wann ist die weite Trennung der gefüllten Flächen angezeigt?“ wird in dem folgenden Kapitel zusammenhängend besprochen werden.

Im allgemeinen zeigt sich eine ziemlich starke Neigung, grössere Defekte an oberen Praemolaren mit Cement zu füllen, weil man das schwierige und wegen der Nähe der Pulpa oft kaum ausführbare Füllen mit Gold umgehen, andererseits die unangenehme Verfärbung der Zähne durch das Amalgam vermeiden will. Zweifellos ist der Patient zunächst am zufriedensten, wenn ihm solche Defekte mit Cement gefüllt werden. Das sind Gründe, die scheinbar für die Verwendung des Cements sprechen, und doch sollte man dieses Material für sich allein auch an diesen Stellen nur wenig benutzen; denn es ist eine allgemeine Erfahrung, dass, wenn der seitlich kariöse, in geschlossener Zahnreihe stehende Praemolar noch nicht pulpakrank war, er nach Jahresfrist oder später mit aufgelöster Cementfüllung am Zahnfleischrande sicher pulpakrank wieder in unsere Behandlung kommt. Aus diesem Grunde sollte man in praxi aurea gerade diese Stellen stets mit Gold füllen; wo diese Behandlung aber nicht durchzuführen ist, doublierte Cement-Amalgamfüllungen machen. Werden diese geschickt eingelegt, so gewähren sie dem Zahn sicher denselben Schutz wie eine Goldfüllung und verfärben auch die Zahnkrone nicht. Die doublierten Füllungen haben ausserdem den grossen Vorzug, weder den Zahn, noch den Patienten, noch den Zahnarzt so anzustrengen, wie das beim Füllen solcher Defekte mit Gold unvermeidlich ist. Hier, beim Füllen der oberen Praemolaren, sowie auch an den distal gelegenen Höhlen der oberen Eckzähne, finde ich die wichtigsten Indikationen für die Anwendung der doublierten Füllungen. Um die schnelle und zugleich für die Pulpa so gefährliche Auflösung der Cementfüllungen im Nackentheile des Zahnes zu verhüten, anderseits aber auch das Amalgam nicht sichtbar werden zu lassen, kann man in mesialen Höhlen am Zahnfleischrand ein schnell erhärtendes Goldamalgam stopfen und den anderen, sichtbaren Teil der Höhle mit Cement füllen (s. Fig. 225 *a* und *b*). Beide Füllungen werden dann mit der Sandpapierscheibe geschliffen.

Fig. 225.

Reine, nicht durch Erkrankung der Seitenfläche komplizierte **Kauflächenkaries** der oberen Praemolaren finden wir nur dann, wenn

1. die Zahnfleischpapillen gesund sind und die Lücken zwischen den Zahnhälsen vollkommen ausfüllen;
2. wenn die Nachbarzähne gesund sind und beim Zahnwechsel gesund waren.

Da die Beschädigung der Seitenflächen dieser Zähne durch die schlechte Nachbarschaft auch bei starkem Gebiss zuweilen vorkommt, Lückenbildungen durch Verschiebung der Zähne sehr häufig nach der Extraktion einzelner Zähne beobachtet werden, so ist mir eigentlich jeder Praemolar auch bei jugendlichen Personen von vornherein verdächtig, auch seitlich erkrankt zu sein. Bei älteren Personen, bei denen die Zahnfleischzäpfchen schon etwas eingerollt sind, fehlt die Erkrankung der interstitiellen Reibungsfläche fast nie.

Wo wir reine Fissurenkaries an den Praemolaren zu behandeln haben, müssen die Defekte mit feinsten Bohrern **kastenförmig** ausgezogen werden, wie wir das auf unserer **Tafel XIX** zeigen.

Zum Füllen solcher Höhlen wählt man ein Goldamalgam, das wandständig ist, schnell erhärtet und den Zahn nicht verfärbt. Etwas kupferhaltiges Goldamalgam, event. nach *TOMES*'scher Methode gestopft, giebt eine vorzügliche Füllung für solche kastenförmige Höhlen. Benutzt man ein langsam erhärtendes Amalgam, so wird die Höhle etwas übervoll gestopft, das überschüssige Hg mit dem Finger herausgepresst, 4—8fache Lage Zinnfolie oder, noch besser, etwas nicht amalgamierte Schnitzel der Legierung aufgelegt und nun der gepolsterte Gegenbiss (vergl. Fig. 146) zum gleichmässigen Kondensieren des Amalgams und zur Entziehung des Hg angewendet.

Dann entferne ich den Überschuss des schon halberstarrten Amalgams mit einem löffelförmigen Excavator (Dentinlöffel) und glätte und poliere die Füllung so, dass sie als plane Fläche dem Schmelz nicht auf-, sondern nur scharf anliegt. (Das ist das, was ich unter „Absetzen der Füllungsränder“ verstehe. Vergl. Seite 95). Wird diese plane Fläche noch von einer Spitze des Gegenzahnes getroffen, so schleife ich die letztere unbedingt ab. Das Amalgam soll keine Bissmarke zeigen.[1])

[1]) Nach diesen Gesichtspunkten fülle ich jede Fissurencavität, auch auf den Kauflächen der Mahlzähne, mit Amalgam. Eine nochmalige Auseinandersetzung dieses Verfahrens wird daher bei der Beschreibung des Füllens der Fissurencavitäten dieser Zähne unterbleiben.

Grössere Centralcavitäten in den Praemolaren fülle ich nicht mit Goldamalgam allein, weil dasselbe infolge der Transparenz des Schmelzes schon gleich nach dem Füllen die Zähne dunkel erscheinen lässt. Hier rotiere ich gegen die Schmelzränder entweder eine 4—6fache Lage von weicher Goldfolie, oder kleide die Cavität mit noch weicher Phosphat-Cementpasta aus, in die ich das Amalgam stopfe und eindrücke. Dass dabei jede Spur des Cementes vom Schmelzrande entfernt werden muss, soll auch hier wieder betont werden. Auf die cementfreie Oberfläche des schon gestopften Amalgams drücke ich dann noch etwas plastisches, bedecke mit Zinnfolie und lasse auf eine Zwischenlage von Watte oder Schwamm fest und anhaltend aufbeissen. Beschabt und geglättet werden die Füllungsränder, wie oben beschrieben.

Fig. 226.

Zeigt sich bei der Präparation solcher Centralhöhlen eine Kommunikation mit einem seitlichen Defekte, so schiebe ich zwischen beide Zähne ein ganz dünnes Separierplättchen von Neusilber und bohre nun die dünne Schmelzwand fort. Das Metallplättchen, Fig. 226 *a*, schützt den Nachbarzahn gegen Verletzung mit dem Bohrer. Ist die Berührungsfläche des Nachbarzahnes noch nicht erkrankt, so treibe ich mit leichten Hammerschlägen sofort einen Holzkeil *b* zwischen das Neusilberplättchen und den Nachbarzahn, drücke mit dem Rotierer das Plättchen fest gegen letzteren und fülle den kranken Zahn mit Rotations- und Handdruck. Dann lasse ich auf Zinnfolie und Wattepolster beissen, glätte, finiere, prüfe den Gegenbiss und ziehe dann erst den Holzkeil und das Plättchen seitlich wieder heraus. Dabei vermeide ich eine Verletzung des freien Füllungsrandes, wenn dieser mit einem feinen Messerchen vorher stumpf geschabt wird. Eine Cementunterlage ist hier gewöhnlich nicht zu gebrauchen; wenn die frische Farbe des Schmelzes erhalten bleiben soll, muss das durch eine Lage von Goldfolie angestrebt werden.

Finde ich nach Eröffnung der Seitencavität des einen Zahnes die Berührungsfläche des anderen leicht erkrankt, die Kaufläche aber gesund, so wird nach Einführung eines Holzkeiles zuerst die Berührungskaries ausgebohrt und gewöhnlich mit zinnhaltigem Kupferamalgam gefüllt. Dann schiebe ich zum Schutze dieser Füllung das Neusilberplättchen ein und fülle die andere Cavität mit Goldamalgam.

Sind in einer geschlossen stehenden Zahnreihe die Kauflächen der Praemolaren gesund, die Berührungsflächen aber leicht erkrankt, so bohre ich nach temporärer Separation und Eintreiben eines Holzkeilchens die Defekte von der Wangenseite aus und fülle die gut unterschnittenen kleinen Höhlen mit Goldamalgam. Nur wenn die Zähne älter und die Gärungsvorgänge in der Mundhöhle beschränkt sind, benutze ich hierzu auch das Kupferamalgam. Zeigt sich aber nach dem Ausbohren der Seitendefekte, dass die sie deckende Schmelzschicht der Kaufläche sehr dünn ist, so muss die letztere eröffnet und der Zahn in schon beschriebener Weise gefüllt werden.

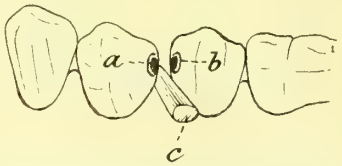


Fig. 227. Temporäre Separation der sich berührenden Zähne *a b* durch einen Holzkeil *c*.

Nicht selten kommen wir auch an oberen Praemolaren in die Lage, eine alte, nicht mehr schliessende Amalgamfüllung entfernen zu müssen, welche die Krone des Zahnes schon mehr oder weniger verfärbt hat. Auch in diesen Fällen verstehe ich mich nur ausnahmsweise dazu, Cement zu nehmen. Hier lege ich gewöhnlich wieder Amalgam, aber nicht direkt gegen die Zahnsubstanzen, sondern isoliere dasselbe durch Cement. Selbst schon etwas dunkel gefärbter Zahnschmelz kann nach Fortnahme von verfärbter Cavitätenwand durch eine doublierte Füllung wieder aufgehellt werden. Besteht die Füllung, welche zur Verfärbung der Krone geführt hat, aus Kupferamalgam (s. **Tafel XI,** Figur 2, Zahn $\underline{4}$), so wird eine wesentliche Aufhellung der von Kupfersulfid teilweise durchsetzten Zahnkrone nicht möglich sein, wohl aber wird sich eine Verfärbung, wie sie in demselben Bilde der Zahn *5 o. r.* zeigt, durch eine doublierte Füllung beseitigen lassen. Einen solchen Fall aus der Praxis will ich hier anschliessen, um durch seine genaue Beschreibung zu zeigen, wie ich dabei verfahre:

Frau X. hatte im oberen zweiten Praemolaren, dessen benachbarter erster Molar fehlte, an der distalen Seite eine mehrere Jahre alte, nicht mehr schliessende Amalgamfüllung, die das angrenzende Zahnbein dunkel verfärbt hatte. Durch Entfernung der Füllung und des verfärbten, etwas erweichten Zahnbeines wurde die Höhle zur Aufnahme der neuen Füllung mit Schmirgelstift, Dentinlöffel und Bohrer geformt, dabei jedoch Sorge getragen, dass mit feinen hakenförmig gebogenen Excavatoren aus den Schmelzwinkeln der Kauflächen jeder

Rest verfärbten, wenn auch harten Zahnbeines entfernt wurde. Bleibt verfärbtes Zahnbein in diesen Winkeln sitzen, so sieht die neu gefüllte Zahnkrone scheckig aus. Diese Winkel wurden dann noch mit feinem Bohrer im Winkelstück zu Haftpunkten leicht unterzogen, ebenso die Halspartie der Höhle. Darauf setzte ich über den zweiten Molar eine Klammer, um mit ihr, wie das in Figur 297 angegeben ist, die Wange abzuhalten und die Watterolle zu fixieren. Die Cavität und das Zahnfleisch trocknete ich mit Alkohol ab und überzog das letztere mit Kopaläther. So konnte ich den Cofferdam gut entbehren.

Da die Zipfel der Pulpa unter der alten Amalgamfüllung schon Ersatzdentin gebildet hatten, war eine die Pulpa schädigende Einwirkung des Zinkphosphatcements nicht zu befürchten. Die Stelle wurde nur mit Lack überzogen, die weiche Phosphatcement-Pasta direkt in Form einer Linse in die trockene Höhle mit dem Spatel eingestrichen und durch eine linsengrosse Portion sehr plastischen Amalgams behutsam und gleichmässig mit dem Spatel in die Höhle eingepresst. Hierauf muss man achten; denn nur dann, wenn man die weiche Cementpasta mit weichem Amalgam leicht gegen die Wände der Höhle drückt, wird die Cementpasta gleichmässig verteilt und eine innige Verbindung zwischen Cement- und Amalgampasta erzielt. Ist die Cementpasta weich und das Amalgam hart, so wird durch dasselbe zu viel Cement aus der Höhle herausgepresst und letztere nur unvollkommen mit Cement ausgekleidet. Ist hingegen die Cementpasta schnell erhärtend, so bleibt die innige Verbindung des Amalgams mit der Pasta aus, und die ganze Behandlung ist verfehlt.

Zum Einführen des Cementbreies darf man nicht den Spatel nehmen, mit dem man die Pasta angerührt und auf der Glasplatte zu einem Häufchen zusammengeschabt hat. Man muss die Pasta mit einem frischen, reinen Spatel aufnehmen, den man vorher in ein Fläschchen mit **Kaliseifenlösung** getaucht hat. Von einem solchen Spatel lässt sich die sonst festklebende Cementpasta leicht abstreichen und an den richtigen Platz im Zahne bringen.

Nachdem ich unter Beachtung dieser Vorsichtsmassregeln das Amalgam mit dem Cement innig verbunden hatte, drückte ich mit der Pincette und einer kleinen Wattekugel die weiche Amalgampasta noch etwas fester gegen das Cement und entfernte dadurch gleichzeitig den Überschuss von Hg aus der Amalgamdecke. Nun stopfte ich mit einem feinen Stopfer das Amalgam, aber nicht gegen die labiale Schmelzwand, sondern central und gaumenwärts in die Cementpasta, drückte das weiche durchstochene Amalgam nochmals mit Watte fest und entfernte nun das aus der Zahnhöhle herausgepresste Cement und Amalgam mittelst feiner Dentinlöffel sorgfältig an den Schmelzrändern. Um dieselben vollends von dem feinen, klebrigen Überzug von Cementpasta zu befreien, wischte ich sie mit einer kleinen in Salmiakgeist getauchten Wattekugel ab.[1]) Dann erst füllte ich die Cavität mit Amalgam voll und stellte so

[1]) Auf diese Reinigung des Schmelzrandes lege ich ganz besonderen Wert. Es ist jedoch nötig, dass man dabei den Zahn mit frischer Verbandwatte umgiebt, um mit dieser den etwa abfliessenden Salmiakgeist aufzufangen.

die Form der Krone wieder her. Da der Zahn distal keinen Nachbar hatte, konnte ich die aufgelegte Zinnfolie mit der Fingerspitze an die Füllung andrücken und aufreiben (s. Fig. 145).

Nach Prüfung des Gegenbisses musste der Kauflächenteil der Füllung mit dem Dentinlöffel beschabt und gleichzeitig auch die lange Spitze des Antagonisten etwas abgeschliffen werden. Zum Schluss wurde die Füllung nochmals mit Pincette und Watte abgerieben und mit dem Polierer geglättet.

Nach dieser Behandlung hatte der Zahn, dessen Schmelz vorher graublau gefärbt war, seine natürliche glänzende Farbe wieder bekommen, die er auch behalten wird.

So und in ähnlicher Weise werden von mir seit 4 Jahren fast alle grösseren Seitencavitäten mit der doublierten *ROBISCEK*'schen Füllung behandelt, und ich bin mit den Erfolgen recht zufrieden. Es ist nur von Wichtigkeit, eine langsam erhärtende, gut klebende und geschmeidige, d. h. nicht krümlig werdende Cementpasta zu benutzen. Auf diese Eigenschaften muss man das Präparat genau geprüft haben.

2. Die unteren Praemolaren. Auch an den unteren Praemolaren finden wir die Fissurenkaries in ihrem Anfangsstadium verschieden. Der erste Praemolar, mit seiner meist nach der Zunge stark abfallenden Kaufläche zeigt gewöhnlich zwei durch einen Schmelzhöcker getrennte kariöse Grübchen, Fig. 228, *a* und *b*, von denen ein jedes für sich ausgebohrt und gefüllt werden kann.

Beim zweiten Praemolaren beginnt auf der Kaufläche die kariöse Zerstörung ebenfalls in den Vertiefungen zwischen den Schmelzhöckern. Da jedoch diese Grübchen häufig durch eine Furche im Schmelz verbunden sind, so finden wir neben der Erkrankung der Grübchen gleichzeitig Fissurenkaries (Fig. 229). Die Fig. 228 und 229 bringen die stark vergrösserten Kauflächen der unteren Praemolaren. Auf beiden zeigen die punktierten Linien, in welchem Umfange ich diese Anfänge der Kronenkaries zur Aufnahme einer Amalgamfüllung auszubohren pflege.[1])

Bei dem Ausbohren der Fissuren auf der Kaufläche zur Aufnahme einer Amalgamfüllung gebe ich der Höhle gewöhnlich die Form, wie ich sie in den Fig. 228 und 229 abgebildet habe. Die Schmelzränder sind hier gewöhnlich stärker; nicht selten kann auch der dicke Höcker zwischen den punktförmig erkrankten Einziehungen stehen bleiben. Zum Füllen dieser Höhle nimmt man am besten ein kantenfestes Goldamalgam.

---

[1]) Vergl. auch die Fig. 5 und 6 auf Tafel XVII.

Auch hier muss man es nur vermeiden, mit zu grossen Bohrern die Eingänge der Höhlen **napfförmig** zu erweitern. Denn Goldamalgamfüllungen, welche in derartig geformte Höhlen gestopft werden, zeigen nach Monaten niemals gut schliessende, sondern ausgebrochene und zackig überstehende Ränder.

Aber auch an diesen Zähnen finden wir nicht selten, wie an den oberen kleinen Backzähnen, ausser leicht erkrankten Fissuren auf den Kauflächen seitlich versteckt liegende Schmelzkaries mit oberflächlich oder tiefer greifender Veränderung des Zahnbeines (Fig. 205, 206 und 207).

Die Präparation der kariösen Berührungsstellen ist hier dieselbe, wie wir sie bei den oberen Praemolaren angegeben haben. Auch in solchen Höhlen presse ich das Material mit einem kleinen Rotations-

Fig. 228.

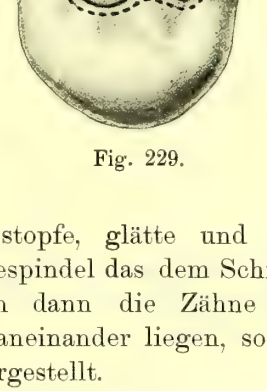

Fig. 229.

instrument fest gegen die Höhlenwände, stopfe, glätte und entferne vermittelst einer durchgezogenen Wattespindel das dem Schmelz aufliegende überflüssige Amalgam. Wenn dann die Zähne mit ihren konvex geformten Füllungen wieder aneinander liegen, so hat man einen guten Verschluss der Höhlen hergestellt.

Grössere, seitlich liegende Defekte an den Hälsen dieser Zähne behandelt man bei „gesunden" Kauflächen der Seitenzähne in ähnlicher Weise. Ein mit Mastixlösung befeuchteter und in Orthoformpulver getauchter Wattepfropf wird zur Separation der Zähne auf ein bis zwei Tage fest in die Zahnhöhle gestopft und dadurch event. auch das Zahnfleischzäpfchen etwas zurückgedrängt, wenn die Behandlung das Freilegen des erkrankten Zahnhalses erfordert.

Vor dem Füllen schiebe ich den Holzkeil ein und lege an den Nachbarzahn eine Klammer, neben diese zwischen Zahn und Wange eine Watterolle; dann schabe ich das erweichte Zahnbein vorsichtig aus und bohre Unterschnitte (Haftpunkte). Ist die zuge-

wandte Approximalfläche des Nachbarzahns auch kariös, so wird auch diese Cavität fertig präpariert und zugleich mit der ersteren sofort mit Goldamalgam gefüllt. Dann separiert man die beiden Füllungen mit einem spatelförmigen feinen Messer und rundet sie ab.

Zusammenfliessende Kronen- und Seitendefekte unterer Praemolaren erfordern meist die permanente Separation und die Herstellung verjüngter Konturfüllungen aus Goldamalgam. Da diese Füllungen nicht sichtbar sind, lässt sich in schwierigen Fällen auch das Kupfer-

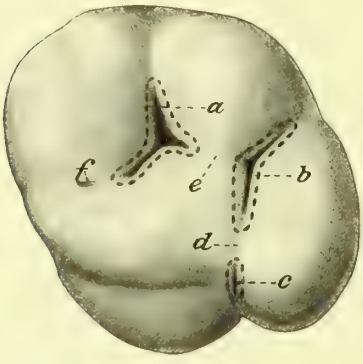


Fig. 230.

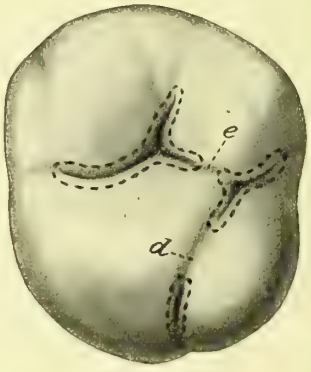


Fig. 231.

amalgam anwenden, doch muss der Nackenteil einer solchen Füllung aus Goldamalgam hergestellt werden. (Vergl. die Fig. 132 und 133 auf Seite 208.)

## c) Das Füllen der Molaren.

1. Die oberen Mahlzähne. An diesen können alle fünf Flächen der Krone gelegentlich kariös werden. Auf der Kau-, Backen- und Gaumenfläche gehen die Defekte gewöhnlich von den Einziehungen der Krone aus, jenen Schmelzfurchen, die ich in den Fig. 230, 231, 232 und 233 abgebildet habe.

Die Fig. 230, die Krone eines ersten oberen Molaren, hat an drei Stellen Fissurenkaries. Die erste, *a*, liegt in der Mitte, die zweite, *b*, distal auf der Kaufläche, die dritte, *c*, gaumenwärts zwischen den beiden Schmelzhügeln; alle drei Höhlen sind noch durch starke, gesunde Schmelzpartieen, *e* und *d*, getrennt, so dass jede Stelle, auch die kleine punktförmige Erkrankung *f*, für sich aufgebohrt und gefüllt werden kann. Der zweite Mahlzahn, Fig. 231, zeigt dieselbe Fissurenkaries, nur mit dem Unterschiede, dass bei dem Ausbohren der Kauflächen-

fissuren die Brücke *e* wahrscheinlich so schmal werden würde, dass sie besser weggeschnitten und beide Höhlen vereinigt werden.

Eine besondere Form einer zweiten Mahlzahnkrone zeigt die Fig. 232. Nur zwei schmale Spalten durchziehen die Krone, die sonst einen gut ausgebildeten Schmelzpanzer besitzt. Das kann man von der in Fig. 233 abgebildeten Krone eines dritten oberen Mahlzahnes nicht sagen. Der Schmelz derselben ist sternförmig zerklüftet, und wenn diese Fissuren ausgezogen werden, so findet man die noch stehenden Schmelzleisten gewöhnlich so schwach, dass ein grösseres centrales Loch im Umfang der punktierten Linien (Fig. 233) hergestellt werden muss.

Fig. 232.

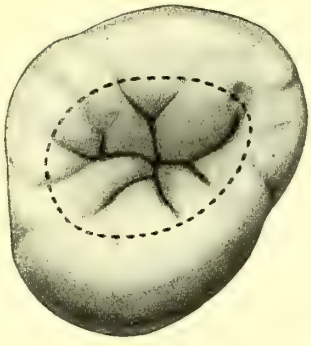

Fig. 233.

Beschränkt sich die Erkrankung auf die Furchen der Kaufläche, ist das Zahnbein nicht tief zerstört und der Schmelz nicht unterminiert, so pflege ich die erkrankten Spalten des Schmelzes genau in ihrem Verlauf mit feinen Bohrköpfchen No. 0 aufzuziehen und möglichst kastenförmig mit etwas nach innen schräg zulaufenden Wänden zu gestalten. Bei dieser Präparation hat dann die ausgebohrte Kaufläche eines oberen Mahlzahnes gewöhnlich in der Mitte eine Höhle mit fast dreieckigem Eingang und eine zweite mehr distal gelegene mit ovaler Begrenzung. Nicht selten fliesst die letztere mit der Furche zusammen, welche die palatinale Seite des Schmelzes in zwei Hälften trennt und in einem runden kleinen Loch desselben ausläuft (Fig. 234).

Diese Furche ist dann nicht so leicht sachgemäss präpariert und mit Amalgam gefüllt. Man muss zum Ausziehen dieses Schmelzdefektes einen kleinen scharfen Bohrer und das Winkelstück benutzen und dafür Sorge tragen, dass beide Endpunkte der Furche

gut unterschnitten und die Kanten rechtwinklig gestaltet werden. So geformt, lassen sich diese Furchen auch mit Goldamalgam füllen, leichter mit Kupferamalgam, weil bei der Verwendung desselben die kastenförmige Vertiefung nicht unbedingt erforderlich ist. Ganz fehlerhaft würde es sein, in solchen Zähnen nur die kariöse Stelle am Schnittpunkt der mittleren Furche oder die tiefste Stelle der distal gelegenen Kauflächenfurche rund auszubohren, ohne zugleich die *Ausläufer der Furchen* mit dem Bohrer auszuziehen. Dieselben sind vielmehr stets zu vertiefen und zu füllen, selbst wenn der Schmelz hier scheinbar noch gesund ist, weil sie nach wenigen Jahren sicher erkrankt sein würden. (Vergl. **Tafel XII,** Figur 3.) Sind diese Furchen hingegen auch schon in ihren Endpunkten erkrankt, so genügt, wegen der bereits bestehenden Unterminierung des Schmelzes, die spalttörmige Aufbohrung der Defekte nicht mehr. Dieselben erfordern dann vielmehr eine weitere Eröffnung. Die buccalen Flächen der oberen ersten und zweiten Mahlzähne haben wie die unteren Mahlzähne in der Mitte zuweilen einen grubenförmigen Schmelzdefekt, der später kariös wird. Die Behandlung so einfacher Höhlen soll hier nicht weiter beschrieben werden. Liegt die erkrankte Stelle höher am Zahnfleischrande, Fig. 238, so wird dieselbe oval ausgebohrt, unterschnitten und das Goldamalgam fest einrotiert. Dagegen sehen wir nicht selten an den oberen Weisheitszähnen dann ausgedehnte Zerstörung der buccalen Fläche der Zahnkrone, wenn die letztere nicht normal im Zahnbogen steht, sondern nach der Wange zu gerichtet ist. Dadurch wird in der Höhe des Zahnhalses ein toter Winkel gebildet, in welchem die Speisereste leicht sitzen bleiben, Fig. 235. So gestellte Weisheitszähne pflege ich gern zu extrahieren; fülle ich, so schleife ich die buccale Kante der Krone, wie die Fig. 235 zeigt, in der Richtung des Pfeiles ganz fort und beseitige dadurch den toten Winkel, *die Ursache der Erkrankung.* Auch an den ersten und zweiten oberen Molaren sollte man bei ausgedehnterer Erkrankung der Buccalfläche die letztere stets im Sinne der Fig. 235 abschmirgeln, wertlose Zähne dagegen extrahieren.

Fig. 234.

Fig. 235.

Die palatinale Fläche oberer Mahlzähne zeigt ausser der schon besprochenen Fissur kleinere oder grössere Defekte am Zahnhalse, besonders dann, wenn Zahnersatzstücke getragen werden. Auch in diesen flachen Höhlen, Fig. 236, 237 und 238, haftet und

Fig. 236.

Fig. 237.

Fig. 238.

Erkrankte palatinale Flächen oberer Mahlzähne.

schliesst Kupferamalgam auf einige Jahre ganz vorzüglich; die Füllungen dürfen jedoch nicht von Metallklammern umfasst und müssen alljährlich auf Schwund des Materials untersucht werden.

Fig. 239.

Fig. 240.

2. Die unteren Mahlzähne. Auf der Kaufläche des ersten Mahlzahnes hat die Fissurenkaries gewöhnlich die in der Fig. 239 abgebildete Form; am zweiten Mahlzahne, Fig. 240, sehen wir, wenn derselbe distal noch einen kleinen Schmelzhöcker hat, eine schlangenförmige Kreuzlinie mit einer Querfissur *a*, oder, wenn dieser Höcker fehlt, wie in Fig. 241, eine Kreuzfissur, die nicht selten durch eine gesunde Schmelzleiste bei *a* eine Unterbrechung erfährt.

Der untere Weisheitszahn kann die Form des ersten oder zweiten Mahlzahnes und dementsprechend auch die Fissurenkaries dieser

Kronen haben, zuweilen besitzt aber auch diese Krone accessorische Höcker, Fig. 242, und zwischen denselben ganz unregelmässige Ausgangspunkte der Schmelz-Erkrankung.

Einfache Erkrankungen der Kauflächen-Fissuren werden kastenförmig ausgezogen und dabei an den Endpunkten stets etwas unterschnitten. Ganz seichte zahlreiche Risse auf den Kauflächen des ersten Molaren, Fig. 239, werden, wenn sie frühzeitig in Behandlung kommen, mit den allerfeinsten Bohrern etwas vertieft und mit Kupferamalgam gefüllt, das jedoch alle 3—5 Jahre erneuert werden muss.

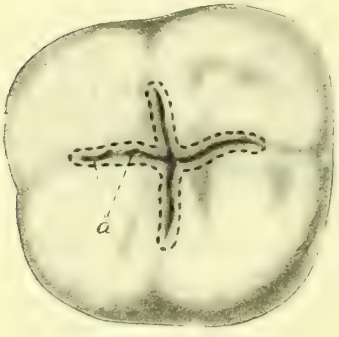


Fig. 241.

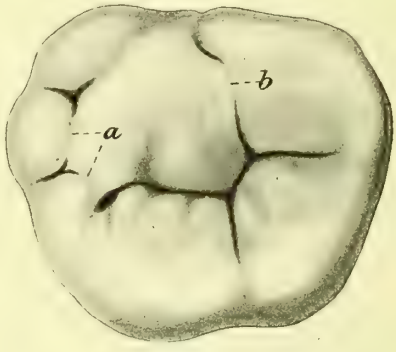


Fig. 242.

Über die Präparation der Furchen und Centralhöhlen in den Kauflächen der unteren zweiten Mahlzähne habe ich folgendes zu sagen. Bei der Umgestaltung einer einfachen kariösen Fissur zur Aufnahme einer Amalgamfüllung bohrt man mit feinsten, scharfen Bohrern — stumpfgewordene kleine Rosenbohrer, die meisselförmig zugeschliffen sind, eignen sich hierzu vortrefflich — die Ausläufer der Kreuzfurche auf, Fig. 243 *a*, und verbindet dann die Mitte mit den Ausläufern der Furche vermittelst eines scharfen Fissurenbohrers. So erhält die Höhle kreuzförmige Kastenform, Fig. 243 *b*.[1]) Ist das Centrum der Kaufläche unterminiert, so gestaltet man die Höhle rautenförmig, Fig. 243 *c*, mit senkrechten, am Boden etwas unterschnittenen Wänden. Die Fig. 243 *a'*, *b'*, *c'* zeigen die verschiedenen Cavitäten in Längsschnitten. Die Tonnenform *b'* ist die beste, lässt sich aber,

[1]) Die photographierten Zähne der **Lichtdrucktafel XVII** zeigen die verschiedene Präparation der erkrankten Fissuren auf den Kauflächen der Praemolaren und Molaren.

wie die punktierte Linie $c'$ zeigt, nicht immer herstellen, ohne zuviel gesundes Zahnbein dabei zu opfern. Trotzdem darf die Höhle nicht so, wie die Fig. $c'$ zeigt, ausgebohrt werden; der Schmelz muss vielmehr unter Schonung des Dentins rechtwinklige Ränder

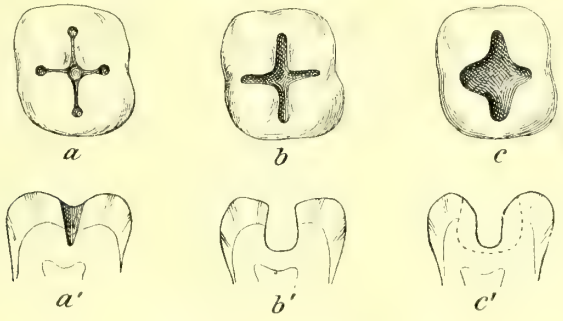


Fig. 243.

erhalten; durch dieses Ausbohren wird die Schwächung der Zahnkrone vermieden. Auch die unregelmässigen Fissuren auf den Kauflächen unterer Weisheitszähne (Fig. 247) werden, wenn sie nur den Schmelz durchsetzen, leicht mit allerfeinsten Bohrern ausgezogen und mit Goldamalgam oder Kupferamalgam gefüllt.

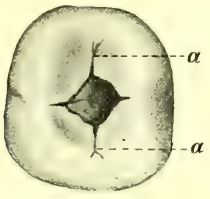


Fig. 244.

Fig. 245.

Die Regel, auch noch nicht erkrankte Ausläufer der Fissuren bei der Präparation kleiner Centralhöhlen sogleich mit auszubohren, wird noch nicht allgemein beachtet. Man sieht immer noch oft genug, dass, wie in Fig. 244, nur der mittlere kariöse Teil der Kaufläche ausgebohrt und gefüllt wird. Die Folgen dieser fehlerhaften Präparation zeigen sich dann nach 3—4 Jahren in dem Auftreten der Fissurenkaries. Deshalb soll man die noch nicht kariösen Furchen sogleich mit ausbohren und, wie es die Fig. 245 zeigt, füllen.

Die vorstehenden Figuren zeigen die Hauptformen der Höhlen, wie sie sich nach dem Ausbohren der Fissurenkaries auf den Kauflächen der oberen Mahlzähne gestalten, je nachdem die spaltförmigen Defekte eine feste oder eine unterminierte Brücke haben. Ist das letztere der Fall, so muss die Schmelzbrücke durchschnitten werden, namentlich bei jugendlichen Zähnen mit weiten Zahnbeinröhrchen. Die Fig. 246, 247 und 248 zeigen drei durch Fissurenkaries schwer erkrankte Mahlzähne. In solchen ist das Stützgewebe unter der

Fig. 246.

Fig. 247.

Fig. 248.

Schmelzdecke oft soweit zerstört, dass nach der Entfernung aller nicht mehr genügend durch Zahnbein gestützten Schmelzränder sich aus den spaltförmigen Eingängen ein Loch entwickelt, welches $^2/_3$ der Kaufläche einnimmt.

Fig. 249.

Fig. 250.

An dieser Stelle möchte ich noch speciell auf folgendes hinweisen: Um in so grossen, fast die halbe Krone einnehmenden Cavitäten Amalgamfüllungen mit gutem Randschluss zu erzielen, empfiehlt es sich, den Boden der mit Spiritus ausgewaschenen und trocken geblasenen Cavität mit Mastixlack zu überziehen, dann eine Portion Chlorzinkcement-Pasta in die Höhle zu bringen und sofort weiches Amalgam daraufzustopfen. Diese Chlorzinkcement-Pasta verbindet sich zwar nicht so innig mit dem Amalgam wie eine solche aus Zinkphosphatcement, bildet aber gleichzeitig für naheliegende Pulpen eine ganz vorzügliche Isolierschicht.

Kleinere kariöse Stellen an den Backenflächen der unteren Mahlzahnkronen, Fig. 249, bohrt man kreisrund oder oval auf, sorgt für kantige, nicht abgeflachte, aber glatte Ränder und füllt die Bohrlöcher mit einrotiertem Goldamalgam, das in solchen Stellen fast ein Menschenalter hindurch halten kann. Weniger günstig sind die Verhältnisse, wenn die Karies buccal am Zahnfleischrande beginnt und nicht zeitig genug behandelt wird. Dann hat man oft grosse Höhlen, Fig. 250, die bis zur Wurzelteilung unter das Zahnfleisch reichen und infolgedessen für den Halt der Füllung eine weit schlechtere Prognose geben.

Besondere Aufmerksamkeit erfordert die kariöse Zerstörung, welche den ganzen Halsteil der Krone bandförmig umgiebt, Fig. 251. Diese Art der Erkrankung sehen wir gewöhnlich nur dann auftreten, wenn die Zahnkronen längere Zeit von Kautschukklammern umfasst worden sind, die durch Aufnahme von Gärungs-Milchsäure in ihren Poren nach und nach zu einer circumskripten Erweichung des Zahnes führen.

Sind die Pulpen solcher Zähne bereits erkrankt, so wird man in den meisten Fällen auf die Erhaltung der letzteren verzichten; wo dieselben aber als Stützpunkte der Prothese nicht gut entbehrt werden können, die defekte Krone ganz abtragen und diese durch eine solche aus Amalgam oder Goldblech ersetzen.

Fig. 251.

Ist die Pulpa noch gesund, so pflege ich derartige Defekte unter Benutzung des recht- und stumpfwinkligen Handstückes mit runden Bohrern erst kariesfrei zu machen sowie möglichst gleichmässig zu vertiefen und dann die Ränder der Cavität mit schmalen ovalen Bohrern gut zu unterziehen. In diese Höhlen stopfe ich dann das plastische Amalgam, welches ich mit einer starken Schicht Zinnfolie glatt belege und durch gleichmässigen um die Peripherie des Zahnes fortschreitenden Druck mit der Fingerspitze zusammenpresse. Zum Schutze dieser nicht leicht zu legenden Füllungen kann man die Prothese einlegen, event. auch die glatt gestrichene Füllung nochmals mit Zinnfolie belegen und diese durch einen über die Zahnkrone gestreiften dünnen Gummiring fixieren. In geeigneten Fällen kann hierzu auch ein Ring aus dünnem Metallblech (Nickel) genommen werden, der nach einigen Tagen wieder entfernt oder gleich so angepasst wird, dass er dauernd sitzen bleiben kann.

Ist einer der unteren Mahlzähne nach der Backe zu dislociert, so bildet dieselbe mit dem Zahnhalse einen toten Winkel, der stets zur Erkrankung der Krone führt (Fig. 252). Sollen solche Stellen mit Erfolg gefüllt werden, so ist der kariöse und event. sogar der noch gesunde Teil der Krone so weit abzuschleifen, wie es die Linie *a b* dieser Figur zeigt.

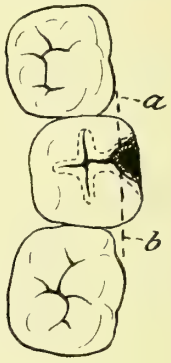

Fig. 252.

Die lingualen Flächen der unteren Mahlzähne erkranken selten primär, gewöhnlich ist es die Kaufläche nkaries, welche auf diese Flächen übergreift oder sie von innen heraus so schwächt, dass ihr Zusammenbruch erfolgt. Die Behandlung dieser Defekte erfolgt nach denselben Gesichtspunkten, die wir bei gleicher Veranlassung für die oberen Mahlzähne gegeben haben.

**Die primäre Erkrankung der interstitiellen Reibungsflächen an den Mahlzähnen** beobachtet man in noch ganz geschlossen stehenden Zahnreihen gewöhnlich erst dann, wenn die Zahnfleischzäpfchen etwas atrophisch geworden sind, also meist in höheren Jahren. Es kommt jedoch auch bei jüngeren Personen nicht selten vor, dass wir beispielsweise bei der Präparation einer kariösen Fissur auf der Kaufläche eines Mahlzahnes diesen seitlich völlig intakt glauben, dabei aber plötzlich in eine breite Cavität an der Berührungsfläche fahren, die sich vorher in der geschlossenen Zahnreihe unserer Beobachtung entzog. Am besten lernt man diese Verhältnisse, wie ich schon erwähnte, kennen, wenn man scheinbar gesunde Seitenzähne einer Leiche der Reihe nach extrahiert. Ganz überraschend war für mich bei einer solchen Demonstration der Befund an dem oberen zweiten Mahlzahn, Fig. 253. Die Kaufläche *a* zeigt nur eine feine Fissurenkaries, während ich an dem gezogenen Zahn die mesiale Seite *b* leicht, die distale *c* tief bis zum Zahnbeine durchgehend erkrankt fand. Ist wie an dem Zahne, Fig. 254, die eine Seitenfläche *a* schon tiefer erkrankt, so ist in 90 % aller Fälle darauf zu rechnen, dass auch die andere Seite *b* bereits an der Reibungsfläche (wie es auch dieser Zahn zeigt) kariös ist.

Sind an den Mahlzähnen nur die interstitiellen Reibungsflächen erkrankt, Fig. 253 *b c*, so presst man die zu füllenden Zähne etwas auseinander (Holzkeil) und zieht mit kleinsten Bohrern die Höhle buccalwärts etwas auf. Hier begegnen wir nun denselben Schwierigkeiten beim Formen und Füllen der Cavitäten, die wir bei der Behandlung

der Praemolaren schon beschrieben haben. Auf keinen Fall sollten vor dem Füllen ganz flacher Höhlen geschlossen stehende Zähne mit der Feile separiert werden. Wir müssen die flachen Höhlen so unterschneiden, dass das Amalgam darin zurückgehalten wird.

Vorzüglichen Abschluss derselben erreicht man mit Kupferamalgam. Leider wird das Material auch hier bald verbraucht. Ich

*b* *a* *c*

Fig. 253.

*b* *a* *c*

Fig. 254.

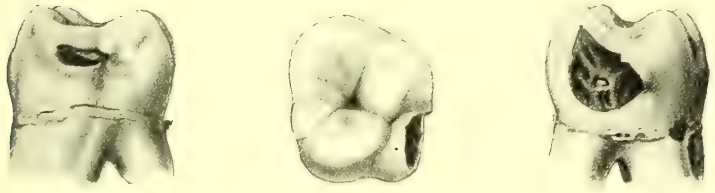

*b* *a* *c*

Fig. 255.

benutze, wo ich genügend vertiefen und unterschneiden kann, ein kupferhaltiges Goldamalgam, das ich plastisch einrotiere und trocken finiere. Grössere Seitendefekte der Mahlzähne (Fig. 254 und 255) füllt man entweder mit Goldamalgam oder, wenn der Defekt sehr gross und flach ist, den Zahnfleischteil mit Goldamalgam und darauf Kupferamalgam.

Sind Mahlzähne durch die Extraktion der Nachbarn isoliert, so bedürfen die schwarz gefärbten interstitiellen Reibungsflächen gewöhnlich keiner Füllung; ist die Stelle schon grübchenförmig aus-

gehöhlt, Fig. 253 *b c*, so bohrt man aus und füllt diese Höhlen mit Goldamalgam, das sich an solchen Stellen vorzüglich bewährt.

Bei der Behandlung grösserer Defekte an den Berührungsflächen der Mahlzähne wird man in den meisten Fällen gut thun, die approximal gelegenen Höhlen von der Kaufläche aus zu eröffnen. Die Haltbarkeit dieser Seitenfüllungen wird, wie wir das schon bei der Behandlung der Praemolaren kennen gelernt haben, entschieden gesichert, wenn man die Seitenhöhle mit der auf der Kaufläche ver-

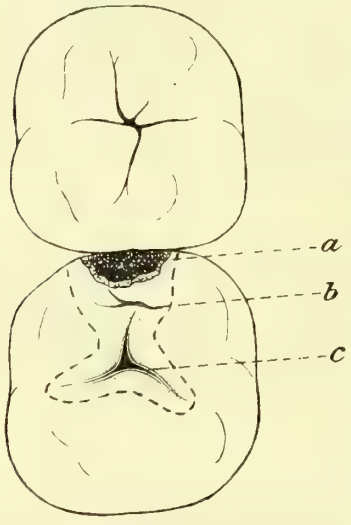


Fig. 256. Oberer Mahlzahn, dessen approximale Cavität *a* mit den Fissurencavitäten *b c* vereinigt werden muss.

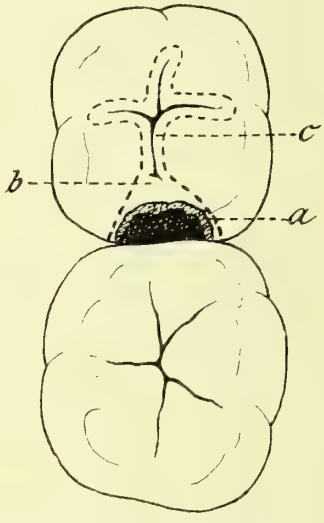


Fig. 257. Unterer Mahlzahn, dessen Höhle *a* mit der Fissur *c* durch Wegbohren der Schmelzbrücke *b* vereinigt wird.

bindet. Zu diesem Zwecke kann sogar eine gesunde, beide Höhlen noch trennende Schmelzleiste durchschnitten werden, um beide Höhlen mit einer zusammenhängenden Amalgamfüllung zu versehen, wie ich das in den Fig. 256 und 257 dargestellt habe. Beide Zähne sind auf den Kauflächen wenig, seitlich aber schwer erkrankt. Um in den seitlich liegenden Cavitäten die Füllungen gut zu fixieren, müssen die flachen Defekte der Kaufläche ausgezogen und mit den Tiefen der Seitenflächen vereinigt, und, wo es geht, durch enganschliessende Konturfüllungen geschlossen werden. Ausgedehnte Kauflächenkaries erfordert nicht selten die Kuppelfüllung.

# XIV. Kapitel.

## Die Herstellung von Konturfüllungen aus Amalgam.

### a) Ätiologie der approximalen Karies.

Es ist eine allgemein anerkannte Thatsache, dass in solchen Zahnreihen, in welchen die Zähne in dicht geschlossener Phalanx, Krone an Krone, stehen, Seitenerkrankungen derselben zu den Ausnahmefällen gehören, ebenso wie in solchen, deren Zähne durch breite Zwischenräume getrennt sind.

Aber nicht nur auf die Stellung oder die Form der Zahnkronen kommt es an; der Bestand einer geschlossenen und kräftigen Zahnreihe ist wesentlich auch von dem Zustande des Zahnfleisches abhängig.

Bekanntlich nimmt der Querdurchmesser einer jeden Zahnkrone nach der Wurzel hin ab (Fig. 258*a*). Durch diese Verjüngung entsteht naturgemäss zwischen je zwei zusammenstehenden Zähnen ein dreieckiger Spalt, *bc*, dessen Spitze in den Berührungsflächen ausläuft, und dessen Basis in der Höhe des Zahnhalses liegt. Dieser dreieckige Spalt ist unter normalen Verhältnissen durch ein Zahnfleischzäpfchen, die interdentale Papille, ausgefüllt. So lange das Zahnfleisch gesund und der Verschluss ein vollkommener ist, wie in Fig. 259, liegt für die dicht stehenden Zähne keine Gefahr vor. Sobald jedoch durch irgend welche Ursachen die Zahnfleischpapille gelockert oder geschrumpft ist, wird den Speiseresten und Infektionskeimen ein Schlupfwinkel in den Spalträumen geboten, und die Zerstörung der Zahnkronen wird nicht lange ausbleiben.

Aber auch die günstigen Verhältnisse einer solchen Zahnreihe, deren Zähne **getrennt** stehen, können durch eine ungünstige Beschaffenheit des Zahnfleisches schwer beeinträchtigt werden. Sobald

nämlich der enge Anschluss des Zahnfleischringes am Zahnhalse gelockert ist, kommt es zu einer für den Zahn verhängnisvollen weiten Taschenbildung, welche ohne Ausnahme auch die

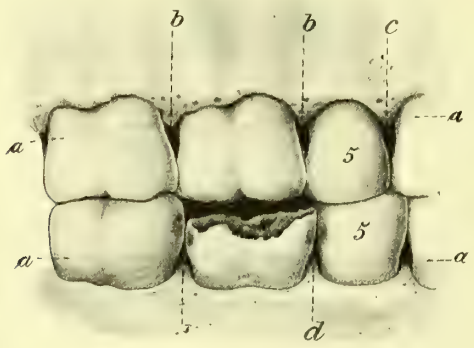


Fig. 258. Obere Zahnreihe ohne, untere mit Zahnfleisch.

kräftigst entwickelten Zahnreihen schliesslich dem Untergang entgegenführt.

**Die wichtigste Schutzvorrichtung gegen Erkrankung der Seitenflächen der Zähne sehe ich demnach in gesunden Zahnfleischpapillen**

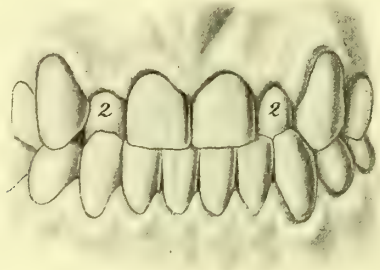


Fig. 259. Zahnfleisch mit gesunden Zahnfleischpapillen von verschiedener Form.

**und einem gesunden, den Zahnhals fest umschliessenden Zahnfleischring, *ligamentum circulare*.**

Dieser, von *KÖLLIKER* zuerst beschriebene Faserzug vereinigt Zahnfleisch, Kiefer und Zahnperiost am Zahnhalse. Wie fest diese Verbindung ist, kann man an extrahierten Zähnen studieren, an deren

Halse nicht selten die verwachsenen Bindegewebsschichten in Form eines 1 mm breiten, von der Schleimhaut bedeckten Fleischwalles sitzen bleiben (Fig. 260 *a a*).

Das ligamentum circulare, welches im gesunden Zustande die Alveole gegen Infektion von der Mundhöhle bezw. der Zahnfleischtasche aus sichert, ist bei Menschen mittleren Alters genau an die Schmelz-Cementgrenze angeheftet, so dass die kleine Umschlagstelle des Zahnfleisches den Schmelzrand als straff anliegende Falte noch etwas bedeckt. Mit der im Alter sich einstellenden Atrophie der Alveolen und des Zahnfleisches rückt auch diese Verbindung zwischen Periodontium, Kieferperiost und Zahnfleisch der Wurzelspitze etwas näher (Fig. 261 *a*, *b*, *c*), so dass zuweilen ein Drittel der Wurzel entblösst erscheint.

Trotzdem kann das zurückgewichene ligamentum circulare der Zahnwurzel auch an dieser Stelle noch ohne Taschenbildung

Fig. 260.

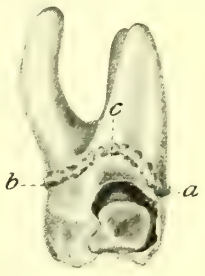


Fig. 261.

fest anliegen. Wird jedoch dieser Sicherheitswall einseitig unterbrochen, z. B. durch harte Zahnsteinkrusten, durch überragende Füllungsränder, durch Klammern oder durch Goldkronen, welche mit einem Teile ihrer Basis zu scharf aufsitzen und den Zahnfleischring zurückpressen, so löst sich der hierdurch gereizte und chronisch entzündete Rand vom Zahnhalse dauernd ab, und **es bildet sich eine Tasche.** In dieser sammeln sich aber naturgemäss Fäulnis- und Entzündungserreger leicht an, wodurch es zur partiellen Vereiterung des Zahnfleischringes kommt. Damit sind alle Bedingungen für die Alveolarpyorrhoe gegeben.

Ebenso gefährlich können für die Zahnfleischpapillen Zwischenlagen: **Gummi, Watte, Holz** oder **Guttapercha** werden, die zum Zweck der Separation der Zähne fest zwischen die Zahnkronen gepresst werden und daselbst, auf das Zahnfleisch drückend, zu lange liegen bleiben. Wird eine Zahnfleischpapille beim Separieren mit der Feile, der Diamant- oder Sandpapierscheibe etc. durchschnitten,

so kann sie mit geringer Narbeneinziehung wieder ausheilen; von einem langen und unzweckmässigen Druck beim Trennen der Zähne aber erholt sie sich gewiss **nicht** wieder.

Wir wissen ferner, dass auch Zahnsteinanlagerungen, die auf dem Zahnfleischrande sitzen, zur Druckatrophie des letzteren führen. Die Bildung der grünschwarzen Konkremente unter dem Zahnfleischrande dagegen giebt zur Abhebung des letzteren sowie zur chronischen Entzündung der Papillen und zum Einrollen derselben Veranlassung.

Aber auch **akut auftretende Erkrankungen des Zahnfleisches,** namentlich eine längere Zeit bestehende stomatitis mercurialis, zeigen noch Monate nach der Ausheilung derselben oft einen starken Schwund der Papillen.

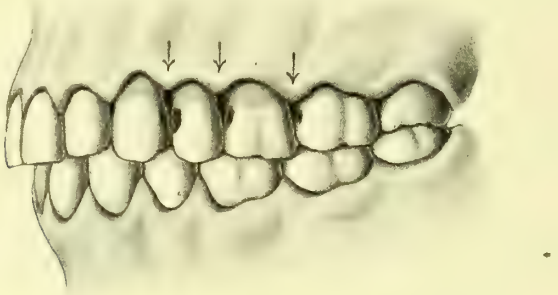

Fig. 262.

Der in Fig. 262 abgebildete Kiefer eines 28jährigen Arbeiters hat starke Zahnkronen mit ebenso vorzüglichem Schluss wie fast tadellosem Schmelz auf den Kauflächen. Um so mehr muss es befremden, dass die oberen Praemolaren und Molaren fast alle an den seitlichen Berührungsflächen, und zwar viel stärker erkrankt sind, als in der Figur sichtbar ist. Forschen wir nach der Ursache, so erscheint es auffallend, dass bei einem so jungen Mann mit kräftiger Zahn- und Kieferentwickelung das Zahnfleisch um die oberen Seitenzähne sich schon so weit von den Hälsen zurückgezogen hat und die Zahnfleischzapfen fast ganz fehlen. Dieser frühzeitige Schwund ist auf eine im 23. Lebensjahre aufgetretene merkurielle Stomatitis zurückzuführen. Nach der Ausheilung derselben wurden die dreieckigen Spalträume zwischen den Zähnen von den durch den Entzündungsprozess zum Teil zerstörten Zahnfleischzapfen nicht mehr ganz ausgefüllt. Infolge dieses frühzeitigen

Schwundes und der noch lange Zeit aufgelockerten Oberfläche des Zahnfleisches musste notwendigerweise durch die unvermeidliche Ansammlung von Zersetzungsmaterial die kariöse Erkrankung der Seitenflächen auftreten.

Diese Zerstörung der Zahnfleischzäpfchen kann bei der merkuriellen Stomatitis auch zur partiellen Nekrose des Alveolarfortsatzes führen. Die Fig. 263 bringt die rechte Seite des Oberkiefers eines jungen Mannes, der im 18. Lebensjahre Syphilis acquirierte und 10 Jahre später nochmals eine Schmierkur durchgemacht hatte. Im Anschluss an diese trat eine heftige Stomatitis auf, die mit bedeutendem Defekt des Zahnfleisches und des Alveolarfortsatzes ausheilte. Beide Mahlzähne zeigten tiefe Zerstörung der freiliegenden Zahnhälse.

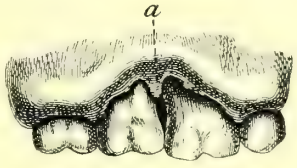

Fig. 263.

Einen gleichfalls ausgedehnten Schwund der Zahnfleischpapillen beobachtete ich bei einer 28jährigen Dame, die infolge von Influenza eine akute Alveolarpyorrhoe bekam. Das Modell zu

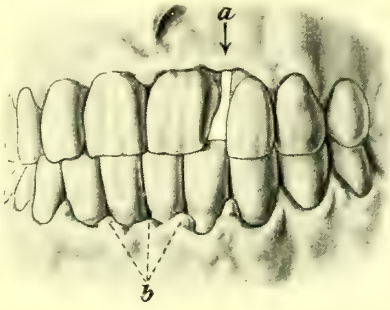

Fig. 264.

Fig. 264 zeigt den Zustand der Schneidezähne nach ausgeheilter Erkrankung des Zahnfleisches. Bis jetzt sind die freiliegenden Zahnhälse noch nicht kariös erweicht, werden es aber trotz sorgfältiger Pflege nach Jahren doch werden.

*Unzweifelhaft haben demnach die Zahnfleischpapillen für den Bestand der Zahnreihe eine viel grössere Bedeutung, als man im allgemeinen anzunehmen pflegt.*

Die gesunden Zahnfleischzäpfchen sind nicht von gleicher Gestalt. Wir finden schlanke, über die Hälfte der Kronenhöhe hinausreichende Papillen mit breiter Basis und solche, welche nur

wenige Millimeter lang sind. Diese Verschiedenheit ist bedingt durch die Formen der Zahnkronen. Wenn man eine Anzahl macerierter Kiefer betrachtet und die Formen der Zähne daran studiert, so finden sich ausser den nie fehlenden Zwischengliedern namentlich zwei Kategorien von Zahnkronen, die ich mit den Skizzen Fig. 265 und 266 veranschaulichen will. In Fig. 265 sieht man, dass die Kronen der Zähne fast bis zu der bogenförmigen Abgrenzungslinie des Schmelzes, welche wir den Nacken des Zahnes zu nennen pflegen, sich berühren. Erst von hier aus beginnt die Einziehung der Zahnhälse und die Bildung eines dreieckigen Raumes zwischen denselben, dessen Spitze etwas über dem Zahnnacken, dessen Basis aber an den Interstitien der Alveole liegt. Diese Skelettformen entsprechen den Zähnen mit kurzen Zahnfleischzapfen (Fig. 266*a*).

Ganz anders liegen die Verhältnisse, wenn sich am Lebenden lange Zahnfleischzapfen mit breiter Basis finden. Hier berühren sich

Fig. 265.

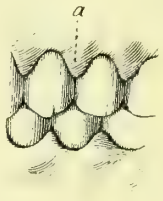


Fig. 266.

im extremen Falle die Kronen der benachbarten Mahlzähne am Skelett nur an den Kauflächenkanten, und der dreieckige Raum ist bedeutend höher (Fig. 267). Aber auch diese so gebildeten Zwischenräume werden von gesunden Zahnfleischzapfen unter normalen Verhältnissen ganz ausgefüllt. Da jedoch diese schlanken Spitzen der Zahnfleischpapillen (Fig. 268*b*) viel leichter verletzt werden, so kommt es bei diesen Zahnformen bis zum 30. Lebensjahre fast regelmässig zu leichter Lückenbildung zwischen Zahnfleischzapfen und den beiden Zahnkronen, alsdann zur Ansammlung minimaler, schleimig aufgelöster Speisereste und im weiteren Verlauf zur Schmelzkaries dicht unter den interstitiellen Reibungsflächen der Zähne (Fig. 267 *b b*).

Es giebt also auch die Form der Zahnkronen ein wesentliches prädisponierendes Moment für die Entstehung der approximalen Karies ab.

Eine weitere Ursache für die Erkrankung der Seitenflächen liegt dann vor, wenn nach einer Extraktion der Seitendruck gehoben ist

und eine Wanderung der gesunden Zähne stattgefunden hat, welcher eine, wenn auch ganz geringe Lückenbildung zwischen den Kronen nachfolgt. Diese Lücken sind meist zu eng, als dass sie durch den Speichel rein gespült werden könnten, und führen fast ausnahmslos die Zerstörung der angrenzenden Zähne herbei.

Auf die unregelmässige Stellung der Zähne mit ihren Ecken und Winkeln als wohlbekannten Retentionspunkten für Speisereste gehe ich hier nicht näher ein. Ich will jedoch noch auf eine andere Ursache hinweisen, die meines Erachtens nicht genug gewürdigt wird und doch sehr häufig frühzeitig zur Erkrankung der Seitenflächen der ersten Molaren, Praemolaren und Eckzähne führt: ich meine die schlechte Nachbarschaft durch kariöse Milchzähne oder deren noch stehende Wurzeln.

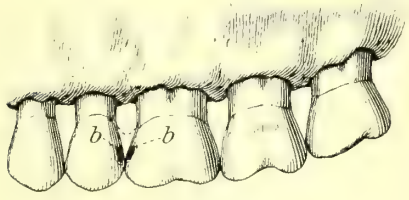


Fig. 267.

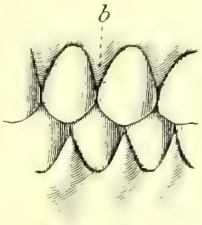


Fig. 268.

Die Ansteckung[1]) der bleibenden Zähne durch kariöse Milchzähne, deren wir schon in dem vorstehenden Kapitel gedachten, kommt viel häufiger vor, als sie gewöhnlich beobachtet wird. Namentlich sind es die sogenannten sechsjährigen Molaren, deren mesiale Seiten durch seitlich erkrankte Milchmahlzähne oft schon im achten Lebensjahre angesteckt werden und tiefe Schmelzkaries zeigen. In späteren Jahren sind es dann auch die ersten Praemolaren und Eckzähne, welche bei verspätetem Zahnwechsel nicht selten Monate lang kariösen, nicht gefüllten Milchzähnen anliegen. Untersucht man dann nach Entfernung der erkrankten Milchzähne die kaum bis zur Kauebene emporgewachsenen Kronen der bleibenden genau, so sieht man alle Stadien der Schmelzkaries, von der weissen punktförmigen Trübung bis zum braunschwarzen, perforierenden Defekt.

[1]) Diese Bezeichnung deckt sich allerdings nicht mit dem pathologischen Begriff der Ansteckung. Da jedoch ein kariöser Zahn als Retentionsstelle für Speisereste stets die Erkrankung des anliegenden, auch später erschienenen gesunden Zahnes zur Folge hat, so kann man die hierfür eingebürgerte Bezeichnung „Ansteckung oder Übertragung“ ruhig beibehalten, weil eine korrekte Bezeichnung Weitläufigkeiten im Ausdruck mit sich führen würde.

Diese Stellen werden sehr leicht übersehen und entziehen sich nach dem völligen Durchbruche des Nachbarzahnes dem prüfenden Blicke vollständig, so dass der kariöse Prozess so lange unbemerkt fortschreitet, bis entweder die Pulpa in Mitleidenschaft gezogen oder der Schmelz so weit unterminiert ist, dass er plötzlich unter einem harten Bissen zusammenbricht. Bei Kindern von 12—16 Jahren machen wir leider öfters diese Beobachtung.

Wie wichtig es daher ist, bei Kindern die temporären Mahlzähne schon **vor** dem sechsten Lebensjahr untersuchen und, falls sie krank sind, füllen zu lassen, bedarf nach dem Mitgeteilten keiner weiteren Betonung.

## b) Die Technik der temporären Trennung geschlossen stehender Seitenzähne.

In dem vorstehenden Abschnitt habe ich auf Grund meiner persönlichen Erfahrung ausgeführt, dass primäre Seitenerkrankungen an normal entwickelten und normal gestellten Zähnen dann nicht vorkommen, wenn dieselben ganz geschlossen stehen und die dreieckigen Räume zwischen den Zahnhälsen von gesunden Zahnfleischpapillen vollkommen ausgefüllt werden. Deswegen muss bei Erkrankungen der Seitenflächen unser Bestreben darauf gerichtet sein, unter möglichster Schonung der Zahnfleischpapillen den normalen festen Schluss der Zahnkronen zu erhalten.

Bei approximal zerstörten Kronen erreichen wir nun diesen Zweck durch die im nächsten Abschnitt zu beschreibenden Vollkonturfüllungen unter gleichzeitiger Ausnutzung des sogenannten Seitendruckes, jener in den Alveolen liegenden Kraft, welche die Kronen der Mahlzähne und Praemolaren fest gegen die der Eckzähne drückt. Dieser Seitendruck ist dabei unerlässliche Vorbedingung; denn wenn derselbe durch Extraktionen eines dieser Zähne bereits geschwächt oder ganz aufgehoben ist, können wir nie eine geschlossene Zahnreihe erhalten oder wieder herstellen.

Wir gehen dabei in der Weise vor, dass wir die Zähne an der zu füllenden Stelle erst voneinander pressen in der Absicht, zunächst **Raum** für unsere Arbeit zu erhalten und dann, wenn der ursprüngliche Umfang der defekten Krone durch die Füllung wieder hergestellt ist, durch den Seitendruck das Aneinanderlegen der getrennten Zähne und damit jenen Schluss zu erreichen, den die Zahnreihe vor der Erkrankung gehabt hat.

Dieses Voneinanderpressen der Zähne nennen wir die „temporäre Separation".

Die temporäre Separation wendet man am häufigsten zu diagnostischen Zwecken an, um zu erforschen, ob verdächtig erscheinende Berührungsflächen thatsächlich erkrankt sind; wir pressen aber auch seitlich bereits erkrankte Zähne etwas voneinander, um dadurch zunächst die Behandlung der Höhlen übersichtlicher zu gestalten und sicherer entscheiden zu können, ob die Zähne mit eng aneinander schliessenden Füllungen versehen werden dürfen oder ob die dauernde Trennung der erkrankten Seitenflächen angezeigt erscheint.

Ich erachte eine vorübergehende Trennung der Zähne bei der Herstellung von Konturfüllungen aus Amalgam auch dann für nötig, wenn wir durch Abtragung grösserer Teile der Zahnkronen anscheinend genügenden Raum zum Aufbau der fehlenden Teile haben. Weiter unten werde ich dies begründen.

Fig. 269.

Um die für Konturfüllungen jeder Art notwendige Separation beider Zähne herzustellen, benutzen manche auch Separierschrauben, die ich jedoch nicht anwende und daher hier nur erwähne. In welcher Weise ich die temporäre Trennung erkrankter Schneidezähne ausführe, habe ich in dem Kapitel: „Das Füllen der Frontzähne mit Amalgam" angegeben. Die dort beschriebenen Methoden lassen sich mit geringen Änderungen auch bei Erkrankungen der Seitenzähne anwenden.

In zweifelhaften Fällen wird von mir zur Feststellung, ob bei eng geschlossen stehenden Seitenzähnen **versteckte Karies** vorhanden ist, ein Röllchen dünnen Cofferdams zwischen die Berührungspunkte der Zahnkronen gelegt, das aber nur selten über Nacht liegen bleibt (Fig. 269). Hierdurch gewinnt man gewöhnlich schon in 3—4 Stunden so viel Raum, um nach Entfernung des Gummis und sofortiger Einschiebung eines schmalen Holzkeiles (Fig. 270) feststellen zu können, ob die Berührungsflächen oder die Hälse der Zähne erkrankt sind oder nicht.

Ist der Halsteil erkrankt, die Kaufläche dagegen gesund, so werden die erkrankten Stellen möglichst von der buccalen Seite aus aufgebohrt und die beiden kleinen Cavitäten fest mit einem Mastix-Wattepfröpfchen ausgestopft.

Muss bei dieser Separation das Zahnfleischzäpfchen zurückgeschoben werden, so nehme ich, um die Irritation des gedrückten Zahnfleischzapfens möglichst zu verhüten, mit dem Mastixpfropf noch etwas Orthoformpulver auf und lege diese Stelle des Pfropfes gegen das Zahnfleisch.

Ist die Schmelzdecke über der Seitenhöhle der Krone so dünn, dass sie entfernt werden muss, so geschieht das gleich in der ersten Sitzung. Dabei wird die Höhle so erweitert, dass von der Kaufläche aus ein Mastixpfropf fest eingestopft werden kann. Muss der Pfropf mehrere Tage liegen bleiben, so durchknete ich ihn vorher mit roter Pasta, die einmal die Fäulnis des Wattepfropfes einschränkt, sodann aber auch die ausgeräumte Höhle auf längere Zeit luft- und wasserdicht abschliesst. Hierdurch wird das der Pulpa naheliegende Zahnbein ausgetrocknet und unempfindlich gemacht.



Fig. 270.

Haben die zu füllenden Zähne vollen Gegenbiss — beim Fehlen des letzteren mache ich Konturfüllungen nur in Ausnahmefällen —, so soll der aus einem Stück hergestellte Mastix-Wattepfropf so gross sein, dass er, fest eingestopft, die Kauflächen der Zähne etwas überragt (Fig. 270). In diesem Falle wirkt der Gegenbiss, der die Watte trifft, energisch mit, um die zu füllenden Zähne etwas von einander zu treiben.

Soll bei der Separation die Zahnfleischpapille gleichzeitig etwas zurückgedrängt werden, so bringe ich zum Schutze derselben auch hier zuerst mittelst eines kleinen Spatels etwas Orthoformpasta (Wasser und Orthoformpulver) zwischen die Zahnhälse und auf diese dann den oben beschriebenen grossen Mastix-Wattepfropf.

Musste durch Abtragung dünner Höhlenwände (Fig. 269) zwischen den Zähnen eine grössere Lücke geschaffen und sollen trotzdem aneinanderschliessende Füllungen hergestellt werden, so pflege ich bei der ersten Füllung das Zahnfleisch mit einer starken Separiernadel, die von der Gaumenseite aus zwischen die Zähne geschoben wird, zurückzudrücken (Fig. 269).

Die Zahnfleischpapillen sind namentlich bei der temporären Trennung der Zähne unbedingt zu schonen. Wie häufig aber die-

selben durch unzweckmässig ausgeführte Einlagen von Gummi, durch rücksichtsloses Ausstopfen der Spalträume mit Wattepfropfen etc. beschädigt werden, will ich hier nicht näher ausführen. Ich denke, es wird zur Illustration des Gesagten genügen, auf die Fig. 271 hinzuweisen, wonach die Zahnfleischpapille *a* infolge des Druckes durch einen Wattepfropf, der zwecks Separation der beiden Zähne über eine Woche getragen wurde, fast ganz atrophisch geworden ist. Die in den seitlichen Schneidezahn eingelegte Goldfüllung fand ich bei der Kontrolle tadellos, trotzdem musste ich dem Praktikanten sagen, dass er durch seine Behandlung dem Patienten mehr geschadet als genützt habe, weil er die Vorschriften nicht beachtet hat, die ich bei der temporären Separation durch Watte oder Gummi gebe.

Ich verstehe ferner nicht, wie man die etwas elastische rote Guttapercha zu demselben Zwecke oft auf Monate zwischen zwei

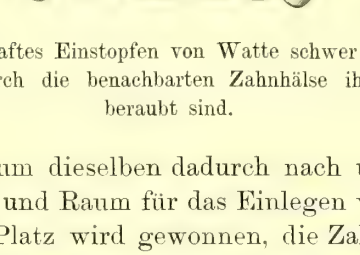


Fig. 271. Durch fehlerhaftes Einstopfen von Watte schwer beschädigte Zahnreihe. Die Papille *a* fehlt, wodurch die benachbarten Zahnhälse ihres wichtigsten Schutzes beraubt sind.

Zähne stopfen kann, um dieselben dadurch nach und nach etwas von einander zu entfernen und Raum für das Einlegen von Konturfüllungen zu schaffen. Gewiss, Platz wird gewonnen, die Zahnfleischpapille aber dabei gewöhnlich zu Grunde gerichtet. Wenn man solche Vorschläge liest oder eine separierende Guttaperchafüllung zu entfernen Gelegenheit hat, und unter derselben nicht den zurückgepressten Zahnfleischzapfen, sondern die freiliegende, blutende Knochenscheidewand findet, so muss man wirklich staunen, wie wenig zuweilen noch über die Folgen operativer Eingriffe an den Zähnen nachgedacht wird.

### c) Die Indikation für die Konturfüllungen an Seitenzähnen.

Wie an den Frontzähnen, so finden wir auch an den Seitenzähnen bei approximaler Karies fast ohne Ausnahme die Berührungsflächen beider Zähne erkrankt, und zwar haben entweder

1. beide Zähne einfache Berührungskaries mit gesunden und starken Kauflächen; oder es ist
2. ein Zahn seitlich leicht erkrankt, der andere schwer mit dünner zerbrechlicher oder schon eingebrochener Kaufläche; oder es sind
3. beide Zähne approximal erkrankt, haben aber durchgebrochene oder bereits so dünne Kauflächen, dass die Höhlen von dieser Stelle aus weit eröffnet und präpariert werden müssen.

Die zu der ersten Kategorie zählenden Fälle sind in dem Kapitel „Füllen der Seitenzähne mit Amalgam" behandelt. Die Fälle 2 und 3 dagegen gehören in das Kapitel Konturfüllungen und werden hier besprochen.

Unter Konturfüllungen verstehe ich Füllungen, durch welche die Form und möglichst auch der Umfang (Kontur) des Zahnes wieder hergestellt wird. Ich unterscheide: Vollkonturfüllungen, welche den Zweck haben, den Seitendruck der noch geschlossen stehenden Zähne zu erhalten oder so wieder herzustellen, dass durch das scharfe Aneinanderliegen der Füllungen das Eindringen von Speiseresten zwischen die gefüllten Zähne von der Kaufläche aus unmöglich ist[1]), und verjüngte Konturfüllungen, welche die Zahnkronen nicht in ihrem vollen Umfange wieder herstellen, sondern bestimmt geformte Lücken zwischen den gefüllten Flächen bestehen lassen.

Die Herstellung der Vollkonturfüllung erfordert **stets** erst die temporäre Separation der erkrankten Zähne in einer Zahnreihe, die noch unter vollem Seitendrucke steht, während der verjüngten Konturfüllung die dauernde Trennung der zu füllenden Zähne vorangehen muss.

Das Verständnis für diese Verhältnisse scheint noch manchem Praktiker zu fehlen. So hatte ich erst kürzlich wieder Gelegenheit, eine von geschickten Händen vor einigen Jahren ausgeführte Konturfüllung zu sehen. Die Füllung war gut; bei der Herstellung derselben hatte man nur übersehen, dass der zur Zeit seinem Nachbar noch fest anliegende Zahn (Fig. 272*b*) später sicher nach hinten ausweichen

[1]) Im Gegensatz zu anderen halte ich es für den Begriff „Konturfüllung" durchaus nicht für nötig, dass man bei der Herstellung derselben auch gesunde Teile des Zahnnackens wegbohrt und die Höhle bis unter den Zahnfleischrand vertieft, damit der letztere den Halsteil der Füllung bedecke. Ich suche für den Nackenteil der Konturfüllung nur feste Höhlenränder; finde ich dieselben oberhalb des Zahnhalses, also im Kronenteil des Zahnes, so wird die Höhle sicher nicht bis unter den Zahnfleischrand ausgebohrt.

werde, einmal infolge der $^1/_2$ Jahr früher stattgefundenen Extraktion von *6 u.*, dann aber auch, weil die Stellung des Gegenzahnes *a* eine solche ist, dass eine Verschiebung des Zahnes *5 u.* folgen musste.

In diesen und ähnlichen Fällen nützt die mühsam aufgebaute Konturfüllung nichts; es muss durch die nachträglich eintretende und doch eigentlich leicht zu prognostizierende Spaltbildung sekundäre Karies an den Hälsen beider Zähne eintreten, die durch weite, zweckentsprechende Dauerseparation verhütet werden kann. Nur in Ausnahmefällen sind dagegen die Vollkonturfüllungen auch bei unterbrochenem Kronenstand angezeigt. Die Fig. 273 zeigt eine solche Zahnreihe. Die beiden Praemolaren *5, 4 o.* sind seitlich erkrankt. Würde man hier die permanente Trennung machen, um die stark erkrankten Zähne zu isolieren, so würde der Druck des unteren Mahlzahnes *7* die Lücke doch bald wieder verkleinern und die Ver-

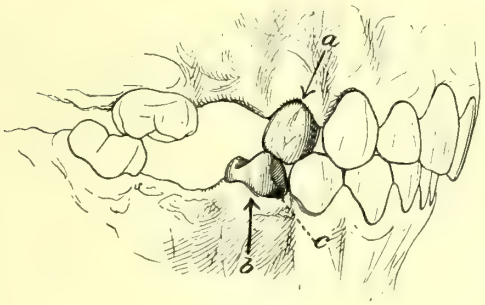


Fig. 272.

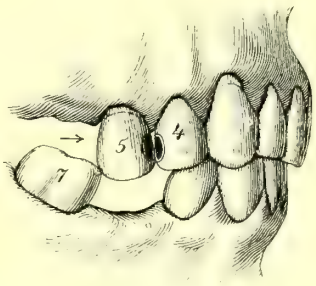


Fig. 273.

hältnisse so ungünstig wie möglich gestalten. Hier sind Konturfüllungen angezeigt, die, gut abgerundet, sich nur an der Kauflächenkante berühren.

Die Vollkonturfüllungen haben ferner keinen Zweck, wenn z. B. der untere erste Mahlzahn extrahiert worden und der schwebende Gegenzahn (Fig. 274) *6 o.* approximal erkrankt ist. Derselbe wird in die Lücke weiter hineingeschoben, und als Folge dieser Veränderungen sehen wir nach Jahren Nackenkaries an dem verlängerten Zahne und seinen Nachbarn auftreten. Ist umgekehrt der obere erste Mahlzahn gezogen und *6 u.* approximal erkrankt, so ist die Vollkonturfüllung dann angezeigt, wenn die gewöhnlich breitere Krone des unteren ersten Molaren von dem oberen zweiten Praemolaren getroffen wird. In diesem Falle kann sich (s. Fig. 275) *6* nicht verlängern und der Seitendruck wird meist erhalten. Allerdings kommt es zuweilen vor,

dass auch an solchen Zähnen die mühsam hergestellte Vollkonturfüllung durch das Emporschieben der druckfrei gewordenen distalen Kaufläche des Zahnes illusorisch wird, weil, wie wir das an dem Zahne Fig. 299 *6 u.* sehen, dann zwischen diesem und seinem Nachbar ein Spalt *x* entsteht.

Des weiteren ist die Vollkonturfüllung zwecklos, wenn, wie in dem Kiefer Fig. 276, der erste Molar gezogen, der zweite und dritte nach vorn, die beiden Praemolaren aber unter seitlicher Drehung nach hinten gewandert und zwischen den beiden Praemolaren einerseits und dem Eckzahne und ersten Praemolar andererseits Lücken entstanden sind. In solchen Fällen müssen die erkrankten Seitenflächen möglichst weit getrennt und mit verjüngten Konturfüllungen versehen werden. Wird nach Extraktion des ersten Molaren, wie in Fig. 277, der Seitendruck durch den nachrückenden Weisheits-

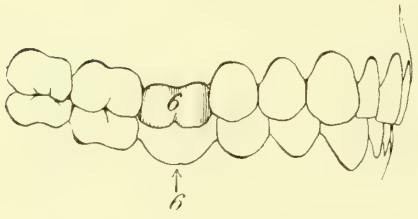


Fig. 274.

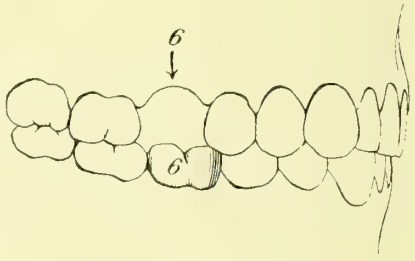


Fig. 275.

zahn ganz wieder hergestellt, so kann an jedem seitlich erkrankten Zahne die volle Konturfüllung gemacht werden.

Ganz fehlerhaft habe ich seiner Zeit die Behandlung der Zähne in dem Kiefer zu Fig. 278 ausgeführt; hier habe ich zwischen *6* und *7* eine weite spaltförmige Trennung der Seitenflächen vor dem Füllen gemacht *(a)* und nicht daran gedacht, *dass der noch fehlende Weisheitszahn* den weiten Spalt bald so verkleinern wird, dass die Reinigung desselben nicht mehr möglich ist und Nackenkaries beider Zähne eintreten musste. In der That habe ich auch ungefähr 5 Jahre später den fehlerhaft gefüllten und schmerzhaft gewordenen Zahn *7* extrahieren müssen, um den vorderen distal am Zahnhalse auch sekundär erkrankten Zahn *6* zu retten.

Ein lehrreiches Beispiel aus der Praxis zeigt das Bild eines Oberkiefers, dessen erkrankte Seitenzähne von mir ebenfalls gefüllt worden sind (Fig. 279). Der Abdruck ist gleich nach der Behandlung genommen. Die rechte Seite des Kiefers zeigt bei *a* zwei mit Vollkonturfüllungen versehene temporär separierte Praemolaren, noch getrennt durch

einen feinen Spalt. Diese Füllungen fand ich nach 8 Tagen genau so schliessend, wie sie die vergrösserte Fig. 280 zeigt.

Die approximal erkrankten Mahlzähne 6 und 7 wurden ebenfalls temporär separiert und die erkrankten Partieen der Krone palatinalwärts so weit abgetragen, wie es die punktierten Linien *b* zeigen. Diese Art der Trennung, welche nur eine leichte Berührung der gefüllten Kronen buccalwärts gestattet, hat sich gut bewährt; sie gleicht genau derjenigen Lücke, die wir (s. Fig. 277) nach der Extraktion von *6* und Anrücken von *7* und *8* entstehen sehen. Sind die hier aneinander gerückten Flächen nicht schon vor der Entfernung des ersten Mahlzahnes *(6)* erkrankt, so bleiben sie gewöhnlich gesund.

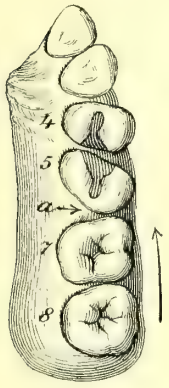


Fig. 276.

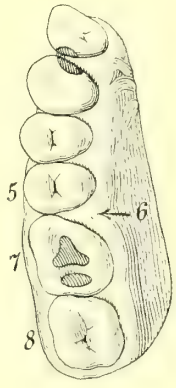


Fig. 277.

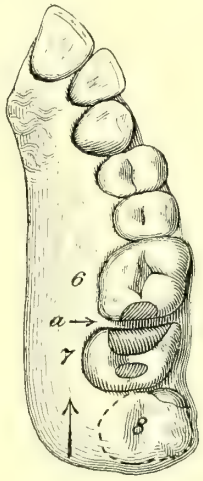


Fig. 278.

Die andere Seite des Kiefers (Fig. 279) zeigt zunächst zwischen den Praemolaren einen weiten Spalt *c*, entstanden durch starke Abtragung der Seitenflächen, deren Wiederaufbau durch Konturfüllungen auch deshalb nicht mehr angezeigt erschien, weil die Zahnfleischpapille erkrankt und etwas geschwunden war. Die beiden nachstehenden Figuren 280 und 281 sind Vergrösserungen der gefüllten Zähne bei *b* und *d* des Kiefers Fig. 279. Die keilförmige Separation der Zähne bei *b* mit den gaumenwärts weit von einander stehenden Füllungen hat sich sehr gut bewährt, dagegen sind die auf den Kau- und Berührungsflächen *d* erkrankten Mahlzähne *6* und *7* nicht glücklich separiert und gefüllt. Den Spalt *d* fand ich nach Jahresfrist durch den Druck des Weisheitszahnes (*e*) zwar ganz geschlossen; zwischen beiden Zähnen blieben aber trotzdem stets

Speisereste stecken. Eine Abrundung der Flächen im Sinne der Skizze Fig. 281 *a b cd* würde die zur Einkeilung führenden Ecken

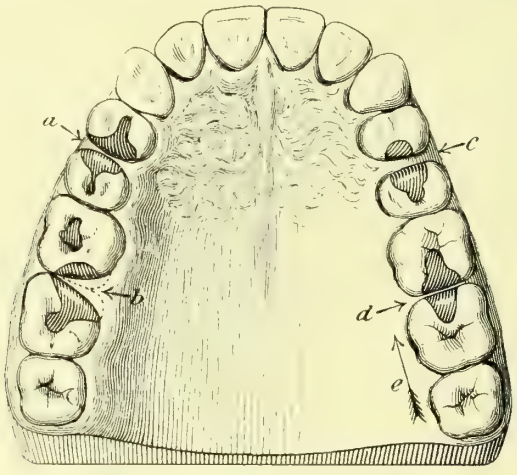


Fig. 279.

der Kronen beseitigt und nur eine Berührung der gefüllten Flächen gestattet haben. Eine solche Abrundung der Ecken

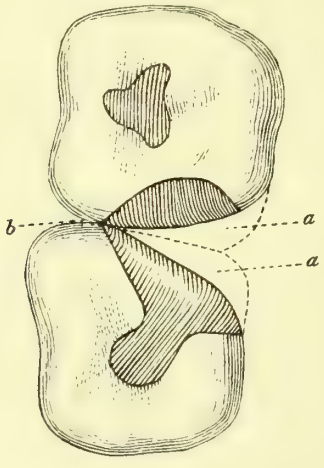


Fig. 280.

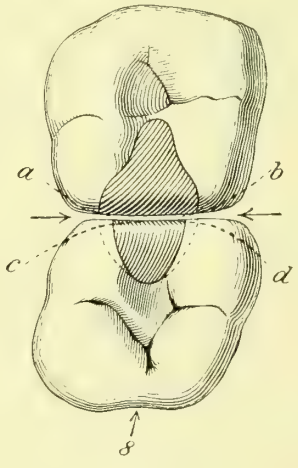


Fig. 281.

bildet die Idealform unserer Konturfüllungen; in Wirklichkeit wird man meist mit dem Erfolge, wie ihn die Fig. 281 zeigt, zufrieden sein müssen.

Wie viel mit der permanenten Separation, nicht durch verjüngte Konturfüllungen, sondern durch völlige Entfernung erkrankter Zähne genützt und wie viel durch unzweckmässiges Füllen, namentlich der **ersten** Mahlzähne im jugendlichen Alter, geschadet werden

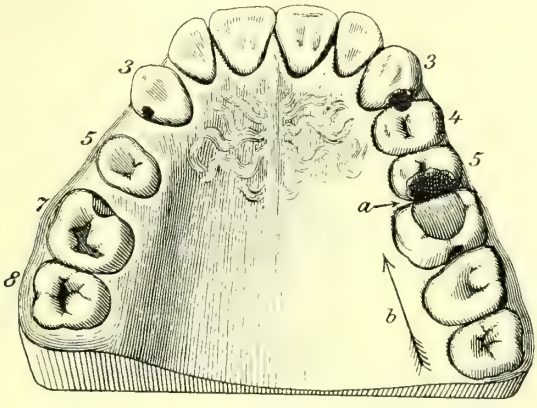


Fig. 282.

kann, zeigt uns der in Fig. 282 abgebildete Oberkiefer einer meiner Patientinnen, der ich rechts die schwer erkrankten Zähne 4 und 6 im Alter von 12 Jahren gezogen, an der anderen Seite den seitlich erkrankten ersten Mahlzahn gefüllt habe. Während wir nun an dem hier

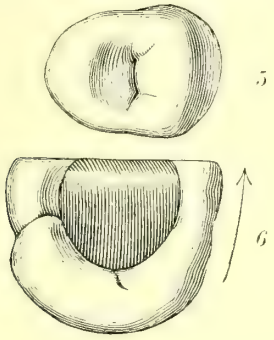


Fig. 283.

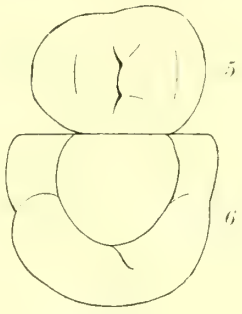


Fig. 284.

abgebildeten Oberkiefer 8 Jahre später rechts eine durchaus günstige Stellung der Zähne sehen, zeigt die andere Seite durch den Weisheitszahn ein Anrücken von 6 an 5 und schwere Erkrankung der letzteren (Fig. 282 *a*).

Die Separationen jugendlicher Zähne im Sinne der Fig. 283 sind zu vermeiden, weil der im Durchbruch stehende Weisheitszahn die

vorstehenden nach vorne schiebt und so die ungünstigsten Verhältnisse schafft (Fig. 284).

Aber nicht allein der fehlende Seitendruck und der noch nicht erschienene Weisheitszahn sind bei der Frage: „temporäre oder bleibende Trennung der Seitenzähne?“ wohl zu berücksichtigen; auch der Grad der Zerstörung der Seitenflächen ist in vielen Fällen entscheidend. Sind mehrere Zähne seitlich so schwer erkrankt, wie in Fig. 285, so dürfte in den meisten Fällen, wie ich sie hier ausführte, eine weite Dauerseparation *a b* mit verjüngter Konturfüllung der Herstellung eng aneinander schliessender vorzuziehen sein. Die Lücken *a b* lassen sich leicht reinigen, weil die fehlerhaften Ecken der Fig. 284 nicht vorhanden sind.

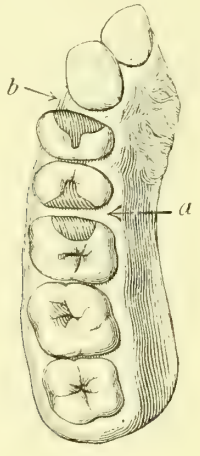


Fig. 285.

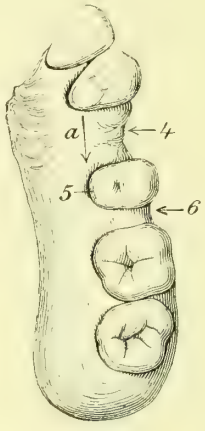


Fig. 286.

**Den besten Schutz vor Neuerkrankungen an den Seitenflächen gewährt aber sicher die Dauerseparation mit der Zahnzange.** Die Extraktion der Zähne *4* und *6* in Fig. 286 schafft Lücken, welche das Auftreten von Seitenkaries kaum aufkommen oder schon vorhandene leichte Formen stationär bleiben lassen. Wird die Isolierung gesunder oder schwach erkrankter Zähne durch die Extraktion funktionslos gewordener und daher überflüssiger Zähne, wie sie auch die Figuren 302 bis 305 zeigen, zielbewusst durchgeführt, so schaffen wir so gute hygienische Verhältnisse des Mundes, wie sie durch keine andere Zahnoperation besser erreicht werden können.

Von grösster Bedeutung sind auch die Formen der Zahnkronen. Zeigen dieselben wie in Fig. 287 Nackenschluss, so muss

derselbe, vorausgesetzt, dass nicht gerade dieser Teil des Zahnes erkrankt ist, möglichst erhalten werden.

Eine Separation, wie sie die gefüllten Zähne bei *a* in dieser Figur zeigen, wird bei erhaltenem Nackenschluss und gesunden Zahnfleischzäpfchen guten Erfolg haben; ja selbst ein einfaches Ausfeilen oberflächlicher Karies (Fig. 287 *a*) wird, namentlich unter diesen Umständen, genügen, den Zahn vor weiterer Zerstörung zu schützen. So wurden vor 50 Jahren sehr häufig seitlich leicht erkrankte Schneide-

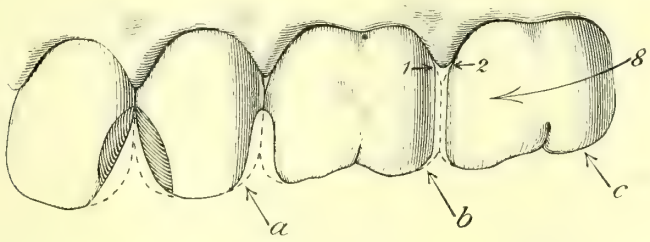


Fig. 287.

zähne separiert, die ich bei meinen Patienten noch nach 20 Jahren an den gefeilten Stellen kariesfrei gesehen habe!

Wird aber zwischen solchen Zähnen der Nackenschluss zerstört (Fig. 287 *b*), so werden dieselben durch den Druck des noch fehlenden Weisheitszahnes (*8*) bald wieder geschlossen stehen und später mit Sicherheit an den Stellen *1* und *2* erkranken.

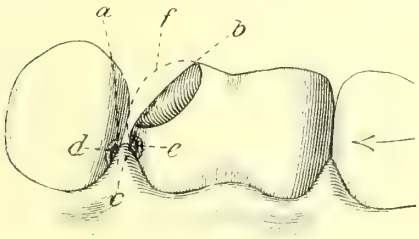


Fig. 288.

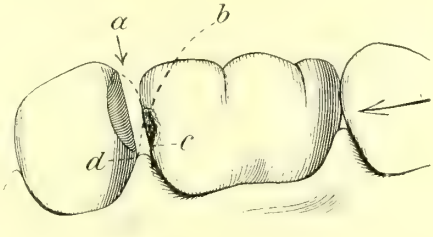


Fig. 289.

Diese Erkrankung zeigen auch die Zähne der Fig. 288; hier musste entweder durch die Füllung die Kontur in der Linie *f* hergestellt oder beide Zähne (auch der Praemolar) in der Richtung der Linien *a c b* separiert werden. Zeigen die Seitenzähne wie in Fig. 289 Kanten- oder Kauflächenschluss, so müssen bei Erkrankung mehrerer Zähne dieselben möglichst im Sinne der Skizze Fig. 290 gefüllt und dauernd getrennt werden. Ganz falsch ist es, wenn man Seitenzähne mit Kantenschluss im Sinne der Skizze Fig. 289 separiert und füllt.

So schmale und schräg gelegene Zwischenräume wie bei *a* werden immer mit Speiseresten vollgestopft gefunden, und der Nachbarzahn muss bei *c* erkranken. Nur eine weite Separation oder eine eng schliessende Füllung ist hier zu empfehlen.

Ich habe gefunden, dass bei der permanenten Separation selten zu viel, häufiger dagegen zu wenig Zahnsubstanz abgetragen wird. Die Grundform aller separierten und gefüllten Seitenzähne sollte die Kegelform mit abgestumpfter Spitze sein. Ich kann diese Art der Separation aus voller Überzeugung zur Nachahmung empfehlen, weil solche umgeformte Zähne keine Speisereste festhalten und ohne Mühe sich mit der Bürste reinigen lassen.

Wir nähern uns mit dieser Umgestaltung der Zahnkronen wieder den einfachen Formen der Seitenzähne, wie wir sie bei Krokodilen und Walen finden. Die in meinem Sinne separierten und zuge-

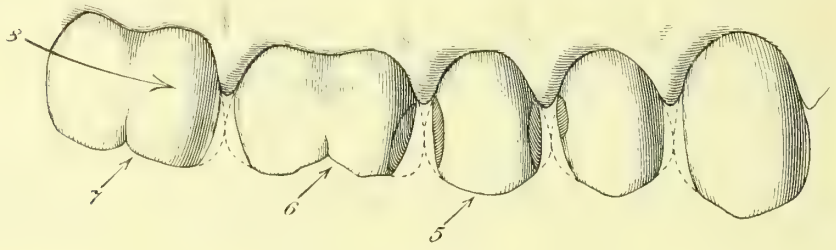


Fig. 290.

schliffenen Zahnkronen haben allerdings eine bedeutend verkleinerte Kaufläche, geben aber in dieser Gestalt die Garantie eines möglichst langen Fortbestehens, und das ist doch wohl die Hauptsache.

### d) Die Herstellung von Vollkonturfüllungen.

Dieselben erfordern, wie erwähnt, mit wenigen Ausnahmen, den vollen Seitendruck der Zähne.

Sind in einer Zahnreihe mit vollem Seitendrucke zwei Zähne an ihren Berührungsflächen erkrankt, und zwar derartig, dass der eine Zahn nur Berührungskaries zeigt, der andere dagegen einen grösseren, bis zur Kaufläche durchgehenden Seitendefekt trägt, so verfahre ich folgendermassen:

Nach der Präparation beider Höhlen fülle ich zunächst die kleinere Cavität, und zwar am häufigsten mit zinnhaltigem Kupferamalgam. Hierauf wird unter Anwendung einer passenden Matrize die grössere Höhle des zweiten Zahnes am Zahnhalse so abgeschlossen,

dass keine Teilchen des Amalgams auf und zwischen die Zahnfleischpapille gelangen können. Der Boden der Höhle wird zuerst mit einer kleinen Portion plastischen Amalgams gefüllt; mit trocken ausgepresstem, das ich fest stopfe und einrotiere, wird die Füllung vollendet.

Nach Entfernung der Matrize bleibt zwar zwischen beiden Zähnen ein feiner Spalt; da jedoch diese Zähne tags zuvor etwas auseinander gezwängt worden sind und innerhalb 12 bis 24 Stunden unbedingt wieder aneinander rücken, so wird auf diese Weise zwischen den Kronen beider Zähne ein absolut fester Schluss hergestellt.

Sind beide Zähne in der Art erkrankt, dass die Kauflächen eröffnet werden müssen, die Seitenflächen der Höhlen aber noch feste Schmelzränder haben, so kann man bei genügender temporärer Trennung unter Anwendung geeigneter Separierplättchen event. beide Zähne, jedoch nacheinander, in einer Sitzung füllen, vorausgesetzt, dass ein schnell erhärtendes G.-Amalgam benutzt wird. Ich fülle gewöhnlich die kleineren Höhlen zuerst, lasse den Patienten mit einem Holzkeilchen zwischen den Zähnen $^1/_4$ bis $^1/_2$ Stunde warten und fülle dann den zweiten Zahn, dessen Höhle ich bis dahin lose mit Watte übervoll gestopft hatte, damit das Amalgam vom Gegenbiss nicht getroffen wird.

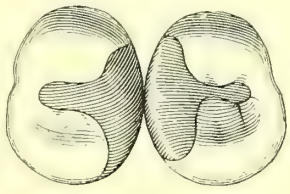

Fig. 291.

Müssen an beiden Zahnkronen im Sinne vorstehender Fig. 291 die Seitenflächen abgetragen werden, so muss eine Füllung nach der anderen unter Anwendung einer Matrize zunächst fest einrotiert und sodann mit feinen Spateln konturiert werden. Erst wenn die eine Füllung **erhärtet** und mit feinstem Sandpapier geschliffen ist, wird von mir, wieder unter Benutzung der Separierplättchen, die Höhle des anderen Zahnes gefüllt. Ich pflege die hart gewordene und geschliffene Oberfläche der ersten Füllung mit etwas Kaliseifenlösung zu überziehen, damit die zweite sich auf keinen Fall mit der ersten verbinden kann. Nach Entfernung der Separierplättchen bleibt zwischen beiden Füllungen auch am Kauflächenwinkel ein feiner Spalt, am Zahnfleischzäpfchen ein breiterer zurück. Um nun an dieser Stelle, sowie an den Rändern der Höhle das dem Schmelzrande aufsitzende Amalgam zu entfernen, ziehe ich in der schon beschriebenen Weise eine Wattespindel durch (Fig. 202). Grosse Sorgfalt ist bei Doppelkonturfüllungen auf die Abrundung der Schmelzecken und der Füllungsflächen zu legen, sobald dieselben

den Zahnhals ergänzen sollen und unter den Zahnfleischrand zu liegen kommen. Man versäume auch nie, bei der Präparation der Höhlen die Kaufurchen auszuziehen (Fig. 292) und bei *a* zu vertiefen. Hier wird die Füllung am **sichersten** verankert, während sie sich aus Höhlen, denen dieser Haltepunkt fehlt, leicht hervorwölbt.

Auf die Verwendung von Pappkarton bei der Herstellung von Konturfüllungen aus Amalgam soll hier noch hingewiesen werden. Sobald zwei approximal erkrankte Zähne von der Kaufläche aus eröffnet werden müssen und eng anschliessende Konturfüllungen erhalten sollen, die doch eine temporäre Separation erfordern, so pflege ich gewöhnlich in beiden Zähnen die Höhlen zu präparieren und in derselben Sitzung sogleich eine (die mesial gelegene) Konturfüllung zu machen. Wenn nun auch zu derselben ein schnell erhärtendes G.-Amalgam benutzt wird, so ist es doch nicht ratsam, die noch nicht gefüllte Höhle mit einem Mastixpfropf übervoll und fest auszustopfen und dadurch die Zähne etwas zu separieren. Die Kontur der Amalgamfüllung würde dabei sicher beschädigt werden.

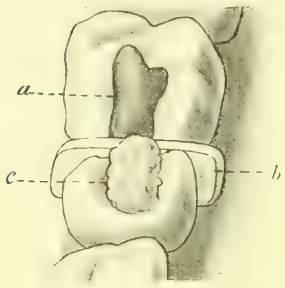

Fig. 292. Mahlzahn mit Kauflächen- und Seitenfüllung *a*. An der letzteren liegt das Kartonstückchen *b*. Gegen dieses drückt der in die Höhle des Praemolaren gestopfte Wattepfropf *c*.

Um das zu verhüten, lege ich ein Stückchen vorher in Jodoformäther getauchten Visitenkarten-Karton von der in Fig. 292 *b* abgebildeten Form zwischen die Zähne und stopfe nun in die Höhle des am andern Tage zu füllenden Zahnes einen Mastixwattepfropf fest hinein. Das Stückchen Pappkarton schützt nicht nur die Konturfüllung gegen den Wattedruck, sondern, wenn es die Kaufläche ein wenig überragt, auch etwas gegen Zertrümmerung beim Kieferschluss, ohne den Patienten wie ein hartes Stückchen Separierblech zu stören. Ich empfehle die Benutzung dieses kleinen Hilfsmittels allen denen, die gute Konturfüllungen aus Amalgam herstellen wollen. Wird die erste Amalgamfüllung etwas stark konturiert, so dass sie am anderen Tage mit der Sandpapierscheibe glatt geschliffen werden kann, so wird die unter Anwendung eines Separierplättchens zu legende zweite Füllung an den tags zuvor gefüllten Zahn sich gut anschliessen.

Alle diese Vorsichtsmassregeln nützen aber nichts, wenn nicht **vor** dem Füllen der Höcker des Gegenzahnes, welcher bei geschlossenen Kiefern **in** den kariösen Defekt

des zu füllenden Zahnes hineinragt, abgeschliffen wird, weil andernfalls die schönste und mühsam aufgebaute Kontur durch den ersten Kieferschluss zertrümmert wird.

Selbst solche Amalgamfüllungen, die schon vollständig erhärtet sind, ziehen sich unter dem Druck eines sie zu scharf treffenden Gegenzahnes von den Rändern der Höhle allmählich etwas ab. Deshalb sorge man zunächst für absoluten Schutz der noch nicht harten Konturfüllung durch eine Schiene von schwarzer Schellackguttapercha, wie ich sie in der Fig. 397 zeige, und dann schleife man am nächsten oder einem der folgenden Tage die Amalgamfüllung und den Gegenzahn so zu, dass zwischen beiden nur eine leichte Berührung stattfindet.

Zur Herstellung von Konturfüllungen in geschlossener Zahnreihe habe ich bei den Seitenzähnen ausser dem Pappkarton auch passende Separierplättchen schon empfohlen. Ich muss darauf verzichten, alle bisher bekannten Arten dieser kleinen Hilfsmittel hier aufzuzählen, und will nur hervorheben, dass nach meiner Ansicht bloss solche Separierplättchen zweckmässig sind, die nicht von der Kaufläche aus, sondern **seitlich,** meist lingual-buccal in den Zwischenraum geschoben und **auf demselben** Wege wieder entfernt werden können. *Alle Plättchen oder Ringe, die von der* ***Kaufläche*** *aus zwischen die Zähne geschoben werden,* ***reiben beim Herausnehmen regelmässig den oberen Rand der Amalgamfüllung wieder ab.*** Hierdurch ist aber die Kontur beschädigt und kaum wieder herzustellen. Weniger Erfahrene versuchen das losgelöste Stück wieder anzudrücken; ich warne vor solcher Verkleisterung eines Defektes, weil das angedrückte Amalgamstückchen sicher schon nach wenigen Tagen wieder abfällt und vom Patienten bemerkt wird.

Beim Füllen der Seitenzähne mit Amalgam haben die Separierplättchen hauptsächlich den Zweck, das Hineinstopfen des Amalgams zwischen Zahnhals und Zahnfleischpapille, sowie ein Ueberstehen des Amalgamrandes zu verhüten. *Einen absolut glatten Abschluss der Amalgamfüllung am Zahnhalse herzustellen, ist aber keineswegs leicht.*

Wie häufig hier gefehlt wird, beweisen die mit G.-Amalgam gefüllten und später gezogenen Zähne auf der **Tafel III** Figur 4 und **Tafel IX** Figur 5. Zur Vermeidung dieser Fehler bedarf es vor allem der strengen Selbstkontrolle sowie des sorgfältigsten Abglättens und Ausräumens der Zahnfleischtasche, gleichviel ob mit oder ohne Matrize gearbeitet worden ist.

Nicht immer sind Separierplättchen erforderlich; ein passender Holzkeil, zuerst in Phenol-Chlorzinklösung getaucht, sodann mit einer Zange fest zwischen die zu füllenden Zähne geschoben, treibt diese nicht allein sofort etwas auseinander, sondern schiebt auch in einfachster Weise die Zahnfleischpapille zurück und verhindert das Eindringen von Amalgam in die Zahnfleischtasche. Dagegen kann durch einen derartigen Holzkeil ein Überstopfen des Amalgams über die Grenzen der ursprünglichen Kronenkonturen nicht vermieden werden, wohl aber sehr leicht durch die Anwendung eines Stückchens ganz dünnen und weichen Nickelblechs von nebenstehender Form. (Fig. 293*a*.) Dasselbe wird zwischen die Zähne gelegt und durch einen flachen Holzkeil *b* von der Gaumenseite aus fest gegen den Nacken des zu füllenden Zahnes gepresst. Gegen diese Scheidewand, welche vorher mit einem Polierkopfe etwas ausgebaucht worden ist, lässt sich das Amalgam fest stopfen und anrotieren.

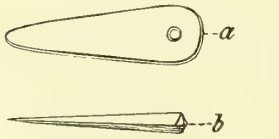

Fig. 293.

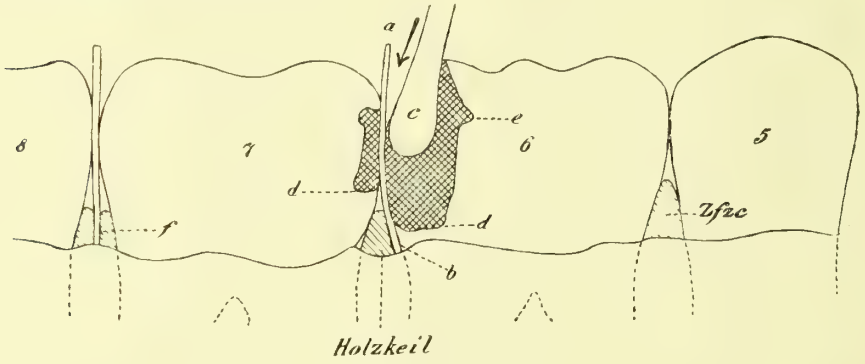

Fig. 294.

Die Figur 294 soll das Verfahren erklären. Zwischen *5* und *6* sehen wir einen gesunden Zahnfleischzapfen *Zfz*. Zwischen *6* und *7* ist derselbe durch einen Holzkeil zusammengedrückt, welcher das weiche und dünne Stückchen Nickelblech *a* fest gegen den Hals des ersten Molaren presst, während die Mitte der Plättchen durch den Polierknopf *c* gegen den schon gefüllten Nachbarzahn gedrückt und gleichzeitig auch das Amalgam in der schon halb gefüllten Höhle fest zusammen rotiert wird. So wird die Cavität fest und voll gestopft und dann das dünne Separierplättchen ***seitlich*** herausgezogen,

vorher jedoch die Kante der Amalgamfüllung, auf welche der Pfeil zeigt, mit einem feinen Spatel abgerundet.

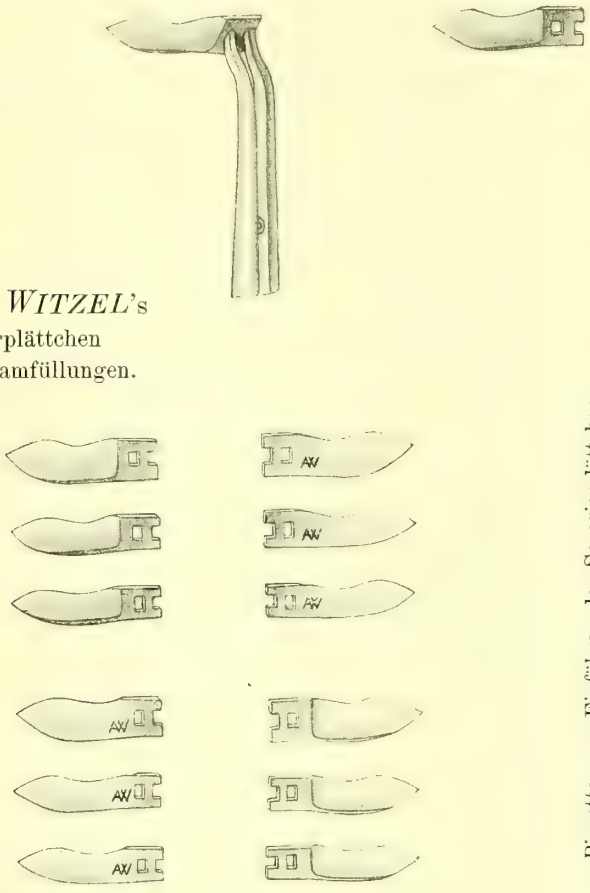


*ADOLPH WITZEL*'s
Separierplättchen
für Amalgamfüllungen.

Fig. 295.




Pincette zum Einführen der Separierplättchen.

Stellt man das Separierplättchen *ohne* Holzkeil zwischen zwei Zähne (Fig. 294 7 und 8), so wird dasselbe stets bei *f* vom Zahnhalse abstehen und das Amalgam an dieser Stelle übergebaut werden. Von Wichtigkeit für die Haltbarkeit solcher Konturfüllungen sind noch die Unterschnitte für dieselben. Diese müssen bei *d* und *e* angebracht werden. Fehlt der Unterschnitt *d*, bei dessen Anlage aber die Pulpennähe zu berücksichtigen ist, und behält dieser Teil der Cavität eine muldenförmige Form (s. Fig. 296 *c*), so wird die Füllung durch den Druck beim Kauen bald gelockert werden.

Viel einfacher gestaltet sich die Sache, wenn man zum Abschluss der Zahnhöhle am Zahnfleischrande die obenstehend abgebildeten Separierplättchen gebraucht, die ich schon im Jahre 1879 in Frankfurt a. M. demonstrierte.

Ich benutze dieselben ausschliesslich bei der Herstellung von Konturfüllungen aus Amalgam in geschlossener Zahnreihe. Diese Plättchen besitzen die Form einer Messerspitze, sind aber, wie der Querschnitt der Fig. 296 *a b* zeigt, nur einseitig hohl geschliffen und haben je nach der Grösse einen verschieden starken Rücken-, bezw. Nackenteil. Dieser drückt beim Einschieben des Plättchens die Zahnfleischpapille etwas ab und zurück und bildet so einen ziemlich genauen Abschluss der Cavität am Zahnhalse. Die der Höhle zugewendete konkave Seite des Plättchens gestattet einen konvexen Ausbau des Amalgams, die bogenförmige Ausschleifung der Schneide ein Heranpressen bis an die Kaukante des Nachbarn. Ist die Füllung fest gestopft oder einrotiert und beendet, so kann die etwas hoch aufgebaute Amalgamfüllung ohne Schaden durch den gepolsterten Gegenbiss zusammengepresst werden. (Fig. 146.) Die Füllung wird durch das Plättchen fest am Platze gehalten und durch den starken, indirekten Druck des Gegenzahnes, dessen Spitze aber nicht in die Füllung hineingreifen darf, so fest kondensiert, dass sie sehr schnell erhärtet. Hierauf wird der Kauflächenrand der Füllung, den meine Separierplättchen frei lassen, mit feinen Seitenspateln abgerundet, ebenso auch die Ränder der Füllung (buccal und lingual).

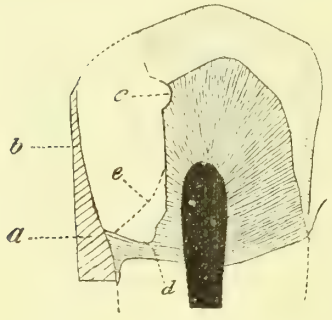

Fig. 296.

Ist die Zahnhöhle in dieser Weise fertig gefüllt, das Amalgam ev. noch durch den gepolsterten Gegenbiss kondensiert worden, so muss das Separierplättchen auf demselben Wege wieder entfernt werden, auf welchem es eingeführt wurde. Man greift mit der hierzu bestimmten Pincette in die Ausschnitte des Plättchens und zieht dasselbe gaumen bezw. zungenwärts aus dem Spalt heraus. Dadurch wird die Basis der Amalgamfüllung noch geglättet, die Kante der Kaufläche aber nicht verletzt; die letztere runde ich nochmals mit einem feinen Spatel etwas ab und löse sie event. noch durch das Einschieben eines papierdünnen Stahl- oder Nickelplättchens vom Nachbarzahne.

Durch sorgfältiges Abbürsten, Ausblasen, Spritzen, sowie durch Ausstreichen der Zwischenräume mit feinen, spatelförmigen Messerchen

entferne ich am Zahnhalse etwa noch festsitzende Amalgamteilchen. Die beiden anfänglich etwas von einander stehenden Füllungen bezw. Zähne liegen am folgenden Tage fest aneinander, womit der Zweck der Konturfüllung erreicht ist.

Aus dem Kieferschluss muss man nun ersehen, ob durch die erhärteten Konturfüllungen nicht etwa der Seitendruck verstärkt ist. Der Patient hat dann ein leichtes Druckgefühl zwischen den Zähnen mit den Konturfüllungen. Ist dies der Fall, so zieht man eine sehr feine Separierfeile No. 00 zwischen den Füllungen hindurch und schleift beide mit feinsten Sandpapierscheiben noch etwas glatt.

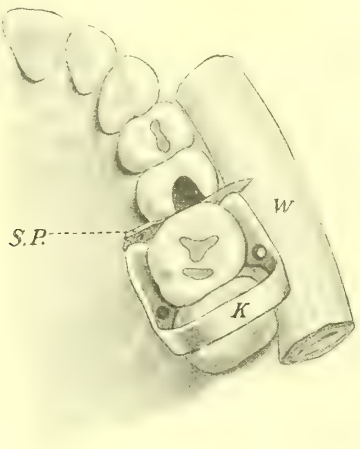


Fig. 297.

Die Figur 297 zeigt eines meiner Separierplättchen *(S.P.) in situ.* Dasselbe wird von der Klammer *K* noch gegen den zu füllenden Zahn gepresst. Dadurch, dass ich nun auf die Klammer zwischen Alveolarfortsatz und Wange eine Watterolle *W* lege — ich glaube diese Anwendung der Klammer behufs Fixierung der Watterolle sehr empfehlen zu dürfen —, wird der zu füllende Zahn in einfachster Weise trocken gelegt.

Die Anwendung meiner Separierplättchen ist nicht möglich, wenn die Zahnfleischpapillen sich bereits zurückgezogen haben. Sollen auch in solche Zähne Konturfüllungen gelegt werden, so nehme ich ein dünnes Nickelplättchen, schiebe dasselbe zwischen die Zähne und befestige es durch einen Holzkeil. Gewöhnlich stopfe ich aber solche Höhlen ohne Matrize und presse und beschneide das Amalgam an der Seitenfläche mit scharfen Spateln.

Hiermit schliesse ich die Beschreibung der Technik der engschliessenden Konturfüllungen aus Amalgam bei geschlossen stehenden Zähnen. Die Herstellung derselben, wie ich sie zur Erreichung eines guten Resultates voraussetzen muss, ist nicht leicht und ohne eingehendes Studium des normalen und gestörten Schlusses der Zahnreihen sowie ohne ein gutes Instrumentarium gar nicht auszuführen.

Mögen die Zähne nun aber mit oder ohne Separierplättchen gefüllt werden, so muss unser Bestreben doch unter allen Umständen darauf gerichtet sein, dass sich die fertigen Konturfüllungen nur mit dem höchsten Punkte ihrer konvexen Oberfläche berühren, nachdem die vorher separierten Zähne wieder zusammengerückt sind. Die Berührung breiter, planer Füllungs- und der Schmelzränderoberflächen ist durchaus zu vermeiden. Eine Berührung der Füllungen im Sinne der Skizzen (Fig. 291) halte ich für die günstigste.

Wenn ich nun am Schlusse dieses Kapitels die Frage beantworten soll, ob ich bei allen Erkrankungen der Seitenzähne die Vollkonturfüllung der Dauerseparation mit verjüngter Konturfüllung vorziehe, so möchte ich diese Frage auf Grund praktischer und persönlicher Erfahrungen im eigenen Munde unbedingt bejahen. Man muss es nur selbst erleben, wie lästig in einer sonst gesunden Zahnreihe die Reinigung mehr zurückliegender enger Spalten zwischen den Mahlzähnen ist, wie schädlich die Einkeilung von Nahrungsmitteln durch Fäulnis und Gärung derselben für die Zahnfleischpapillen und Zahnkronen werden kann, um den Wunsch des Patienten, möglichst keine oder **recht weite** Lücken zwischen seinen gefüllten Zähnen zu haben, zu verstehen. Deshalb bin ich bei dem ersten Auftreten von Seitenkaries in geschlossen stehenden Zahnkronen stets bemüht, den Schluss durch eine Konturfüllung wieder herzustellen, vorausgesetzt, dass die Zahnfleischpapillen noch gesund und die Zahnkronen für derartige Füllungen noch stark genug sind; vor allem dann, wenn die im Querschnitt bisquitförmigen oder stark eingezogenen Zahnhälse (obere erste Praemolaren und Molaren) nicht zu stark erkrankt sind.

Leider können wir den vollen Seitendruck der Zähne nicht immer erhalten. Besonders sind es die oberen Schneidezähne, die bei tiefer Zerstörung eine bedeutende Abtragung der Seitenfläche erfordern. Da jedoch die stark und lang eingewurzelten Eckzähne dem Seitendruck nicht so leicht weichen, so kann man trotz der permanenten Separation an den Schneidezähnen doch dicht anschliessende Konturfüllungen der Seitenzähne herstellen. Auch dann, wenn bei unterbrochenem Zahnschluss der seitlich zu füllende Zahn gegen seinen Nachbar gedrückt wird, soll man die Konturfüllung machen, um hier-

durch der weiteren Verschiebung der Zähne vorzubeugen. So giebt es noch manche Ausnahmen von der Regel, die sich aber nur in der Praxis demonstrieren lassen.

Erfordert dagegen die Stellung der erkrankten Kronen die weite Trennung derselben von ihrem Nachbar, so verfahre ich auch heute noch in derselben Weise, wie ich dies vor zehn Jahren in dem Kapitel: „Die Separation und das Füllen pulpakranker Zähne“ in meinem Kompendium beschrieben habe. Da ich hier die Lehren, welche ich in dem genannten Werke niedergelegt habe, als bekannt voraussetzen darf, so gehe ich, um Wiederholungen zu vermeiden, auf die Technik der permanenten Separationen nicht näher ein.

Noch einmal soll aber auf den Wert eines nicht durch Zahnlücken unterbrochenen engen Schlusses der ganzen Zahnreihe hin-

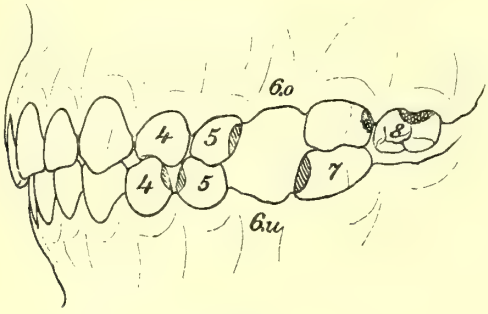


Fig. 298.

gewiesen werden. Diesen soll man namentlich bei jüngeren Personen zu erhalten suchen.

Vor allem prüfe man, wenn es sich um einen erkrankten unteren **ersten** Molaren handelt, welchen Wert dieser Zahn als Stützpunkt für den Gegenzahn im Kiefer hat, und welche Verschiebungen seine Nachbarn nach Extraktion desselben erleiden werden.

Ich trete an keine Behandlung eines schmerzenden Zahnes heran, ohne mir zuvor diese beiden Fragen beantwortet zu haben.

Für manche Zahnreihe wird die Extraktion eines unteren Mahlzahnes, wenn dieser die einzige Stütze seines Antagonisten ist, geradezu verhängnisvoll.

Der in Fig. 298 abgebildete Kiefer zeigt die Veränderung einer Zahnreihe, welche bis zur Extraktion von *6 u* in vollem Seitendruck gestanden hatte. Nach Entfernung von *6 u* wurde der Zahn *6 o* in die

Lücke hineingeschoben, dadurch der Seitendruck an den Kronenkanten aufgehoben und feine Lückenbildung zwischen den benachbarten Zähnen herbeigeführt, die später die Extraktion des ersten oberen Mahlzahnes erforderte. Auch im Unterkiefer sehen wir, dass durch die Neigung der Praemolaren nach der Lücke hin Karies zwischen diesen beiden Zähnen aufgetreten ist, welche die Separation und das Füllen dieser Flächen erfordert.

Und alle diese Behandlungen wären **nicht** nötig gewesen, wenn man den ersten unteren Mahlzahn nicht hätte extrahieren müssen.

Aber nicht nur die Extraktion des ersten unteren Molaren, auch die des ersten oberen, kann für eine bis dahin geschlossen stehende

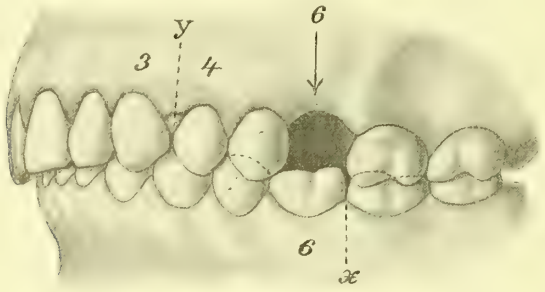


Fig. 299.

Zahnreihe sehr unangenehme Lückenbildungen in beiden Kieferseiten hervorrufen, wie wir das in der Fig. 299 sehen. Aus dieser tadellos artikulierenden Zahnreihe wurde der pulpakranke obere erste Mahlzahn entfernt. Infolgedessen wanderten die beiden oberen Praemolaren etwas nach der Lücke zu, und zwischen *3* und *4 o* entstand ein Spalt, in welchem sich Speisereste festkeilten und das Zahnfleischzäpfchen *y* zurückdrängten. *Dass solche Zähne stets am Zahnnacken erkranken, ist bekannt.* Interessant sind aber die Folgen der Extraktion des oberen Mahlzahnes im Unterkiefer. Hier sehen wir, dass sich die druckfrei gewordene distale Seite der Krone gehoben und dass sich durch diese Verschiebung des Zahnes zwischen ihm und seinem Nachbar auch ein schmaler Spalt *x* gebildet hat, der, weil er fast nicht zu reinigen ist, in absehbarer Zeit zu einer Erkrankung der Zahnhälse dieser Molaren führen wird, deren erfolgreiche Behandlung an die Kenntnisse und Geschicklichkeit des Zahnarztes die höchsten Anforderungen stellt.

Auch diese Nachteile, die wir an den naturgetreu gezeichneten Modellen so schön erkennen können, hätten sich durch die antiseptische Behandlung des erkrankten Mahlzahnes und durch den Aufbau einer Kuppelfüllung aus Amalgam vermeiden lassen.

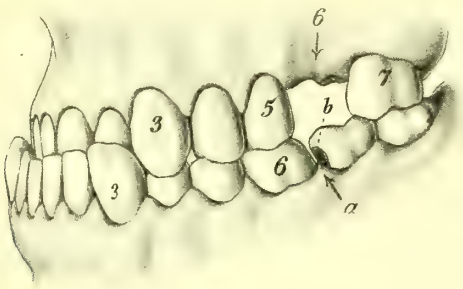


Fig. 300. Extraktionslücke *6 o*; mangelhafte Separation zwischen *6* und *7 u*. Solche Lücken sind schwerer rein zu halten und führen stets zur sekundären Erkrankung der getrennten Zähne.

In der Fig. 300 sehen wir infolge der durch den Vorbiss des Unterkiefers veränderten Artikulation der Seitenzähne, dass sich im Anschluss an die Extraktion von *6 o* die mesiale Ecke von *7 u* gehoben hat. Beide Zähne fand ich approximal erkrankt, trotzdem *6*

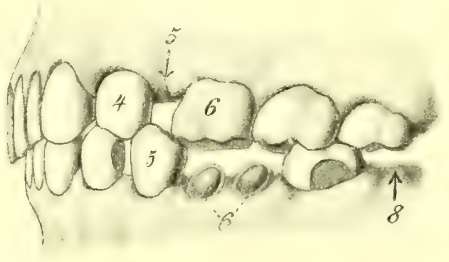


Fig. 301. Weiter Spalt zwischen *4* und *6 o*. Die Wurzeln von *6 u* sind gefüllt, um Verschiebungen zu verhindern.

bereits gefüllt, aber mangelhaft separiert war. Der enge schräge Spalt konnte nicht gereinigt werden.

Sehr zweckmässig erscheint mir dagegen die Behandlung der Zahnreihen der Fig. 301 durchgeführt. *5 o* ist extrahiert, die Lücke aber nicht ausgefüllt worden; *4* und *5 u* sind separiert und

gefüllt; *6 o* stützt sich auf *5 u*; die Wurzeln *6 u* sind gefüllt, ebenso *7 u*, der erkrankte *8 u* dagegen extrahiert. Solche Lücken lassen sich mit leichter Mühe reinigen, noch leichter natürlich die, welche durch die zielbewusste Extraktion schwer erkrankter Zähne behufs Reinigung der Mundhöhle ausgeführt werden. In den Fig. 302 bis 305 bringe ich noch vier Zahnreihen klinischer Patienten, denen ich durch die Extraktion aller erkrankten Zähne die noch gesunden erhalten und die Zahnreihe wieder gebrauchsfähig gemacht habe. Diese Lücken

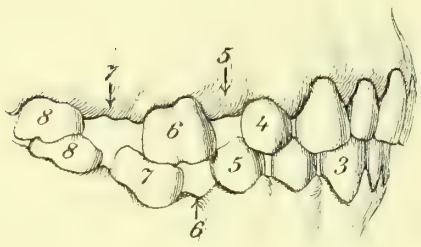


Fig. 302.

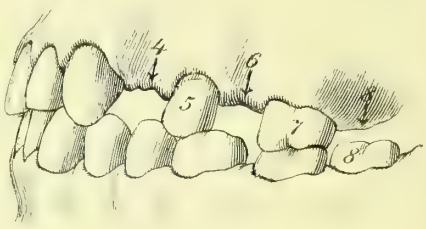


Fig. 303.

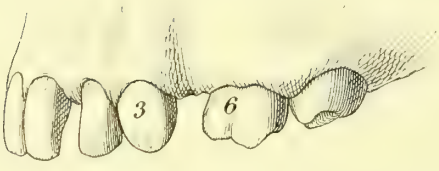


Fig. 304.

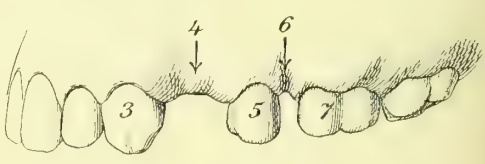


Fig. 305.

Fig. 302 bis 305. Zahnreihen mit weiten, durch die Extraktion überflüssiger Zähne hergestellten Lücken.

brauchen überhaupt nicht ausgestochert zu werden; eine solche Zahnreihe reinigt sich beim Gebrauch selbst.

In diesem Kapitel habe ich nicht allein die Herstellung der Konturfüllungen aus Amalgam beschrieben, sondern auch auf die **Bedeutung des Seitendruckes** und die Erhaltung desselben in einer geschlossen stehenden Zahnreihe wiederholt hingewiesen.

*Deshalb soll man die* ***erste*** *Unterbrechung des Seitendruckes durch eine Extraktion oder permanente Separation so lange als thunlich hinausschieben. Denn jede Lücke zwischen den Zähnen zwingt den Patienten zum beständigen Gebrauch des Zahnstochers nach dem Essen.* Werden solche Lücken (Fig. 300 *a b*)

aber nicht absolut rein gehalten — und das ist von uns viel leichter empfohlen, als vom Patienten durchgeführt —, so schützt auch eine vollkommen ausgeführte Füllung den Zahn nicht gegen das Auftreten sekundärer Karies.

Nur sehr weite Spaltbildungen verhüten das Festkeilen der Speisereste. Diesen günstigen Zustand erreichen wir aber am leichtesten durch die Extraktion aller derjenigen Seitenzähne, die für die Artikulation wertlos sind.

Die **Zahnzange** ist daher in vielen Fällen das **beste** Instrument zur Separation und Erhaltung der noch gesunden Zähne.

# XV. Kapitel.

## Die Indikationen für den Ersatz einzelner Kronen der Seitenzähne durch Kuppel- und Pyramidenfüllungen oder Vollkronen aus Gold.

Schon seit ungefähr zwei Decennien geht das Bestreben aller Zahnärzte, welche die Erfolge des Ersatzes zerstörter Kronen der Seitenzähne genauer beobachten, dahin, auch hier an Stelle der an Platten befestigten Zähne solche zu setzen, welche in den kunstgerecht vorbereiteten Zahnstümpfen ihre natürlichen Stützpunkte finden. Zu diesem Zwecke wurde eine Anzahl zum Teil sehr geschickt konstruierter Zahnkronen aus Porzellan verwendet, die alle, trotz ihrer Verschiedenheit in der Form, doch das Eine gemeinsam haben, dass sie durch einen oder mehrere Metallstifte in den vorher präparierten Zahnwurzeln befestigt werden müssen.

Bei der Anwendung von Porzellankronen haben wir indessen meistens mit grossen Schwierigkeiten zu kämpfen. In den seltensten Fällen wird der Durchmesser der Porzellankrone dem Querschnitte des abgeschliffenen Kronenrestes (d. h. dem Zahnhals) genau entsprechen. Der Schluss der Krone auf dem Zahnstumpfe lässt dann entweder zu wünschen übrig oder wird auf Kosten des Zahnrestes oder der Porzellankrone durch Schleifen hergestellt. Die Schwierigkeit, Porzellankronen auf den Wurzelstümpfen der Seitenzähne (Praemolaren und Molaren) sicher zu befestigen, ist oft so gross, dass wir nicht selten von der Verwendung der Porzellankronen Abstand nehmen müssen.

Die neueste Zeit hat uns nun in den Goldkronen einen Ersatz gebracht, der frei ist von den erwähnten Nachteilen. Das weiche Blech einer solchen Krone lässt sich leicht an den Zahnhals antreiben, und so deckt und schützt dieselbe gleich einer Kappe den sachgemäss

behandelten Zahnstumpf. Auch ist bei ihrer Anwendung das Niederschleifen der oft noch sehr starken und wertvollen Kronenreste nicht in dem Masse erforderlich, wie dies dem Aufsetzen von Porzellankronen voraufgehen muss. Das sind Vorzüge, welche diesem modernen Kronenersatz so schnell Eingang in die Praxis verschafft haben, dass in den letzten fünf Jahren die Porzellankronen, wenigstens im Bereiche der Molaren, denen aus Goldblech vollständig den Platz geräumt haben.

Freilich ist auch dieser Ersatz nicht allgemein anwendbar. Schon der Preis des Materials lässt es nicht zu, dass wir überall da, wo

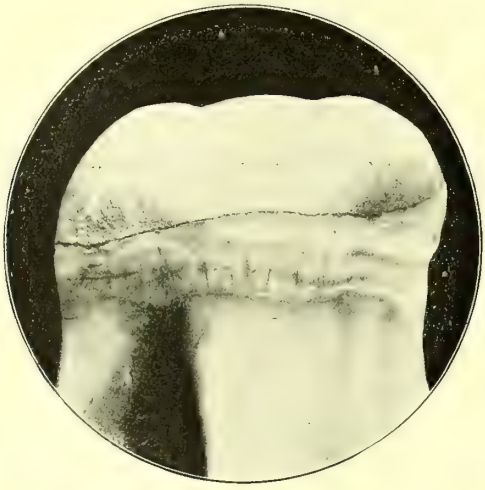

Fig. 306. Phantomzahn mit einer Kuppelfüllung aus kupferhaltigem Platin-Goldamalgam. Die Füllung war zur Zeit der photographischen Aufnahme drei Jahre alt, hat also guten Randschluss behalten.

eine Goldkrone am Platze wäre, eine solche auch setzen. Es giebt ferner Fälle, in denen Mangel an Raum diese Art des Kronenersatzes geradezu unmöglich macht, so dass auch hier das Bedürfnis nach Ergänzung fühlbar wird.

Seit einer Reihe von Jahren habe ich nun die Wiederherstellung erkrankter Kauflächen der Mahlzähne durch Kuppelfüllungen empfohlen. Bequem in der Herstellung, zweckmässig im Gebrauch, verdient dieser Ersatz eine bessere Beachtung, als er sie bisher gefunden. Die Erfahrungen, die ich damit gemacht habe, beweisen, dass wir mit diesen Kuppelfüllungen die Gegenzähne in so ausgezeichneter Weise stützen und gleichzeitig die gestörte Kaufunktion

so gut wieder herstellen können, wie das mit einer dem Zahnstumpf aufgesetzten Krone nicht besser erreicht werden kann.

Ich verstehe unter Kuppelfüllungen mehr oder minder niedrige, die zerstörte Kaufläche überwölbende Füllungen aus Amalgam, welche nur in der Cavität verankert werden. (Fig. 307.)

Diesen Kuppelfüllungen habe ich nun in den letzten Jahren noch die sogenannten Kegel- oder Pyramidenfüllungen angeschlossen, welche im Gegensatz zu den Kuppeln höhere Füllungen — förmliche Amalgamkronen — darstellen und entsprechend der grösseren Angriffsfläche, die sie bieten, auch eine stärkere Befestigung durch einen im Wurzelkanal versenkten Stift erhalten. (Fig. 308 und 309.)

Diesen Kuppel- und Pyramidenfüllungen und Vollkronen aus Amalgam möchte ich mich nun in den beiden letzten Kapiteln dieses Werkes zuwenden und hier zunächst ihre Indikationen besprechen.

Fig. 307. Fig. 308. Fig. 309.

Fig. 307: *a* Mahlzahn, *b* Praemolar mit Kuppelfüllung. Fig. 308: *a* Mahlzahn, *b* Praemolar mit Pyramidenfüllung. Fig. 309: *a* Mahlzahn, *b* Praemolar mit Amalgamkrone.

Da sie aber als eine Ergänzung des Goldkronenersatzes aufzufassen sind, so dürfte es gerechtfertigt erscheinen, wenn ich dabei zugleich auf die Indikationen des letzteren eingehe. Es ist viel über diesen Gegenstand geschrieben worden, doch nicht immer bewegen sich die Diskussionen in dem Rahmen wissenschaftlicher Forschung. Es sind zu viel individuelle specialisierte Gesichtspunkte in den Vordergrund gestellt worden, welche die Frage nach der Indikation, wie sie die **Praxis** fordert, zum Teil noch offen lassen. Die nachfolgenden Erörterungen, welche vornehmlich diesem Zwecke dienen sollen, dürften daher meines Erachtens eine nicht unwesentliche Ergänzung der vorhandenen Litteratur über den Kronenbau sein.

Als Vorbedingung für den Ersatz defekter Zahnkronen durch Kuppel- und Pyramidenfüllungen oder durch Goldkronen müssen wir einen kräftigen Zahnstumpf voraussetzen, dessen Wurzelkanal

möglichst keimfrei gemacht werden kann, und dessen Wurzelhaut und Knochenfach sich in gesundem Zustande befinden oder durch unser operativ-therapeutisches Vorgehen in eine solche Verfassung gebracht werden können, dass nachfolgende Entzündungen in der Umgebung der Wurzelspitze möglichst ausgeschlossen sind.

Diese Forderung zu erfüllen, ist keineswegs so leicht, wie manche Praktiker es hinstellen, und gerade hierin liegt die Hauptschwierigkeit des modernen Kronenersatzes. Zweifellos hat der technische Teil desselben den therapeutischen überholt: man konstruiert jetzt fast für jeden Zahnstumpf einen Kronenersatz, der ideal zu nennen wäre, wenn die pathologischen Veränderungen des Periodontiums einfach mit dem Aufsetzen einer Goldkappe beseitigt werden könnten.

Das ist leider nicht der Fall, und immer und immer wieder wird selbst der tüchtigste und gewissenhafteste Zahnarzt durch Misserfolge nach dem Ausfüllen der Wurzelkanäle dahin belehrt, dass auch hier trotz aller wissenschaftlichen Arbeiten des letzten Decenniums der ärztlichen Kunst bis jetzt noch nicht überwundene Schwierigkeiten sich entgegen stellen können. Selbst bei der Behandlung einwurzliger Zähne begegnen wir denselben, bei mehrwurzligen Seitenzähnen müssen wir in den meisten Fällen zugestehen, dass die ausgeführte Füllung der Pulpakanäle **keine** vollkommene genannt werden kann.

Unter solchen Verhältnissen wird den Patienten wenig gedient, wenn eine jede kranke Wurzel mit einer Krone versehen wird; es muss sich vielmehr die Erkenntnis immer mehr Bahn brechen, dass *die besten hygienischen Verhältnisse des Mundes* ***durch die Extraktion aller wertlosen Zahnstümpfe*** *geschaffen werden.*

Mit Berücksichtigung dieses Umstandes sollten wir nur dann Zahnstümpfe mit Kuppel- und Pyramidenfüllungen oder mit anderen Kronen versehen, wenn hierdurch

1. die Artikulation zwischen erkrankten Kronen der Seitenzähne wieder herzustellen und die Kaufunktion zu heben ist,
2. Extraktionen und die danach immer auftretenden Verschiebungen und Lückenbildungen zwischen den Zähnen umgangen werden können,
3. gute Stützpunkte für Zahnersatzstücke geschaffen werden.

Das sind meines Erachtens die Gesichtspunkte, die bei der Indikationsstellung für Kuppel- und Pyramidenfüllungen sowie für Goldkronen in Betracht kommen können.

## Kronenersatz bei Praemolaren.

Der Ersatz einzelner Kronen der Seitenzähne durch Vollkronen aus Gold oder durch kuppelförmig aufgebaute Amalgamfüllungen hat in erster Linie **den Zweck, die Verlängerung der Gegenzähne zu verhüten.**

Fig. 310. Seitenansicht der Zahnreihe einer jungen Dame. Nach der Entfernung von *4 o.* ist eine grosse Lücke zurückgeblieben, in welche *4 u.*, der auch schon labial verschoben ist, hineinwächst.

Nur bei den oberen Praemolaren kann der ästhetische Gesichtspunkt noch in Betracht kommen, weil deren Verlust Lücken schafft, die den Mund besonders beim Lachen grösser erscheinen lassen.

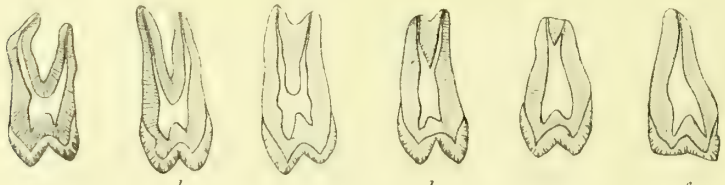


Fig. 311. Schliffe, *a b c* von ersten, *d e f* von zweiten oberen Praemolaren.

Brechen die zerstörten Kronen oberer erster Praemolaren zusammen, so findet man in den meisten Fällen ihre Wurzeln bereits soweit mit angefault, dass sie schon aus diesem Grunde nicht gut zur Befestigung von Stiftzähnen zu benutzen sind, ganz abgesehen davon, dass ihre Wurzeln häufig gekrümmt oder gegabelt und meist auch zu dünn sind, um zur Aufnahme eines kräftigen Wurzelstiftes weit und tief genug ausgebohrt werden zu können. (Vergl. die Schliffe oberer Praemolaren mit ihren ganz verschieden geformten Pulpa-

höhlen. Fig. 311.) Wollte man nun solche das Kauen in keiner Weise beeinträchtigende Lücken durch Zahnkronen schliessen, die an grossen Kautschukplatten befestigt sind, so wäre das wohl der ärgste Missgriff, den ein Zahnarzt begehen könnte. Hier ist viel-

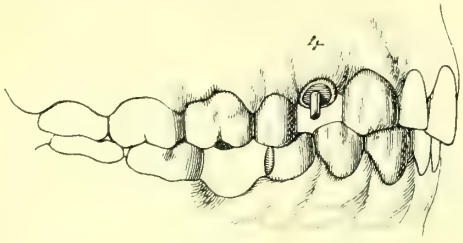


Fig. 312.

mehr eine der wichtigsten Indikationen für den modernen Vollkronen-Ersatz gegeben.

Ein kurzer, in eine der Wurzeln oder nur in die vertiefte Pulpahöhle hineinragender, in ihr befestigter und kuppelförmig umfüllter

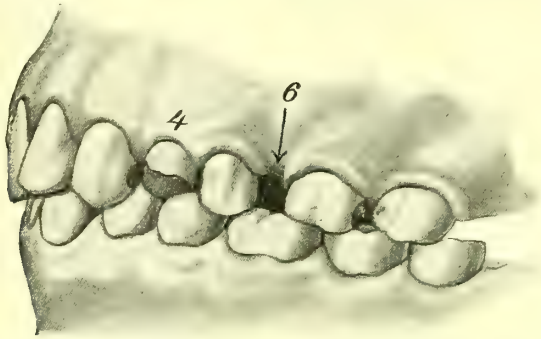


Fig. 313. Kuppelförmige Amalgamkrone, welche die schon in die Lücke gehobenen unteren Praemolaren in ihren Alveolen zurückhält.

Stift, Fig. 312, sowie der den Zahnhals umfassende Theil der Vollkrone, die hier möglichst einen eingelöteten Flachzahn haben sollte, geben dieser künstlichen Krone einen Halt, wie wir ihn mit keiner anderen Methode besser erreichen können, vorausgesetzt, dass der Gegenzahn, der untere erste Praemolar, nicht schon in die Lücke hineingewachsen und durch den Zungendruck labialwärts verschoben ist. Beide Umstände, das Hineinwachsen des Gegenzahnes in die Lücke und die Verschiebung des Zahnes nach aussen, können den Vollkronenersatz wesentlich erschweren, ja unmöglich machen.

Weit weniger kommt für mich und auch für viele andere dieser Ersatz in Frage, wenn es sich darum handelt, die kaum sichtbare Lücke eines oberen zweiten Praemolaren auszufüllen. Ist die Wurzel dieses Zahnes noch stark, so lässt sich in ihr sehr gut ein Stiftzahn, eine Pyramiden-Füllung oder eine Vollkrone aus Amalgam befestigen. Die Fig. 314 bis 316 illustrieren zwei solche Fälle aus meiner Praxis. Der obere erste Mahlzahn (Fig. 314) war bis auf einen

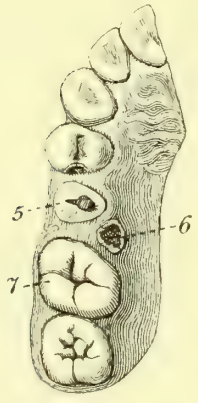


Fig. 314.

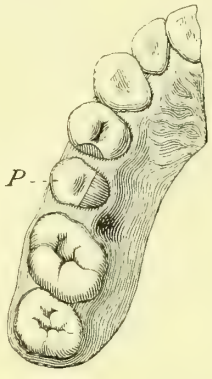


Fig. 315.

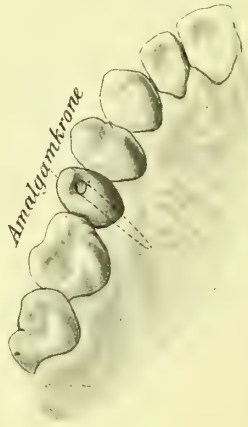


Fig. 316.

Fig. 314. Wurzel von *5* für Stiftzahn vorbereitet. Fig. 315, mit eingesetztem Stiftzahne *(P)*. Fig. 316. Vollkrone aus Amalgam, die wie eine Pyramidenfüllung durch einen starken Wurzelstift fixiert ist.

Rest der Gaumenwurzel *6* entfernt, die Krone von *5 o.* zusammengebrochen, der Zahnstumpf aber kräftig geblieben. Er wurde zur Aufnahme eines Stiftzahnes mit Wurzeldeck- und Rückenschutzplatte vorbereitet. Diesen Kronenersatz habe ich nach 8 Jahren noch vollkommen intakt gefunden, ebenso bewährt sich die Vollkrone aus Amalgam (Fig. 316), die sich in solche Wurzeln ganz ausgezeichnet befestigen lässt. **Fehlt aber die Wurzel, so bleibt die meist verengte Lücke unter allen Verhältnissen besser unausgefüllt,** denn jeder Ersatz dieser Kronen, der seinen Halt an den Nachbarzähnen suchen muss, ist nicht allein überflüssig, sondern geradezu schädlich. Wie schön auch hier die Natur auszugleichen versteht, wenn sie darin nicht durch eilfertigen Zahnersatz gestört wird, zeigt der Oberkiefer (Fig. 317) einer jungen Frau, der als 15jährigem Mädchen der zweite Praemolar ausgezogen wurde. Die Lücke von *5 o.* war bis auf einen kleinen, von mir beim Füllen der Zähne *4 o.* und *6 o.* wieder erweiterten Spalt geschlossen. Wer will behaupten, dass

der Ersatz der fehlenden Krone 5 o. bessere Verhältnisse geschaffen haben würde?

Wie die Wurzeln der oberen zweiten Praemolaren, so gestatten auch die einfachen dicken Wurzeln **beider unterer Bicuspidaten** sehr wohl die Befestigung von Stiftzähnen, Pyramidenfüllungen oder

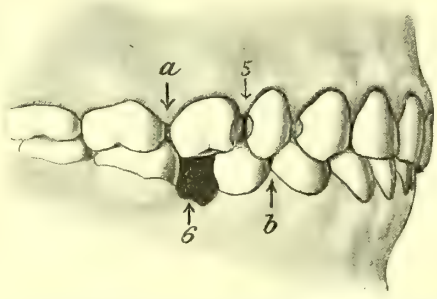


Fig. 317. Zahnreihe, 6 Jahre nach Extraktion des zweiten oberen Praemolaren wieder geschlossen.

Amalgamkronen, und wenn dieselben kunstgerecht angefertigt werden, so leistet dieser Einzelersatz ganz Vortreffliches.

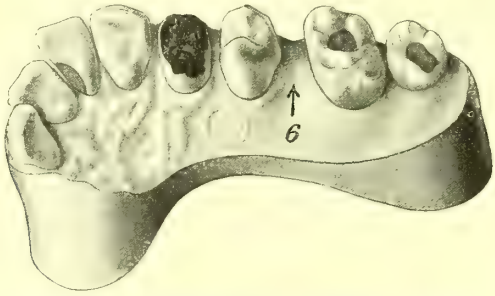


Fig. 318. Zahnstumpf mit gesunder Pulpa.

Eine unabweisbare Indikation, Goldkronen aufzusetzen, liegt also hier wie dort nicht vor.

Bisher handelte es sich nur um pulpakranke Praemolaren, deren Wurzelkanäle gefüllt und zur Befestigung von Wurzelstiften benutzt werden können. Ist dagegen — was allerdings selten vorkommt — die Pulpa noch gesund und soll die defekte Krone ersetzt werden, so muss man unbedingt die Vollkrone dem Stiftzahn vorziehen, gleichviel welcher Praemolar in Frage steht. Ein Zahnstumpf mit gesunder Pulpa und aufgestülpter Goldkrone wird unter allen

Umständen einem solchen mit ausgebohrter und gefüllter Pulpahöhle vorzuziehen sein.

Dem Herrn, dessen Oberkiefer ich in Fig. 318 abbilde, war der isoliert stehende erste Praemolar schon wiederholt gefüllt worden. Da eine nochmalige Präparation des Defektes zur Aufnahme einer Füllung

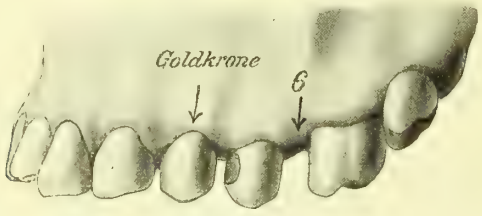


Fig. 319. Derselbe Kiefer (Fig. 318) mit einer Goldkrone.

ohne Verletzung der noch gesunden Pulpa kaum möglich war, so schliff ich den starken Kronenstumpf konisch zu, legte zum Schutze der Pulpa in die ausgeschabte Cavität etwas Chlorzinkcement und

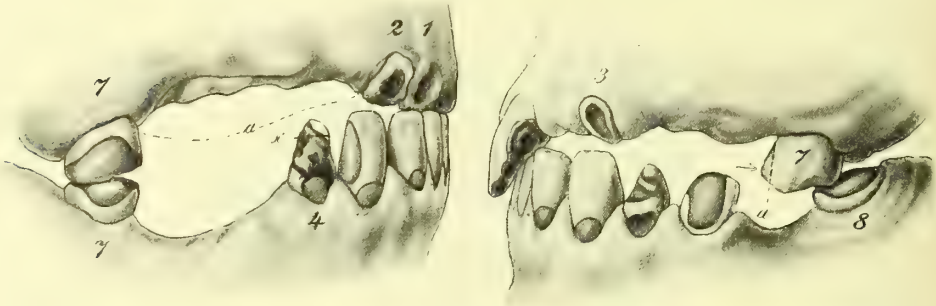


Fig. 320 und Fig. 321. Zwei untere Praemolaren mit fast vollständig zerstörtem Schmelzmantel.

fertigte eine Goldkrone an, die mit Phosphatcement befestigt wurde (Fig. 319). Der Herr ist mit diesem Ersatz sehr zufrieden; dass die Goldkrone beim Lachen sichtbar wird, geniert ihn gar nicht. Er glaubt vielmehr dadurch jedermann den Beweis zu liefern, dass er Wert auf die Erhaltung seiner Zähne und auf die Sauberkeit des Mundes legt.

Der Ersatz durch Vollkrone ist zweifellos auch dann angezeigt, wenn Praemolaren seitlich oder fast cirkulär durch Hals-

karies stark zerstört sind. Hier ist ein Stiftzahn weniger zu empfehlen; denn die Vollkrone ist nicht allein schneller und leichter anzufertigen, sie schützt den vorher zu füllenden und zu umfassenden Zahnhals auch sicherer gegen das Wiederauftreten der Karies.

Die Mehrzahl der von mir angefertigten Goldkronen sitzt auf solchen Stümpfen unterer Praemolaren, die seitlich tief oder fast cirkulär durch Halskaries zerstört waren. Die Fig. 320 und 321 zeigen die rechte Seite des Mundes einer Dame. Von den noch vorhandenen Zähnen waren die meisten am Zahnfleischrande kariös. Die Zähne *7o.* und *7u.* waren durch Kuppelfüllungen wieder gebrauchsfähig zu

Fig. 322. Der Zahnstumpf der Fig. 320 mit einer Goldkrone.

machen. Dagegen konnte der Zahn *4 u.*, dessen Pulpa noch gesund war, nicht mit Erfolg gefüllt werden. Die Krone desselben wurde daher bis zu *x* verkürzt, am Zahnhals zugeschliffen, der kariöse Defekt am Zahnfleischrand flach mit Amalgam gefüllt und dann eine hohe Goldkrone aufgesetzt. (Fig. 322.)

Die Beurteilung der Artikulation der Seitenzähne ist für den Vollkronenersatz von Wichtigkeit. Der Kopfbiss einzelner Kronen dieser Zähne giebt stets eine Indikation für die Wiederherstellung einer erkrankten Krone ab. Dieser Kopfbiss kommt am häufigsten bei den Molaren vor; die Praemolaren dagegen haben gewöhnlich Haupt- und Nebenantagonisten, werden also durch den Verlust eines Gegenzahnes nicht funktionslos, sondern von dem der Lücke benachbarten Zahn am „Längerwerden“ verhindert (s. Fig. 323, *4 o.*). Der Kronenersatz ist also nicht unbedingt angezeigt, und es genügt in vielen Fällen vollkommen, solche Kronenstümpfe mit Kuppelfüllungen zu versehen; hierdurch werden die Nachbarn geschützt mit Umgehung der Extraktion und der ihr folgenden Spaltbildung zwischen den Zähnen.

Die in Fig. 323 vor der Behandlung abgebildete Zahnreihe zeigt im Oberkiefer eine Lücke, *6o.* Der Gegenzahn *6u.* wird durch *5o.*

am Längerwerden verhindert. Die Krone des Zahnes *4u.* ist bis auf einen niedrigen Rest zu Grunde gegangen; der erkrankte Nachbar wurde gefüllt. Der Zahnstumpf *4u.* wurde nach Füllung des Wurzelkanals mit einer flachen Kuppel versehen (s. Fig. 324) und durch

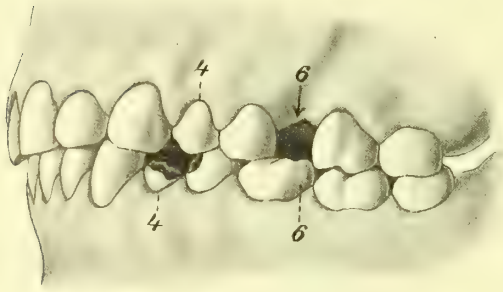


Fig. 323.

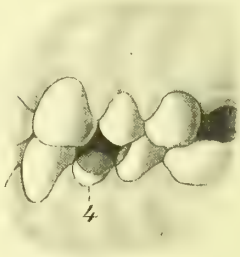


Fig. 324.

Fig. 323. Zahnreihe mit erkrankten unteren Praemolaren; *4o.* wird durch *5u.* gestützt.
Fig. 324. Derselbe Kiefer nach der Behandlung. *4* hat nur eine flache Kuppelfüllung.

diese einfache Behandlung die Zahnreihe in die denkbar besten hygienischen Verhältnisse gebracht.

Dieselben Gründe veranlassten mich, den Zahnstumpf *5o.* der Fig. 325 auch nur mit einer Kuppelfüllung zu versehen; der untere

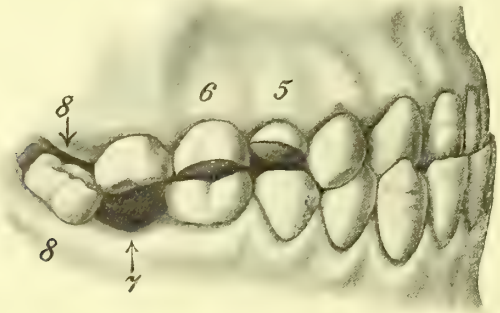


Fig. 325.

zweite Praemolar wird vom ersten der oberen Zahnreihe getroffen, so dass die Füllung des Stumpfes *5o.* und die Herstellung der Kaufläche *6o.* als eine zweckentsprechende bezeichnet werden darf. Der über der Lücke *7u.* stehende Molar *7o.* wird von der distalen und mesialen

Kante von *6u.* und *8u.* gestützt, letzterer kann infolge des Gegendruckes von *7o.* nicht aus der Alveole steigen.

In den durch die Fig. 323 bis 325 illustrierten Fällen handelte es sich um Patienten, deren Verhältnisse die einfachste Behandlung erforderten. Es ist selbstverständlich, dass man an Stelle der Kuppel-

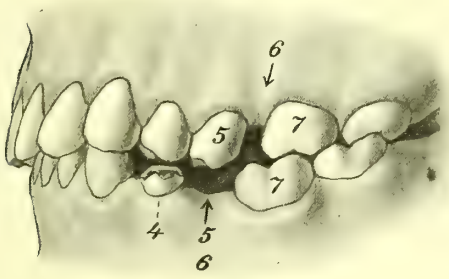


Fig. 326.

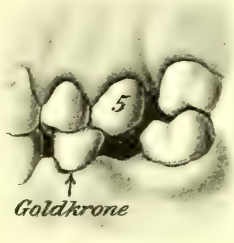


Fig. 327.

Fig. 326. Zahnreihe vor der Behandlung. Fig. 327. Dieselbe Zahnreihe nach der Behandlung.

füllungen höher aufgebaute Pyramidenfüllungen oder Goldkronen hätte setzen können; unbedingt nötig sind die hohen Stützpunkte in solchen Fällen aber sicher nicht.

Anders liegen die Verhältnisse, wenn eine zusammengebrochene Krone früher zwei Antagonisten hatte. Hier muss zur Stützung der

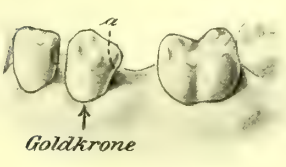


Fig. 328.

Fig. 329.

Fig. 328. Unterer Praemolar mit einer breiten Goldkrone. Fig. 329. Der Unterkiefer zu Fig. 2 Tafel XVIII vor der Behandlung. *8* Stumpf des Weisheitszahnes, *6* starke Distalwurzel des ersten Mahlzahnes.

letzteren der Zahnstumpf mit einer artikulierenden Krone versehen werden. Ist z. B. der erste Mahlzahn extrahiert, und hat sich die Wurzel des zweiten Praemolaren nach der Lücke *6* verschoben, so lässt sich diese sehr vorteilhaft mit einer isoliert stehenden Goldkrone versehen, die unter Umständen zwei Gegenzähne stützen kann.

Ausser in den vorstehenden Figuren bringe ich auch auf der Tafel XVIII Abbildungen, welche diese von mir hier aufgestellte Indikation erklären sollen.

**Tafel XVIII.** Figur 1. Unterkiefer: *4u.* Goldkrone, *5u.* Konturfüllung, *7u.* Kuppelfüllung. Oberkiefer mit abnehmbarem Zahnersatzstück, befestigt durch Wurzelstift und Hülse in *1o.* und durch eine breite Goldklammer um *7o.*

Figur 2. Oberkiefer: *4* abnehmbarer Kunstzahn, die verengte, wurzelfreie Lücke von *4* und *5* füllend; befestigt durch eine breite Goldklammer um *6.* Der Weisheitszahn *(8)* hat eine Kuppelfüllung. Unterkiefer: *6d.* Goldkrone ist auf der starken distalen Wurzel (siehe die Abbildung derselben in der Textfigur 329) von *6* befestigt worden und stützt so den oberen Mahlzahn, z. Z. schon vier Jahre, ausgezeichnet.

Figur 3. Oberkiefer: rechts (linke Bildseite) *6* festsitzende Krone mit angelötetem Flachzahne *5.* Die darunter stehende Wurzel ist gefüllt; links (rechte Bildseite) abnehmbare Brücke aus Kautschuk, befestigt durch einen Wurzelstift in *3* und eine Platinaklammer um den mit Amalgam gefüllten Mahlzahn *6. 3* und *5* sind Kunstzähne.

Figur 4. Unterkiefer mit einer eng anschliessenden Goldkrone. Die Wurzelhaut des antiseptisch gefüllten Zahnstumpfes entzündete sich circa 2 Jahre später und veranlasste eine Alveolar-Zahnfleischfistel. Der vorstehende Zahn *6* hat eine grosse Konturfüllung aus Platina-Goldamalgam, welche dem mit Gold gefüllten Praemolaren eng anliegt.

Figur 5. Unterkiefer mit einer Vollkrone aus gemischtem Platina-Goldamalgam, durch welche der vollkommene Schluss der Zahnreihe wieder hergestellt und eine Lückenbildung durch Verschiebung nicht schliessend stehender — separierter — Zahnkronen vermieden worden ist.

Bei den bis hier beschriebenen Fällen handelte es sich um isolierte Zahnstümpfe, die mit einer Goldkrone überkapselt wurden. Die Indikationen stossen hier auf kein Bedenken, und die zu lösende technische Aufgabe ist nicht schwierig. Nicht so leicht ist dagegen die Entscheidung, wenn bei *geschlossenem* Stand der Seitenzähne die Praemolaren, wie in Fig. 330, Kopfbiss zeigen und einer der oberen gestützt werden soll.[1])

[1]) Die leitenden Gesichtspunkte dafür, ob man die Vollkrone eng den Nachbaren anschliessend formen oder weite Lücken herstellen soll, sind im allgemeinen dieselben, wie wir sie in dem Kapitel: „Vorübergehende oder dauernde Trennung approximal erkrankter Zähne“ erörtert haben. Wir müssen, um Wiederholungen zu vermeiden, hierauf verweisen. Nur derjenige Leser, welcher den Inhalt dieses Kapitels kennt, wird hier unseren Ausführungen leicht zu folgen vermögen.

Zahnreifen mit Goldkronen, Kuppelfüllungen und Zahnersatzstücken.
(Beschreibung s. Seite 380.)

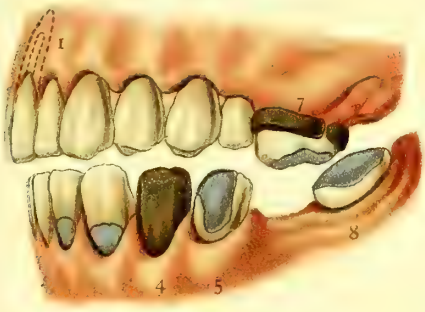


Fig. 1.

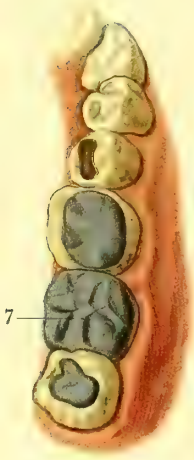


Fig. 5.

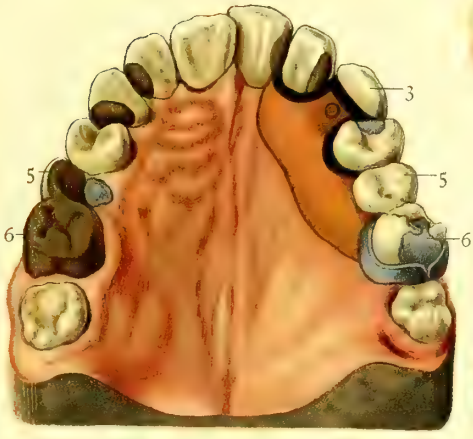


Fig. 3.

Fig. 4.

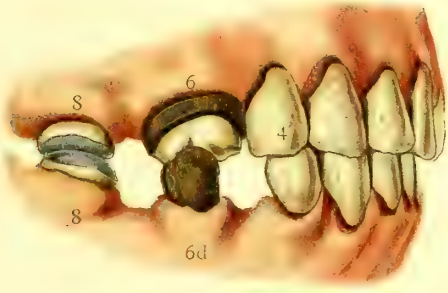


Fig. 2.

Gezeichnet und gemalt
von Karl Wesser, Jena.

Aquarelldruck
von J. B. Obernetter, München.

Diese ganz zweifellos sehr wichtige Indikation soll durch die Besprechung der nachfolgenden Abbildungen erklärt werden. Die Fig. 330 zeigt den Mund eines vierzehnjährigen Knaben, der thatsächlich nur drei nicht kariöse Zähne in seinem Munde hatte. Die defekten Kronen der oberen Schneidezähne ersetzten wir durch eine abnehmbare goldene Brückenarbeit, welche mit zwei Klammern und

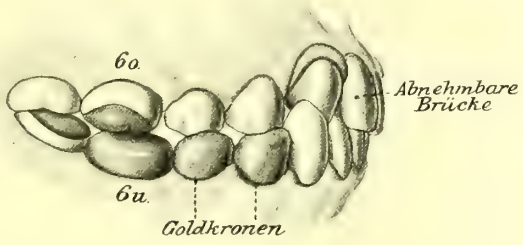


Fig. 330.

einen in eine Wurzelhülse eingreifenden Stift gut befestigt wurde. Die Kronen der unteren Mahlzähne *6* und *7* waren stark kariös, *6* hatte ausserdem noch eine exponierte Pulpa. Den Kronen der

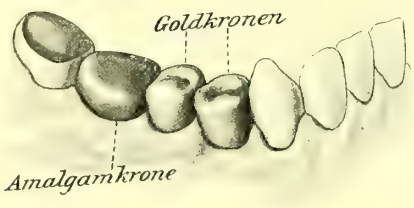


Fig. 331.

beiden Praemolaren fehlte auf den Kau- und zum Teil auch an den Seitenflächen der Schmelz. Diese Zahnkronen machen den Eindruck, als hätte man sie in Säure eingetaucht. Das Zahnbein war fest und die Pulpen in beiden Zähnen gesund.

Hier hielt ich es für angezeigt, nachdem alle übrigen Zähne gefüllt worden waren, die sich approximal berührenden Stümpfe der beiden unteren Praemolaren zu trennen, zuzurichten und mit Goldkapseln zu versehen, durch welche der volle Seitenschluss wieder hergestellt wurde. Die erkrankten Kauflächen der beiden Mahlzähne

sind durch Kuppelfüllungen aus einem Amalgam wieder hergestellt worden, von dem wir wussten, dass es nur in ganz geringem Maasse elektrolytische Erscheinung auslöst.

Eine andere Indikation möchten wir durch folgendes Beispiel bringen: Auch in einer sonst ganz gesunden Zahnreihe findet sich ab und zu einmal eine untere Praemolarenkrone mit defektem Schmelz, welche durch Eiterung der Wurzelhaut des sie umfassenden Milchzahnes, noch im Kiefer liegend, an verschiedenen Stellen kariös geworden ist. Einen solchen Zahn bilde ich in Fig. 332 ab.

Fig. 332.

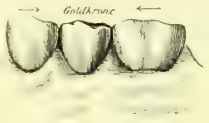


Fig. 333. Schliessende Stellung.

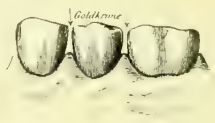


Fig. 334. Fehlerhafte Lückenstellung.

Hier verspricht eine Füllung nur wenig; dagegen bietet bei noch gesunder Pulpa der frühzeitige Vollkronenersatz wohl die beste Garantie, den oberen Praemolaren zu stützen. Bedingung ist nur, dass

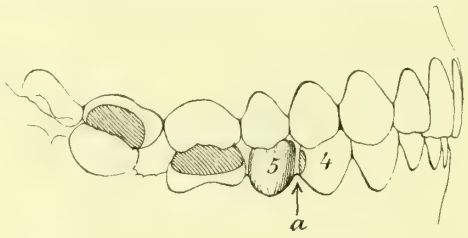


Fig. 335. 5 Goldkrone, zwischen dieser und 4 eine zu enge Lücke.

durch den Kronenersatz die hygienischen Verhältnisse nicht verschlechtert werden und der geschlossene Stand der Zahnkronen erhalten bleibt bezw. wieder hergestellt wird. (Fig. 333.)

Für bedenklich halte ich es dagegen, der Goldkrone die Form einer natürlichen zu geben, d. h. sie an der Kaufläche breiter zu konstruieren, wenn dieselbe nicht dem Nachbar eng angeschlossen anliegt oder wenn die Zahnfleischpapille schon geschwunden ist. Hier würden sich dann in dem Spalt (Fig. 334) immer Speisereste fest klemmen, die mit absoluter Sicherheit nach Jahresfrist zur Zahnhalskaries der Nachbarzähne führen.

Selbst dann, wenn wie in Fig. 335 die Goldkrone *5 u.* fast eine Cylinderform hat, der Spalt *a* aber eng ist, wird die Nackenkaries nur durch aufmerksame Reinigung der Lücke zu verhüten sein. Dieser von mir behandelte und auch in Fig. 336 abgebildete Mund hat *7 o.* und *6 u.* gut artikulierende Kuppelfüllungen erhalten; den Stumpf von *5 u.* behandelte ich antiseptisch und versah ihn mit einem in die Wurzel hineinragenden Stift, der mit Amalgam umfüllt wurde. Hierauf ruht die mit Phosphatcement befestigte Goldkrone Fig. 335. Die Frage ist nur die: ob nicht auch hier durch das Aufbauen einer Pyramiden-Füllung Besseres geleistet worden wäre?

## Goldkapseln oder Kuppelfüllungen als Ersatz für Mahlzahnkronen.

Wenn wir uns jetzt der Besprechung der Indikationen des Vollkronenersatzes der Mahlzähne zuwenden, so betreten wir damit wohl ein praktisch wichtiges Gebiet, zugleich aber auch ein Gebiet

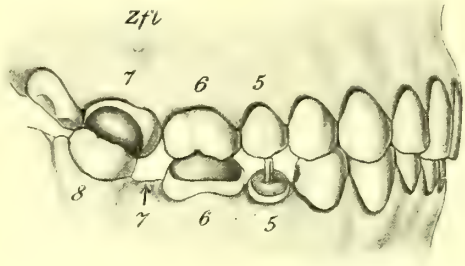


Fig. 336. *5 u.* der vorigen Figur vor dem Aufsetzen der Goldkrone.

des, sit venia verbo, *zahnärztlichen Sports.* Darin wird mir jeder in der Herstellung der Kuppel- und Pyramidenfüllungen erfahrene Praktiker beipflichten, dass wir bei dem künstlichen Ersatz einer Mahlzahnkrone, wenn derselbe ausschliesslich den Zweck hat, dem Gegenzahne einen neuen Stützpunkt zu verschaffen und ihn dadurch für den Kauakt wieder funktionsfähig zu machen, mit unseren Kuppelfüllungen gut auskommen. (Fig. 336, *6 u.*)

Wenn auch die Goldkappe in solchen und ähnlichen Fällen jetzt von vielen Zahnärzten gern angewendet wird, so halte ich es doch für angezeigt, überall da Kuppelfüllungen zu machen, wo ich mit denselben dem Patienten den gleichen Nutzen schaffen, zugleich aber

auch die Auslagen für Goldkronen ersparen kann. Ich glaube durch Beispiele, und zwar nicht durch ausgesuchte, sondern durch solche, wie sie die Praxis täglich bietet, beweisen zu können, dass die Wiederherstellung des Gegenbisses für Mahlzähne in vielen Fällen **besser** durch eine Kuppelfüllung als durch eine Goldkappe ausge-

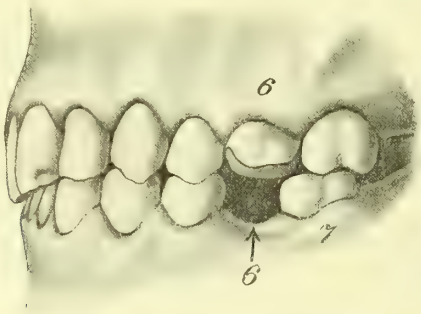


Fig. 337. *6u.* extrahiert; Ersatz desselben schädlich. *6o.* grosse Kuppelfüllung; Goldkapsel überflüssig.

führt werden kann. Hat sich aber der Hauptantagonist, wie es sehr häufig der Fall ist, bereits verlängert, ist er in die Kauflächenhöhle des Mahlzahnes hineingewachsen (s. Fig. 338), so ist der Kronenersatz durch eine Goldkappe überhaupt ausgeschlossen.

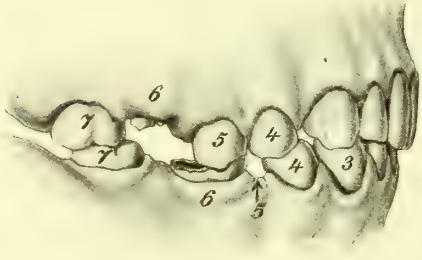


Fig. 338. Zahnreihe vor der Behandlung; *5o.* ist in den kariösen *6u.* hineingeschoben.

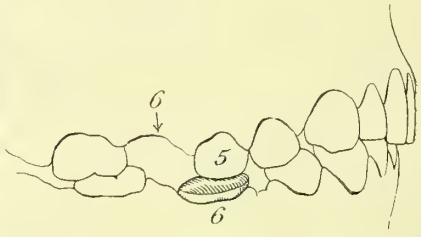


Fig. 339. Artikulation nach der Behandlung. *5*, dessen Spitzen abgeschliffen sind, stützt sich auf den mit einer Kuppelfüllung versehenen *6u.*

Wer auf dem Standpunkte steht, dass möglichst jeder verloren gegangene Zahn durch einen künstlichen ersetzt werden muss, wird selbstverständlich viel häufiger Gelegenheit finden, defekte Mahlzähne mit Goldkappen zu versehen; in Wirklichkeit sind aber die Indikationen für diesen Ersatz bei Mahlzähnen sehr beschränkt. Wir

wollen dieselben hier zusammenstellen; wie bei den Praemolaren, so haben wir auch bei den Molaren zu unterscheiden, ob durch den Vollkronen-Ersatz nur ein hoher Stützpunkt für den Gegenzahn geschaffen werden soll, oder ob wir gleichzeitig den geschlossenen Stand der Zahnreihe durch das Aufsetzen einer Goldkrone wieder herstellen

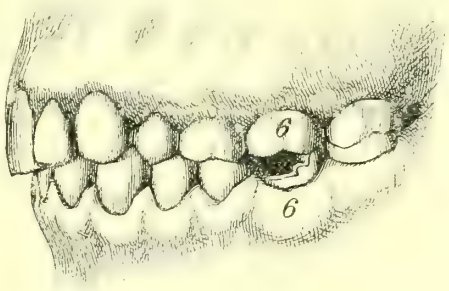


Fig. 340.

bezw. erhalten wollen. Da der letztere Zustand zwar der wünschenswertere, aber durch Kuppel- oder Pyramidenfüllungen nicht immer zu erreichen ist, so kann man den Kronenersatz durch Goldkapseln

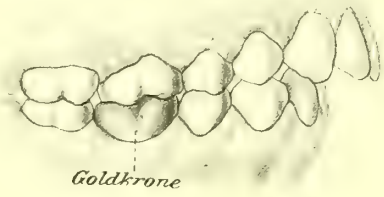


Fig. 341. Seitenabdruck von der Zahnreihe eines vierzehnjährigen Mädchens. Die in geschlossener Zahnreihe schwer erkrankte Krone *6* ist durch eine solche aus Goldblech ersetzt worden.

namentlich bei jugendlichen Patienten ausführen, wenn z. B. im Unterkiefer nur einer von den sonst ganz gesunden ersten Mahlzähnen infolge der schlechten Nachbarschaft des distal erkrankten und nicht gefüllten zweiten Milchmolaren früh angesteckt und so tief kariös geworden ist, dass derselbe nach Abschleifen der Kronenreste als starker Stumpf nur noch 1 mm aus dem Zahnfleisch hervorragt. Um das in solchen und ähnlichen Fällen für die sonst noch ununterbrochene Zahnreihe so verhängnisvolle Längerwerden des ersten oberen Molaren (Fig. 340), der nur von dem *6 u.* gestützt

wird, zu verhüten, kann zwar eine Kuppelfüllung — die sich haltbar herstellen lässt — gemacht werden; da dieselbe aber ihre Nachbaren am Kauflächenrande nicht stützt, so werden sich die Nachbarzähne bei jugendlichen Personen in absehbarer Zeit gewöhnlich nach der Kuppelfüllung zu etwas verschieben und zur Spaltbildung Veranlassung geben, die durch eine an den Kauflächenwinkel der Nachbarzähne absolut fest schliessende Goldkrone verhütet wird.

Hier ist, so lange die Pulpa solcher Zähne noch **nicht** erkrankt ist, wieder der Vollkronen-Ersatz der beste, den wir bieten können. Hat der Zahnstumpf dagegen eine zerfallene Pulpa, so lässt sich in geeigneten Fällen, von denen ich einen in der Figur 5 auf **Tafel XVIII** abbilde, der geschlossene Zustand der Zahnkrone sehr wohl auch

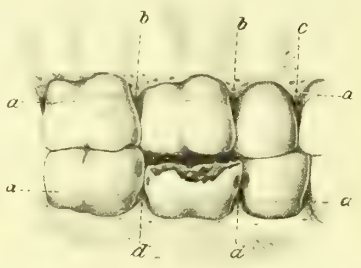


Fig. 342. Zusammenbiss der Mahlzähne ohne Nebenantagonisten. Deshalb muss der obere erste Mahlzahn durch Wiederherstellung der erkrankten Kaufläche des unteren Mahlzahnes gestützt werden.

durch eine **Krone aus Amalgam** wieder herstellen, sofern dieselbe in der Pulpahöhle mit verankert werden kann und die Nachbarzähne an ihren Kauflächenkanten gesund sind. Ich finde, dass in solchen Fällen die Amalgamkronen dasselbe leisten, was wir von Vollkronen aus Goldblech erwarten können. Die Figur 4 auf **Tafel XVIII** zeigt im Unterkiefer den Ersatz der Krone des zweiten pulpakranken Mahlzahnes durch eine Goldkapsel, durch welche der Schluss an den Kauflächenkanten vollkommen wieder hergestellt wurde. Leider ist der schöne technische Erfolg durch die ein halbes Jahr später aufgetretene Alveolar-Zahnfleischfistel etwas beeinträchtigt worden.

Die Herstellung einer solchen, den Nachbarzähnen eng anschliessenden Goldkrone ist aber nicht leicht. Sie erfordert einmal, wie wir das bei den Praemolaren schon angeführt haben, eine temporäre Erweiterung der Lücke, dann aber auch Nachbarzähne, welche an den Kauflächenkanten gesund sind. Ist das nicht der Fall, so

wird man namentlich bei älteren Personen, deren Mahlzähne in ihren Alveolen nicht mehr unter dem Seitendruck des Weisheitszahnes stehen, gewöhnlich die einfach herzustellenden Kuppelfüllungen in den meisten Fällen dem Aufsetzen einer Goldkapsel vorziehen.

Den nebenstehend abgebildeten Kiefer (Fig. 342) habe ich teils nach Modellen, teils schematisch als Skelettteil ohne Zahnfleisch zeichnen lassen. Wir sehen, dass die Kronen solcher Zähne *a a* am Knochenrande starke Einschnürungen haben, welche zu Lückenbildungen *b b c* führen; im normalen Zustande füllt das Zahnfleisch diese Lücken vollständig aus.

Fig. 343. Kuppelförmige Amalgamkrone mit weitem Abstand von den Nachbarzähnen.

Diese Verhältnisse verlangen beim Aufsetzen von Goldkronen unsere volle Aufmerksamkeit, und es ist jedenfalls nicht leicht, eine Goldkrone dem Zahnhals und den Kauflächenkanten der Mahlzähne scharf anzupassen, ohne die Zahnfleischpapillen zu beschädigen. Ich habe die genau nach der Natur aufgenommene Zahnreihe so behandelt, dass ich die seitlich an den Berührungsflächen *d d* erkrankten

Fig. 344. Verjüngte Goldkrone.

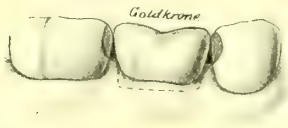


Fig. 345. Anschliessende Goldkrone.

Nachbarzähne abrundete und füllte, um dann, wie die Fig. 343 zeigt, die zum Torso abgeschliffene Krone durch eine Kuppelfüllung bis zur Kauflächenhöhe wieder aufzubauen. Unzweifelhaft sind von mir hierdurch Verhältnisse geschaffen worden, die eine feste Einkeilung von Speiseresten zwischen den Zähnen nicht gestatten und, da die Zähne des im vierzigsten Lebensjahre stehenden Patienten durch den Biss sich gegenseitig in ihren Zahnfächern fixieren, eine Spaltbildung zwischen den zwei Nachbaren und das Auftreten sekundärer Karies nicht befürchten lassen.

An Stelle dieser einfachen Behandlung hätte ich nun auch entweder eine verjüngte, von den Nachbarzähnen abstehende Gold-

krone im Sinne der Skizze Fig. 344 anfertigen können, ein Ersatz, der aber viel leichter die Ansammlung von Speiseresten zugelassen hätte; oder es wäre nach Spreizung beider Zähne durch einen Holzkeil eine nach der Kaufläche zu breitere Goldkrone anzufertigen gewesen, die nach dem Einsetzen vollkommenen Schluss an den Kauflächen gefunden hätte (Fig. 345).

Ist hingegen der erste obere Molar schon tiefer in die Lücke hineingewachsen (Fig. 346) und dadurch nicht allein der Seitendruck in der geschlossenen oberen Zahnreihe schon erheblich geschwächt, sondern auch durch die Ansammlung von Speiseresten in den Winkeln *b c* bereits Karies am Halse des oberen Mahlzahnes entstanden, so wird man zu erwägen haben, ob man diesen Zahn überhaupt noch im Munde lassen und stützen oder extrahieren soll.

Fig. 346.

Der verlängerte obere Mahlzahn *6* muss vor dem Füllen des unteren Kronenstumpfes *6 u.* abgeschliffen werden.

Will man aber bei bereits verlängertem Zahn den Gegenbiss wiederherstellen, so wird man nach Ausfüllen der kleinen Defekte *a b c* die flachen Kuppelfüllungen dem Aufsetzen zweier Goldkronen vielleicht doch noch vorziehen müssen.

Was wir hier von der Verlängerung des ersten oberen Mahlzahnes gesagt haben, der beinahe in 50 % keinen Nebenantagonisten hat, sondern nur mit dem ersten unteren Mahlzahn artikuliert, das gilt auch für den zweiten oberen Molaren, wenn derselbe nach Zerstörung der Krone des zweiten unteren (Fig. 347) oder nach der Extraktion desselben ohne Gegendruck ist. Auch der obere Weisheitszahn verlängert sich schnell, wenn sein Gegner im Unterkiefer frühzeitig gezogen oder überhaupt nicht erschienen ist.

Ist der Weisheitszahn im Unterkiefer kariös, so mache ich stets eine Kuppelfüllung, wenn der obere gestützt werden muss; hat sich der obere aber bereits etwas verlängert, so suche ich möglichst beide, wenigstens aber den oberen zu entfernen, um einer Zahnhalserkrankung des zweiten Molaren infolge des zwischen diesem und seinem verlängerten Nachbar entstandenen Winkels vorzubeugen.

*Bei den unteren Mahlzähnen dürfte demnach der Kronenersatz mittelst Goldkapseln hauptsächlich nur dann angezeigt sein, wenn der Gegenzahn durch eine Amalgamkuppel nicht genügend gestützt werden kann.*

Dass man diesen Goldkronenersatz häufiger ausführt, ja sogar die Kronen **gesunder** Mahlzähne **verstümmelt,** um an ihnen einzelne vollständig **überflüssige** Goldkapseln zu befestigen, das alles sind Dinge, die man ab und zu beschrieben findet und auch zu sehen bekommt, die aber nur den Beweis liefern, dass derjenige, der solche Goldarbeiten anfertigt und empfiehlt, für die Indikationen der Extraktion und des Zahnersatzes kein richtiges Urteil hat.

**Auch bei den oberen Mahlzähnen** sollten im allgemeinen dieselben Gesichtspunkte für den Kronenersatz durch Kuppelfüllungen

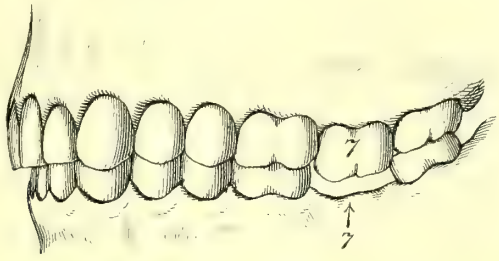


Fig. 347. Kopfbiss der Seitenzähne; infolgedessen ist 7 *o.* in die Lücke 7 *u.* hineingeschoben.

oder Goldkronen gelten, wie wir sie für den Unterkiefer angegeben haben, nur für den ersten Mahlzahn, der beim Lachen besonders dann sichtbar wird, wenn die Praemolaren fehlen, dürfte der Ersatz durch Goldkronen angezeigt sein. Die Mittelfigur 3 der **Tafel XVIII** zeigt uns einen solchen Fall. Hier habe ich, um die beim Lachen und Singen sichtbare Lücke zu decken, den durch eine alte Kupferamalgamfüllung grünschwarz gefärbten Mahlzahn zum Torso zusammengeschliffen und vermittelst Cementes eine Goldkapsel auf demselben befestigt, welche gleichzeitig eine Flachzahnkrone zur Ausfüllung der Lücke trägt.

Für durchaus verwerflich halte ich jedoch die Praxis, behufs Ersatzes eines extrahierten Praemolaren oder Molaren die Krone eines vielleicht wenig oder gar nicht erkrankten benachbarten Zahnes zuzuschleifen, über dieselbe eine Goldkapsel zu stülpen und an dieser eine einzelne Goldkrone zu befestigen, welche die Lücke in sonst genügend kaufähigem Gebiss ausfüllen soll. **Gegen solche Auswüchse**

**der Zahntechnik kann nicht oft und nicht eindringlich genug gesprochen werden.**

Was isoliert stehende gesunde oder gut gefüllte Zähne leisten können, wissen wir. Ich habe die Überzeugung gewonnen, dass der Herr, dessen Zahnreihe ich in Fig. 348 abbilde, mit seinen doppelt gefüllten Zähnen des Oberkiefers genau so gut und scharf kaut, wie mit der best gearbeiteten Brückenarbeit. Da der Träger dieser Zahnreihe durch die Lücken der fehlenden kleinen Schneidezähne auch beim Sprechen in keiner Weise geniert war, so lag auch hier absolut keine Indikation für einen Zahnersatz vor, denn sämmtliche Zähne des Unterkiefers, mit Ausnahme des seitlichen Schneidezahnes *2 u.*, werden durch die Artikulation in ihren Alveolen gehalten. Der Zahn *7 u.* war pulpakrank und hätte für viele Zahnärzte vielleicht ein dank-

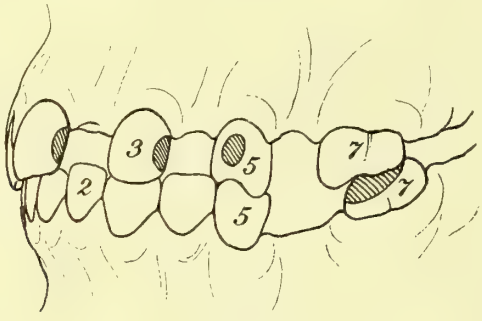


Fig. 348.

bares Objekt für das Aufsetzen einer Goldkrone abgegeben. Ich habe eine, nach der Zungenseite weit übergreifende Kuppelfüllung gemacht, die nun schon seit 8 Jahren vortrefflich zum Kauen benutzt wird.

Wozu, frage ich, sollen nun solche Zähne mit Goldkapseln versehen, solche Lücken ausgefüllt und die vorhandenen Zähne, die das Kauen fester Speisen gut besorgen, durch das Zahnersatzstück beschädigt werden? Man überlasse in geeigneten Fällen die Regulierung des Gegenbisses namentlich nach planmässig ausgeführter Extraktion einzelner Zähne ruhig der Natur, die sehr häufig, wie auch die Abbildung Fig. 349 zeigt, in wenigen Jahren einen Ausgleich der scheinbar grossen Defekte bewirkt, so zweckmässig, wie wir ihn mit keiner Prothese erreichen können. *Gegen eine solche Wiederherstellung des Gegenbisses ist unsere beste Kronen- und Brückenarbeit stümperhaft.*

Von diesem Gesichtspunkte aus betrachtet, dürfte wenigstens bei Männern vielleicht die Hälfte aller empfohlenen und angefertigten

partiellen Zahnersatzstücke und Goldkronen für **überflüssig** erklärt, von der strengeren Kritik aber geradezu als **schädlich** verworfen werden. Aber auch bei jugendlichen Personen, die ja gern Goldkronen in ihrer Zahnreihe sehen und bewundern lassen, dürfte meines Erachtens die Indikation für das Aufsetzen von Goldkapseln eine

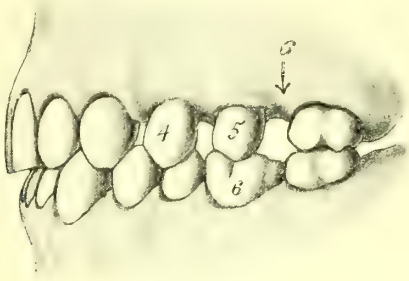


Fig. 349. Autoregulierung des Gegenbisses.

wesentliche Einschränkung erfahren, weil sich die gesunden Mahlzähne rasch in die Lücken der erkrankten Kronen so weit hineinschieben, dass der Raum zur Anbringung einer Goldkrone fehlt.

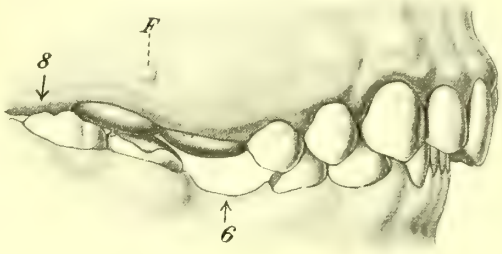


Fig. 350.

Schon für eine flache Füllung müssen solche Stümpfe fast bis zum Zahnfleischrande abgeschliffen werden.

Wer will in einem solchen Falle, den ich in Fig. 350 abgebildet habe, mit einer Goldkrone ein ähnliches Resultat erreichen, als ich mit der einfachen Kuppelfüllung? Hier sind wir mit dem Aufsetzen der Goldkapseln, für die gar kein Raum vorhanden ist, am Ende; hier sind die Kuppelfüllungen am Platze, die wie in so vielen Fällen von keinem anderen Zahnersatz erreicht werden.

Die Praxis liefert eben selten so ideale Lücken und Zahnstümpfe, wie wir sie — leider — so häufig und nicht zum Vorteil der Zahnersatzkunde abgebildet sehen! —

**Tafel XIX.** Figur 1. Unterkiefer: *6* und *7* flache Kuppelfüllungen, welche die schon verlängerten Gegenzähne stützen.

Figur 2. Hohe Goldkrone auf einem kräftigen Stumpf befestigt. Die Ausfüllung der Lücken *4* und *6* hätte geschadet.

Figur 3. Oberkiefer: Goldkrone auf der wenig erkrankten Krone von *8* befestigt. Pulpa gesund.

Figur 4. Unterkiefer: Die Zahnstümpfe *7* und *5* hatten noch gesunde Pulpen. Ersatz von *6* überflüssig.

Figur 5. Unterkiefer: Kräftiger Stumpf von *5* mit gesunder Pulpa trägt eine Goldkrone, welche, von einer Goldklammer umfasst, einer Prothese als Stützpunkt dienen soll. Oberkiefer: Abnehmbares Zahnersatzstück, durch eine Klammer um *7* und durch einen Stift befestigt, welcher in die in *1* sitzende Hülse hineingreift.

Eine besondere Besprechung erheischen hier **die vier ersten Molaren.** Sie sind in ihrer Form die kräftigsten und vermöge ihrer Stellung im Zahnbogen und zu den Kaumuskeln die leistungsfähigsten Zähne im menschlichen Gebisse. Leider zeigen sie aber auch infolge fehlerhafter Entwickelung des Schmelzpanzers die geringste Widerstandsfähigkeit gegen krankhafte Prozesse.

Es ist eine bekannte Thatsache, dass, wenn alle sechs Frontzähne Bildungsfehler des Schmelzes (Hypoplasie) zeigen, auch die Kronen der vier ersten Mahlzähne gewöhnlich einen so mangelhaft entwickelten Schmelzmantel besitzen, dass das Auftreten der Karies schon wenige Monate nach dem Durchbruch dieser Zähne nachgewiesen werden kann. Solche Zähne werden meines Erachtens stets besser extrahiert, als konserviert. Es giebt aber auch Formen von Hypoplasie des Schmelzes, bei denen nur der Kauflächenteil des Schmelzmantels zahlreiche Löcher zeigt, die Seitenteile der Krone hingegen gut entwickelten Schmelz haben. Hier tritt an den Zahnarzt die Frage heran: „sollen solche Zähne (Fig. 351 bis 353), die gewöhnlich sehr kräftige Wurzeln haben, entfernt oder gefüllt werden?“

Zu beachten ist bei diesen Zähnen, dass deren Erhaltung durch Füllungen viel häufiger versucht wird, als gelingt. Da die Empfindlichkeit des Dentins in diesen Fällen gewöhnlich sehr gross ist, so begnüge ich mich bei Kindern grundsätzlich damit, diese missgebildeten Zähne mit Cement auszufüllen und diese Füllungen nötigenfalls zu erneuern. Erst wenn die Kinder das vierzehnte oder sechzehnte Lebensjahr überschritten haben, lege ich mir die Frage vor:

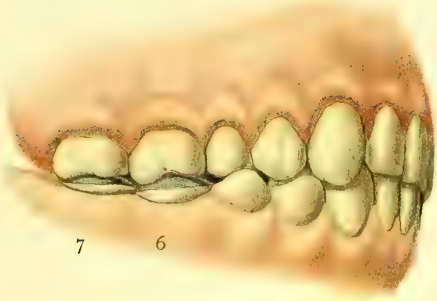


Fig. 1.

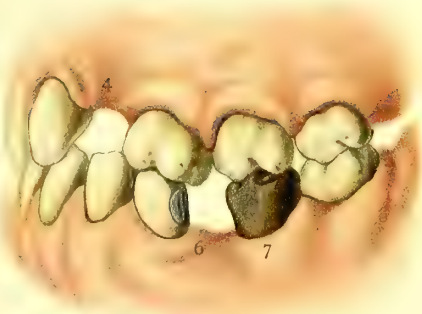


Fig. 2

Zahnreihen mit Kuppelfüllungen und Goldkronen. (Beschreibungen s. Seite 392.)

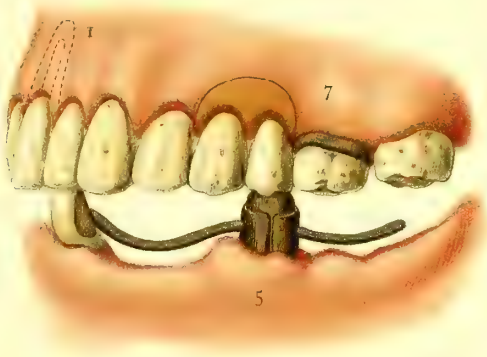


Fig. 5.

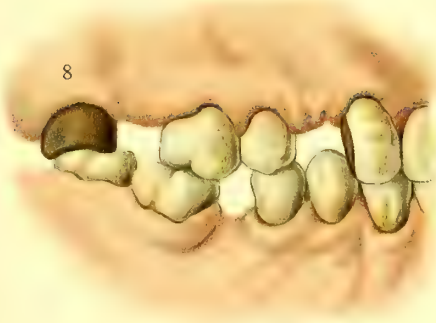


Fig. 3.

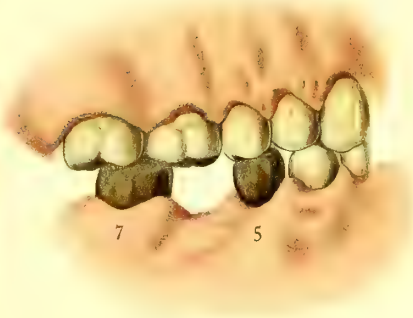


Fig. 4.

Gezeichnet u. gemalt v. Karl Wesser, Jena.

Aquarelldruck v. J. B. Obernetter, München.

Dauer-Füllung oder Goldkronen oder Extraktion? Entschliesst man sich zur Füllung, so halte ich es für notwendig, die Zacken, wie wir sie an

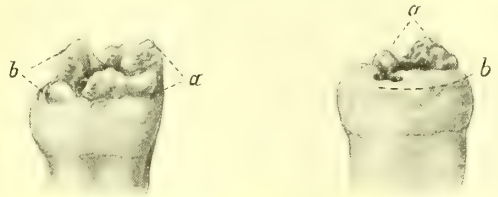


Fig. 351 und 352. Zwei Mahlzähne mit partieller Schmelzhypoplasie.

den unten stehenden Mahlzähnen sehen, abzuschleifen und dann die Höhlen zur Aufnahme der Füllung vorzubereiten, da jeder Versuch, solche Zähne ohne Abschleifen der Zacken zu konservieren, misslingen wird.

Wer begüterten Patienten in solchen Fällen das frühzeitige Aufsetzen von Goldkapseln empfiehlt und diese Behandlung, noch bevor die zweiten Mahlzähne durchgebrochen sind, an Zähnen mit noch gesunder Zahnpulpa so durchführt, dass die natürlichen Zahnkronen mit den künstlichen an den Kauflächenkanten vollkommen schliessen und auch die Zahnfleischpapillen bei dieser Überkapselung nicht beschädigt werden, dem wollen wir für seine Arbeit unsere Anerkennung nicht versagen.

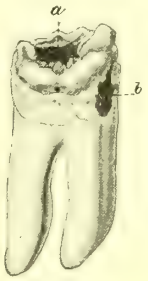


Fig. 353.

Einen so behandelten Fall illustriere ich mit der Fig. 354. Aus den mit Hypoplasie versehenen mittleren Schneidezähnen schliessen

Fig. 354.

wir, dass die ersten Mahlzähne mit demselben Bildungsfehler behaftet gewesen sein müssen. Einer dieser Mahlzähne war bereits so kariös geworden und hatte auch die Krone des Nachbaren so weit dem

Zerfall entgegen geführt, dass beide noch vor Erkrankung ihrer Pulpen zugerichtet und mit Goldkronen versehen wurden. Diese Behandlung wurde vor vier Jahren (in Berlin) tadellos durchgeführt. Die goldenen Zahnkronen haben auch mit ihren Nachbarn vollständigen Kauflächenschluss; die Zahnfleischpapillen sind gesund geblieben, ebenso das Zahnfleisch, welches die Goldkronen umgiebt. Solche Arbeit spricht für die Zweckmässigkeit des Systems und für die Sorgfalt und Geschicklichkeit desjenigen, der diesen Ersatz ausgeführt hat, während die extrahierten Zahnstümpfe der Fig. 355 infolge des mangelhaften Kronenersatzes durch Entzündung des Zahnfleischrandes und der Alveolen zu Grunde gegangen sind. An die entschieden schwierige Ueberkapselung der mit Schmelzdefekten behafteten ersten Mahlzähne sollte nur derjenige herantreten, der die Technik des Kronenersatzes vollkommen beherrscht.

Die Erhaltung dieser Zähne durch Goldkronen lässt sich aber nur dann rechtfertigen, wenn kein Raummangel im Zahnbogen vor-

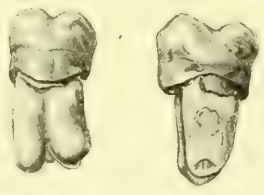

Fig. 355.

handen, die Pulpa dieser Zähne noch gesund ist und dem Patienten durch das Aufsetzen von Goldkronen nicht zu grosse pekuniäre Opfer auferlegt werden.

In der Mehrzahl der Fälle dürfte es sich jedoch empfehlen, so schwach entwickelte Kronen der ersten Mahlzähne nur bis zum zehnten resp. zwölften Jahre durch einfache Füllungen schmerzfrei und gebrauchsfähig zu erhalten, nach dieser Zeit aber möglichst in der Narkose zu extrahieren, um Platz für die nachrückenden zweiten und dritten Molaren zu schaffen.

Durch die *gleichzeitige* Extraktion aller vier erkrankten ersten Molaren wird meist genützt, durch unzweckmässiges Füllen derselben **viel** geschadet. Wie schön der zweite Molar nach frühzeitiger Entfernung des ersten den Schluss der Zahnreihe wiederherstellen kann, und wie nachteilig es ist, einen einzelnen Mahlzahn stehen zu lassen, lehrt u. a. auch die Betrachtung der Fig. 356. Aus dieser Zahnreihe eines fünfzehnjährigen Knaben sind drei von den mit Hypoplasie des Schmelzes behafteten ersten Mahlzähnen bis zum elften

Jahre entfernt worden. Wie an der hier abgebildeten rechten Seite des Oberkiefers, stehen auch auf der anderen die Zähne *5* und 7 im Ober- und Unterkiefer festgeschlossen; die Extraktionslücken sind vollständig verschwunden. Der stehen gebliebene, stark erkrankte erste Mahlzahn *6 u.* dagegen bildet eine ständige Gefahr für die Nachbarzähne; nicht gefüllt, werden diese in kurzer Zeit zu Grunde gehen.

Noch aussichtsloser als das Füllen der ersten Mahlzähne mit Schmelzdefekten und Halskaries ist sicher das Füllen von Zahnkronen, bei denen infolge mangelhafter Verkittung des Schmelzscherbchens so tiefe Furchen und Risse vorhanden sind, wie wir sie an der Zahnkrone des unteren ersten Mahlzahnes in Fig. 357 sehen.

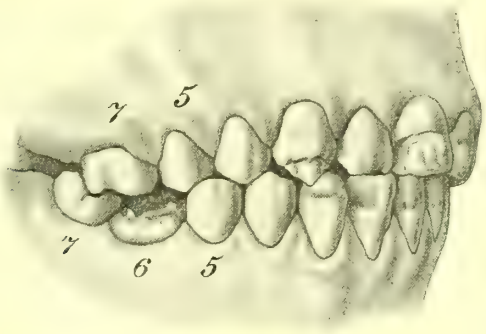


Fig. 356. Eingekeilter und kariöser unterer Mahlzahn mit Schmelzhypoplasie.

Wenn sich solche Defekte, wie die eben genannten, an einem bereits isoliert stehenden zweiten Mahlzahne in schwach entwickelten Zahnreihen vorfinden, so liegt auch für mich eine dringende Indikation für das frühzeitige Aufsetzen einer Goldkapsel vor, um dadurch dem für den Kieferschluss und das Kauen gleich wichtigen Zahne die Pulpa gesund zu erhalten. *Denn die Füllung einer so an allen Ecken erkrankten und zerklüfteten Zahnkrone würde ausserordentlich viel Mühe machen* ***und der Erfolg dennoch ungewiss sein.***

Die Behandlung einer schwer erkrankten Krone eines unteren zweiten Mahlzahnes durch eine Goldkapsel zeigt die **Farbentafel X** Figur 2.

Es bliebe mir hier nur noch übrig, zu prüfen, ob die Überkapselung der Kronen von Seitenzähnen dem Füllen dann vorzuziehen sei, wenn bei **intakter Pulpa** die Empfindlichkeit des Patienten im allgemeinen und die Hyperästhesie des Zahn-

beines im speciellen die Präparation einer stark zerstörten Zahnkrone zur Aufnahme einer Füllung zu einer sehr schmerzhaften Behandlung macht.

Hier liegt nach *SCHREITER* (Chemnitz) eine Indikation für die Überkapselungen vor, die er mit weniger Schmerzen auszuführen glaubt als die Präparation hochgradig empfindlicher Höhlen zur Aufnahme von Füllungen. So lange *SCHREITER* aber noch mit Erfolg füllen kann, thut er es; im anderen Falle bringt er die Überkappung in Vorschlag. Die Indikation sei aber auch hier ohne Berücksichtigung der individuellen Verhältnisse niemals allgemein zu stellen.

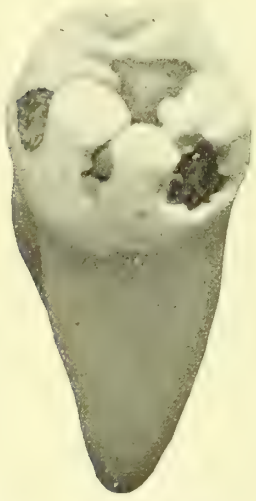

Fig. 357. Unterer Mahlzahn mit zerklüftetem Schmelz und vielen kariösen Defekten. Die Überkapselung ist der Füllung vorzuziehen.

Fig. 358. Oberer Mahlzahn mit zerklüftetem Schmelz und tiefer Seitenkaries. Auch diese Krone würde durch Ausfüllen des kariösen Defekts und der Fissuren nicht erhalten werden können.

Auch flache, die ganze Kaufläche einnehmende Zerstörung kann bei gesunder Pulpa die Überkapselung der Krone wünschenswert erscheinen lassen. Ich hatte Gelegenheit, eine solche Behandlung eines oberen, isoliert stehenden Weisheitszahnes auszuführen, dessen ganze Kaufläche durch trockene Karies abgenutzt und durch den Gegenzahn glänzend poliert war. Da dieser Kronenstumpf brauchbar, andererseits durch die Nähe des Pulpazipfels gegen Temperaturwechsel sehr empfindlich geworden war, stülpte ich über denselben eine Goldkapsel, für die ich durch Abschleifen des Kauhöckers des Gegenzahnes Platz gewann. Diese Kieferseite ist auf der **Tafel XIX,** Figur 3 abgebildet.

Besondere Aufmerksamkeit erfordern ferner stets solche Zerstörungen der Zahnkronen (Fig. 359 und Fig. 360), die bis unter den Zahnfleischrand reichen. Auch hier könnte man, um dem Patienten die oft recht schmerzhafte Präparation der Höhle zu ersparen, die erkrankte Zahnkrone zuschleifen und nach oberflächlicher Reinigung des kariösen Defektes eine Goldkappe (Fig. 359 *a b*) aufsetzen, die durch eine zungenförmige Verlängerung, *a*, den kariösen Halsteil des Zahnes mit umfasst, doch lässt sich unmöglich eine für alle Fälle brauchbare Regel aufstellen. Ist die dem Defekt anliegende Zahnfleischpapille schon zerfallen, das kariöse Zahnbein sehr empfindlich, so kann man in einzelnen Fällen das Zuschleifen des Kronen-

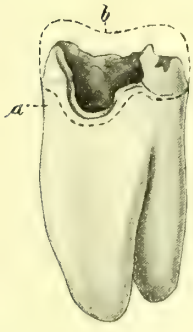


Fig. 359.

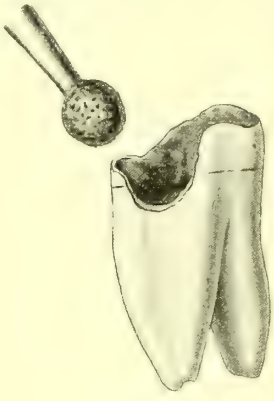

Fig. 360.

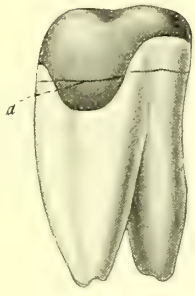


Fig. 361.

stumpfes und das Aufsetzen einer Goldkapsel dem Füllen solcher Zähne vorziehen. Ich persönlich habe aus diesem Grunde noch keine Goldkapsel eingesetzt, sondern bei sachgemässer Vorbehandlung der Cavität (provisorisches Füllen mit Chlorzinkcement) immer noch Amalgamfüllungen gelegt (Fig. 360 und Fig. 361.)

Nach *SCHWARTZKOPFF* (Eisenach) ist die Indikation für das Aufsetzen von Goldkronen auch dann gegeben, wenn in einem Munde sämtliche erkrankten Zähne nur mit Gold gefüllt sind und eine stark kariöse Mahlzahnkrone auf Wunsch des Patienten mit Gold gefüllt werden soll, die Grösse und Lage des Defekts den Aufbau einer Goldfüllung aber nicht mehr gestattet. In solchen Ausnahmefällen würde eine Goldkrone das Auge des Patienten mehr erfreuen als eine Kuppelfüllung aus Amalgam. In der besseren Praxis dürften zuweilen aus diesem Grunde die Goldkronen wohl angezeigt sein. Jedenfalls muss der zeitgenössische Zahnarzt unbedingt mit dem Vollkronen-Ersatz vertraut sein.

**Die Herstellung von Stützpunkten für Zahnersatzstücke durch Goldkronen oder Kuppel- bezw. Pyramiden-Füllungen** bildet eine der wichtigsten Indikationen, die hier noch zu besprechen ist.

Die Zeiten, in welchen man es für zweckmässig hielt, selbst behufs Ersatzes eines seitlichen Schneidezahnes eine das ganze Gaumengewölbe bedeckende Platte aus Kautschuk anzufertigen, liegen hinter uns. Heute suchen wir wieder wie früher — vor 50 Jahren — grössere Zahnersatzstücke für einzelne Zähne thunlichst zu vermeiden und solche Lücken möglichst durch kleine Metall-Prothesen auszufüllen, die an den benachbarten gesunden Zahnkronen oder in den Wurzelkanälen erkrankter Zahnstümpfe ihren Halt finden.

Aber nicht nur zur Befestigung kleiner Zahnersatzstücke sehen wir uns stets nach geeigneten Stützpunkten um; auch grössere

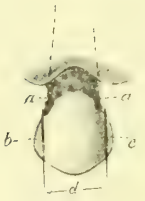

Fig. 362.

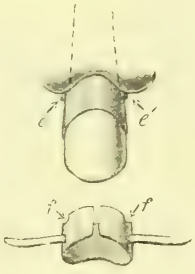

Fig. 363.

Fig. 364.

werden weniger durch Adhäsion, als durch Klammern zweckentsprechend befestigt. So kommt es, dass bei Verlust vieler Zähne gelegentlich einmal jeder Zahn der Reihe, wenn er nur fest im Kiefer steht, als Träger oder Pfeiler eines Zahnersatzstückes herangezogen werden kann.

Nun ist es ja bekannt, dass namentlich die Kronenform aller unserer Seitenzähne keine solche ist, dass dieselbe mit einer breiteren Metallklammer gleichmässig umfasst werden könnte. Die breitere Kaufläche, welche von der die Krone umfassenden Klammer erst passiert werden muss, wird nur in Ausnahmefällen stark federnden schmalen Klammern einen nahezu vollkommenen Schluss am Zahnfleischrande gestatten. Breite Klammern werden an dem engeren Zahnhalse aber immer abstehen.

Hier empfiehlt man nun, um einen guten Stützpunkt für breite Klammern zu schaffen, eventuell die Krone eines ganz gesunden Zahnes cylindrisch zuzuschleifen, sie dann mit einer Goldhülse zu überziehen und dieser die Stützklammer oder Krone anzupassen.

Dieser Vorschlag hat überall starken Widerspruch erweckt, und diese Opposition ist sicher begründet, wenn behufs Ersatzes eines entbehrlichen Seitenzahnes *zwei gesunde Nachbaren verstümmelt werden.* Dagegen wird kein Zahnarzt die Schwierigkeiten verkennen, die zu überwinden sind, wenn z. B. ein, wie in Fig. 362, erkrankter Eckzahn oder Praemolar als Stützpunkt für eine Prothese benutzt werden soll. Das Füllen eines so erkrankten Zahnhalses *a a* ist fast aussichtslos; und wenn die schwierige Füllung wirklich gelingt, so ist die Krone wegen des eingezogenen Zahnhalses zur Umklammerung durchaus ungeeignet. Wir gewinnen aber einen ganz vorzüglichen Stützzahn, wenn wir von der Krone die Ecken *b c* abschleifen, dieselbe dadurch fast cylindrisch gestalten, nun den erkrankten, vorher von Karies befreiten Zahnhals mit Cement füllen und dann die zugeschliffene Füllung und einen Teil der Krone

Fig. 365.

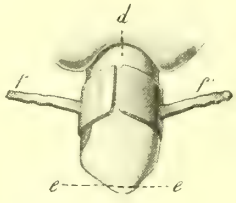


Fig. 366.

mit einem stramm sitzenden und mit Cement verdichteten Goldbande — einer Halbkappe — umgeben (Fig. 363).

Zuweilen empfiehlt sich, die Klammer *f f* an kleinen, dem Band angelöteten Knöpfchen *e e* zu stützen, damit der Zahnfleischrand von der Klammer nicht gedrückt wird.

Besondere Beachtung erfordert bei einer bandförmigen Umfassung der Querschnitt des oberen ersten Praemolaren mit seiner Einziehung (Fig. 364 *b*).

Ist dagegen der Zahnhals noch gesund und vom Zahnfleisch fest umfasst, die Krone aber an ihren Seitenhöckern erkrankt, so schleife ich die letzteren ab, fülle den Rest der Cavität und umfasse die cylinderförmig zugeschliffene Zahnkrone direkt mit der Klammer des Ersatzstückes. (Fig. 365 und 366.)

Handelt es sich um isoliert stehende erkrankte obere zweite Mahlzähne, die wir ja häufig als Stützpunkte für Prothesen benutzen, so schleife ich die Krone an ihrer Kauflächenkante rings herum ab und benütze dieselbe dann ohne Goldhülse als Stützpunkt für breite Klammern.

das mit den nach der Lücke geneigten Kronen tote Winkel bildet, die in wenigen Jahren den Zahnhals der Karies überliefern.

Dieser Winkel zwischen zwei Stützzähnen oder der mangelhafte Schluss einer jeden Klammer am Zahnhalse, die eine wesentlich breitere Kaufläche zu passieren hat, muss vermieden werden, und da gibt es wohl keine bessere Methode, als die Anwendung von Goldkapseln nach sachgemässem Zuschleifen der Zahnkronen. Mit diesen schützen wir nicht allein den schwächsten und schwer zu füllenden Teil des Zahnes, den Zahnhals, am sichersten gegen das Auftreten der Karies; wir schaffen uns, indem wir eine fast cylinderförmige Kapsel dem Kronenstumpf aufsetzen, auch einen Stützpunkt, der sich in ausgezeichnetster Weise umklammern lässt.

Hier stehe ich vollkommen auf dem Standpunkt *Weiser*'s,[1]) der in solchen Ausnahmefällen das Zusammenschleifen gesunder, aber ungünstig gestellter oder geformter Zahnkronen auf Grund genügender Erfahrungen empfiehlt. Wie sehr aber in geeigneten Fällen das Zusammenschleifen namentlich am Zahnhalse stark erkrankter Seitenzähne, sofern diese als Stützpunkte für Prothesen benutzt werden sollen, dem mühsamen und unsicheren Füllen vorzuziehen ist, lernt jeder bald schätzen, der mit dem Aufsetzen von Goldkronen vertraut ist.

Für mich liegt diese Indikation namentlich dann vor, wenn isoliert stehende Stützzähne durch die Umfassung von Kautschukklammern am Zahnhalse bandförmig zerstört sind; hier sollten, wie ich das auch in dem auf **Tafel XIX,** Figur 3 abgebildeten Falle gethan habe, die erkrankten Zahnkronen stets zugeschliffen und überkapselt werden, um einen zuverlässigen Stützpunkt zu finden, der so lange hält, als das Periodontium und die Alveole die starke Belastung verträgt.

Damit glaube ich die Indikationen für die Kuppel- und Pyramidenfüllung sowie für das Aufsetzen einzelner Goldkronen erschöpfend behandelt zu haben. Für die Schlussbetrachtung dieses Kapitels habe ich drei in den Fig. 371, 372 und 373 abgebildete Modelle zurückgestellt. Es sind dies Abdrücke der Zahnreihen einer meiner Patientinnen, die vor 3 Jahren in England einen Dentisten konsultierte, um sich von ihm den auf der Kaufläche leicht erkrankten *7 u. r.* füllen zu lassen. Der konsultierte Zahnarzt erklärte der Dame, sie müsse sich, um besser kauen zu können und die noch vorhandenen Zähne zu erhalten, unbedingt auch die Lücke des fehlenden *6 u.* aus-

[1]) Siehe Österreich-Ungarische Vierteljahrsschrift für Zahnheilkunde 1893.

füllen lassen und zwar durch ein goldenes „bridge work," dessen unbegrenzte Brauchbarkeit zugesichert wurde.

Die Patientin gab ihre Zustimmung, und es wurde ihr nun nicht allein der zweite untere Mahlzahn, der leicht durch eine einfache Füllung gebrauchsfähig hätte gemacht werden können, kegelförmig zugeschliffen, sondern auch der ganz gesunde zweite untere Praemolar verstümmelt, um an ihm und dem zweiten Molar eine wertvolle

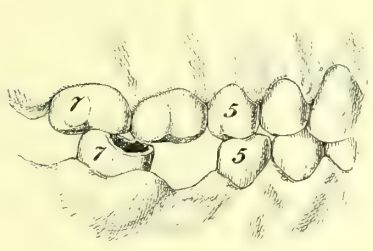


Fig. 371.
vor dem Einsetzen der Brücke.

Zahnreihe

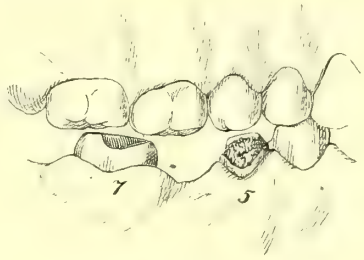


Fig. 372.
nach Entfernung derselben.

Brücke zu befestigen. Diese technisch gut durchgeführte Arbeit sah ich drei Jahre später zerbrochen und lose an den Stützzähnen sitzen. Durch den scharfen Aufbiss war das weiche, der Abnutzung unterliegende Gold am zweiten Molar durchgekaut und die Brücke an dieser Stelle zerbrochen.

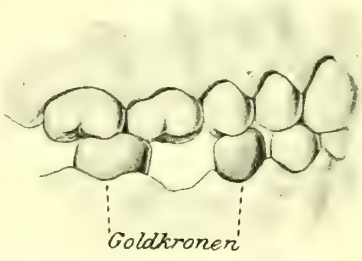


Fig. 373. Neuer Kronenersatz.

Wie gewöhnlich war auch diese Patientin über den raschen Verbrauch der kostbaren Brückenarbeit sehr unglücklich; nachdenklich wurde sie aber, als ich ihr erklärte, die Brücke sei überflüssig und würde von mir nicht wieder erneuert werden. Die beiden mit Gold überkapselten Zähne müssten, da sie einmal verstümmelt wären, zwar Goldkapseln weiter tragen, die Lücke selbst bleibe besser unausgefüllt. —

Für den Praemolaren musste eine neue Goldkrone angefertigt werden. Nach Entfernung des lose sitzenden Brückenteils fand ich

die vor drei Jahren gesunde und doch zusammengeschliffene Krone so tief erweicht, dass ich das entkalkte Gewebe buccal nur behutsam mit dem Löffel abschaben durfte. Der gereinigte sehr empfindliche Stumpf wurde mit Chlorzinkcement gefüllt und darüber eine neue mit Phosphatcement befestigte Goldkapsel gesetzt, die ich distal richtete, damit die Reinigung des Nachbarzahnes besser ausgeführt werden konnte.

So war es mir möglich, die Zahnreihe wenigstens wieder so brauchbar zu machen, wie sie **vor** dem Einsetzen der Brücke war. Die Patientin verliess mich mit dankbarem Händedruck, ich aber war verstimmt, wieder einmal Gelegenheit gehabt zu haben, zu sehen, *welcher* ***Schaden*** *durch eine* ***kritiklose*** *Anwendung eines für bestimmte Fälle so wertvollen Systems angerichtet werden kann.*

# XVI. Kapitel.

## Die Wiederherstellung zerstörter Kauflächen der Seitenzähne durch Kuppel- und durch Kegel- oder Pyramidenfüllungen aus Amalgam.

Die Kronen derjenigen Zähne, welche durch Amalgamkuppeln wieder kaufähig gemacht werden sollen, sind gewöhnlich durch Karies so stark zerstört, dass auch die Pulpa in den Krankheitsprozess mit hineingezogen ist. Hier muss alsdann der Wiederherstellung der Kaufläche natürlich eine Vorbehandlung vorausgehen. Eine Pyramidenfüllung ist überhaupt nur an Zähnen mit toter Pulpa möglich, da ja zur Befestigung der ersteren ein Stift im Wurzelkanal verankert werden muss.

Diese Vorbehandlung ist dieselbe, wie wir sie sonst bei pulpakranken Zähnen anwenden, und ich verweise deshalb auf mein Compendium sowie auf meinen, diesem Werke im Anhang beigefügten Vortrag über die moderne Behandlung pulpakranker Zähne.

### A. Technik der Kuppelfüllungen.

Nachdem ich an Zähnen mit gesunden Pulpen zur Herabsetzung der Dentinhyperästhesie die geeigneten Mittel angewendet und zu diesem Zwecke event. provisorisch in der ersten Sitzung die Cavität mit einer nicht sehr hart werdenden, aber kräftig antiseptisch und austrocknend wirkenden Chlorzinkcement-Pasta (Dextrincement)[1]) ausgefüllt habe, schleife ich bei gesunder Pulpa in der zweiten Sitzung, bei erkrankter gelegentlich der weiteren Vorbehandlung, **noch bevor**

[1]) Über die Zusammensetzung und Anwendung der hier genannten Präparate geben die dem Vortrage angeschlossenen **Tabellen** Aufschluss.

**ich die Pasta entferne,**[1]) die kariöse Krone soweit ab, wie es die fast nie fehlende Approximalkaries erfordert (Fig. 374 *a b*). Während nun an Zähnen mit gesunden Pulpen das Abschleifen der Schmelzränder möglichst zu beschränken ist, weil andernfalls kaum noch eine Höhle zurückbleiben würde, und während der für die Füllung nötige Raum in solchem Falle **durch Verkürzung des Gegenzahnes** gewonnen werden muss, kann die Krone eines Zahnes mit erkrankter Pulpa tiefer abgeschliffen werden und der gesunde Gegenzahn ganz unverkürzt bleiben oder er verliert nur die langen Spitzen, welche das Amalgam zuerst treffen würden.

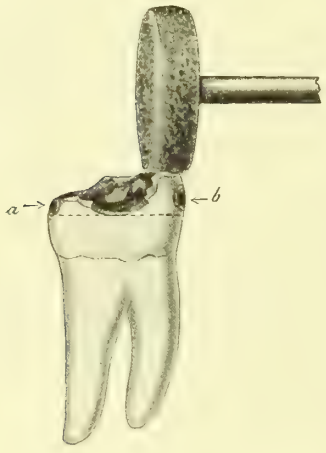

Fig. 374.

Das Abschleifen des erkrankten Kronenteiles und der interstitiellen Reibungsfläche *a* bis zur Linie *b* (Fig. 374) wurde auch von mir früher nicht immer durchgeführt, wenn eine Ecke noch stark genug **erschien,** der Füllung als Stütze zu dienen (Fig. 375). Es hat sich jedoch in den meisten Fällen gezeigt, dass die Erhaltung dieser Ecke nicht zweckmässig ist, weil sie gewöhnlich schon bei der Behandlung durch ganz verdeckt liegende seitliche Schmelzkaries geschwächt ist, die nach Jahresfrist zum Zusammenbruch der Ecke führt. Die nebenstehenden Zahnkronen (Fig. 376) sind mit Erhaltung starker Ecken im Phantom gefüllt worden. Stehen solche Zähne in eng geschlossener Reihe im Munde, so deutet nichts auf eine Erkrankung der anderen Seitenflächen. Betrachten wir jedoch die extrahierten Zähne an ihren Mesialflächen (Fig. 377), so zeigt sich, dass dieselben mehr oder weniger erkrankt sind.

Fig. 375.

Man versäume daher niemals, auch so **starke** Ecken wie an dem Zahn in Fig. 375*a*, auf etwaige Erkrankung an den inter-

[1]) Das ist wohl zu beachten; der Verschluss der Pulpahöhle muss erhalten bleiben und soll erst dann entfernt werden, wenn die Höhle fertig präpariert und der Zahn trocken gelegt ist. Dringt vorher wieder Speichel in die durch die Vorbehandlung desinfizierten Kanäle, so ist der Zweck der Vorbehandlung verfehlt.

stitiellen Reibungsflächen genau zu untersuchen. Dunkel durchscheinende Stellen des Schmelzes sind bei dem Ausschmirgeln solcher Cavitäten stets als verdächtig zu betrachten. Da aber dann nicht allein der zu behandelnde Zahn, sondern auch die anliegende

Fig. 376.

Stelle des Nachbars gewöhnlich erkrankt ist, so erscheint es mir nach meinen Erfahrungen in den meisten Fällen zweckmässig, solche Kronen auch in noch geschlossen ste-

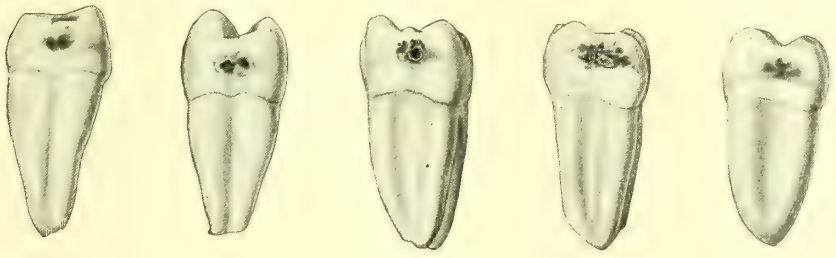

Fig. 377.

henden Zahnreihen zum Torso abzuschleifen. Die Nachbarzähne müssen dann **vor** dem Aufbauen der Kuppelfüllung an ihren erkrankten Stellen gefüllt und abgerundet werden. Die Kuppelfüllung

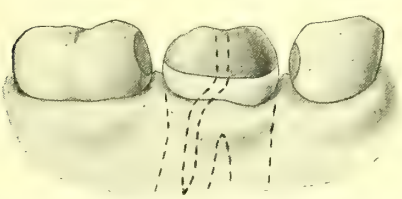

Fig. 378. Kuppelförmige Amalgamkrone mit weitem Abstand von den Nachbarzähnen.

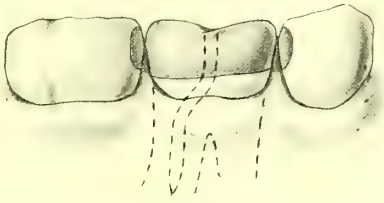

Fig. 379. Vollkrone aus Amalgam, welche den Zahnreihenschluss wieder herstellt.

ist dann so zu modellieren, dass sie entweder eine vollkommene Reinigung der gefüllten Nachbarzähne gestattet (Fig. 378) oder den Zahnreihenschluss als Vollkrone aus Amalgam wieder herstellt (Fig. 379). Eine Ausnahme machen isoliert stehende Zähne: hier ist das Ab-

schleifen noch fester Ecken der Kronen nicht immer nötig, weil deren weniger erkrankte Seitenflächen für sich gefüllt werden können.

Sind die Wände genügend abgeschliffen, so erweitere ich mit grossen runden Schmirgelköpfen (Fig. 380) — den Verschluss immer noch in der Höhle lassend — die Kronencavität napfförmig. Die Höhlenränder werden von innen und aussen derartig zugeschliffen, dass sie eine einigermassen scharfe Kante bilden (Fig. 381). Das ist unbedingt nötig; denn bedeckt man einen nicht in dieser Weise vorbereiteten Rand (Fig. 382 *c d*) mit einer flachen Amalgamfüllung, so brechen die dünnen Stellen derselben *c d* bald ab und die Kuppel wird dann am Rande derartig beschädigt, dass sie ihren Zweck nicht mehr erfüllt (Fig. 383 *e f*). Man hat aber auch darauf zu achten, dass die Abschrägung der Höhlenränder **von aussen** her in keinem Falle zu stark ausfällt. Man muss sich immer vergegenwärtigen, dass die Aussenfläche des Zahnes in die Füllungsoberfläche möglichst ohne

Fig. 380.

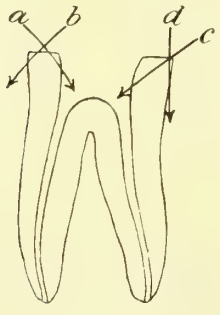


Fig. 381.

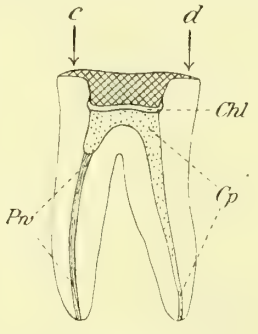


Fig. 382.

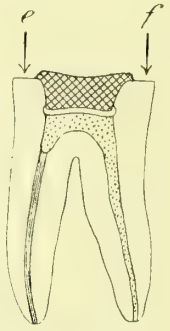


Fig. 383.

Fig. 381. Schema eines unteren Mahlzahnes nach dem Abschleifen der defekten Krone. Die Pfeile *a b* zeigen, wie die Ränder des Kronenstumpfes nicht, die Pfeile *c d*, wie sie geschliffen werden sollen.

Fig. 382. Fehlerhaft präparierter Kronenstumpf mit dünnen dem Schmelzrand aufliegenden Amalgamflächen *c d*.

Fig. 383. Durch Abbruch der Ecken *e f* beschädigte Kuppelfüllung.

Winkel übergehen muss. Je höher also die Füllung ist und je steiler damit ihre Wände ansteigen, desto weniger wird von aussen abgeschrägt werden dürfen. Wird dies ausser acht gelassen, so muss

man, um der Kuppel eine gefällige Form zu geben, das Amalgam über den Höhlenrand hinaus bis auf die Aussenfläche des Zahnes stopfen (Fig. 386). Die der Aussenfläche aufliegenden schwachen Füllungsränder *a b* brechen aber ebenfalls nach kurzer Zeit ab. —

Nachdem der Zahn in dieser Weise zugeschliffen ist, wird er mit Zellstoffwatte und Zungenhalter oder mit Cofferdam und Klammer trocken gelegt und die auf dem Grund der Höhle noch liegende Cementschicht sowie das erweichte Zahnbein mit einem breiten Löffel

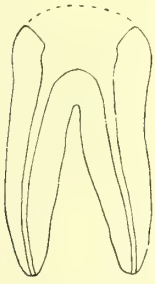

Fig. 384.

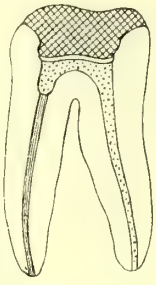

Fig. 385.

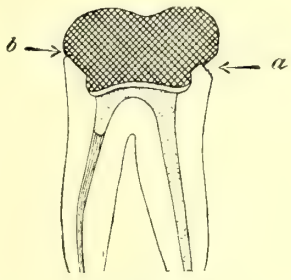


Fig. 386.

Fig. 384 zeigt die Umrisse der Kuppelfüllung und eines richtig präparierten Kronenstumpfes.

Fig. 385. Durchschnitt des Zahnes mit antiseptischer Wurzelfüllung[1]) und Kuppelfüllung aus Amalgam.

Fig. 386. Fehlerhafte Form der Kuppelfüllung, welche infolge zu starker Abschrägung der Ecken *a b* Abbruch der Amalgamränder zeigt.

ausgeschabt (Fig. 387). Habe ich bei Zähnen mit gesunder Pulpa den Verdacht, dass eins der Pulpahörner nur noch durch eine ganz dünne Zahnbeinschicht bedeckt ist, so mache ich die indirekte Kappe mit Guttapercha oder Chlorzinkcement.[2])

Bei Zähnen mit kranker Pulpa hat jetzt zunächst die definitive antiseptische Füllung zu erfolgen.

Ich gehe dabei von dem Grundsatze aus, dass die Pulpawurzeln aus allen Kanälen möglichst zu entfernen und die letzteren mit einer weichbleibenden Cementpasta bis zum Foramen apicale zu füllen sind. Nicht extrahierbare Pulpawurzeln sollen durch Einpumpen von schwarzer Chlorzink-Phenollösung *(halbe Sondierung der Wurzelkanäle)* gegen Zerfall geschützt werden. Damit durch die Schlussfüllung die in der Pulpahöhle liegende weiche Cementpasta nicht herausgedrückt werden kann, wird die letztere mit einer Schicht schnell erhärtenden Chlorzinkcements bedeckt.

[1]) Um Wiederholungen fast gleicher Bilder zu vermeiden, habe ich zu diesen Schemata Zähne mit gefüllten Wurzelkanälen gewählt. Ist die Pulpa gesund, so wird der kreisförmige Unterschnitt der Höhle ungefähr da, wo die Fig. 382 mit *Chl* bezeichnet ist, angebracht werden müssen.

[2]) Siehe Compendium der Path. und Therap. d. Pulpakrankh. § 32, eventuell § 38.

Diese Behandlung ist in den Fig. 382 und 383 schematisch dargestellt. In der Fig. 382 ist *Pw* die nicht extrahierte, mit Chlorzinklösung imprägnierte Pulpawurzel; *Cp* Cementpasta, mit welcher der weitere Distalkanal und die Kronenpulpahöhle gefüllt sind; *Chl* die harte Deckschicht von Chlorzinkcement, auf welche das im oberen Teil der Pulpahöhle folgende Amalgam gestopft werden soll.

Fig. 387.

Fig. 388.

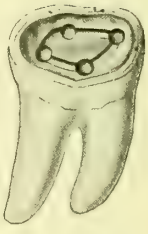

Fig. 389.

Ist die Pulpa gesund, so müssen die Haftpunkte für die Kuppelfüllung im Kronenteil angelegt werden, und zwar flache oder tiefere Löcher, je nach der Stärke des Kronenstumpfes, immer

Fig. 390.

Fig. 391.

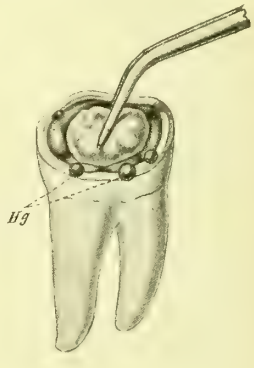


Fig. 392.

aber ausserhalb der Pulpenzipfel durch eine fortlaufende seichte Furche verbunden (Fig. 389). Hierzu sollten nur neue ganz scharfe Bohrer gebraucht werden. Bei weit zurückstehenden Zähnen empfiehlt es sich, diese Furchen mit schmalen, ovalen Bohrern im stumpfwinkligen Handstücke anzulegen. Man

darf dabei jedoch den oft spitzauslaufenden Pulpazipfeln nicht zu nahe kommen, muss aber andererseits auch jede verdächtige Stelle des Zahnbeines über denselben sorgfältig auf Erweichung und event. Perforation der Pulpahöhle mit einer spitzen Sonde prüfen (Fig. 388).

Bei antiseptisch gefüllten Zähnen wird von der deckenden Chlorzinkcementschicht so viel weggenommen, **dass ein Drittel der Kronenpulpahöhle zur Verankerung der Füllung frei wird.** Es ist dies namentlich in den Fällen nötig, wo die Kronenwände tief bis ans Zahnfleisch abgeschliffen werden mussten.

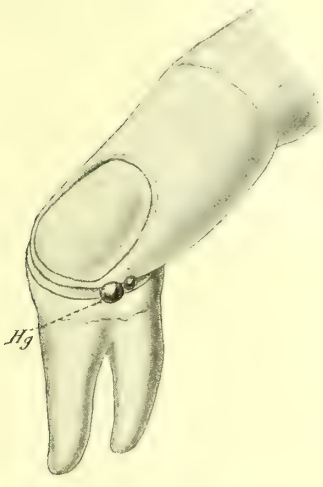


Fig. 393.

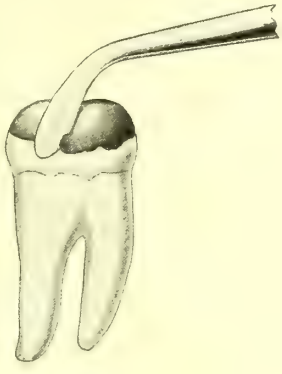

Fig. 394.

Diese Befestigung genügt vollkommen, um eine Kuppelfüllung dauernd am Platze zu halten, wenn nur das Amalgam in die trockene Höhle trocken eingebracht und darin mit einem Handstopfer (Fig. 390) oder Rotationsinstrument fest an die Wände und in die Vertiefungen hineingerieben wird.[1]) Namentlich durch das Rotationsinstrument (Fig. 391) wird das Amalgam sehr fest gegen die Wand gedrückt und ein Teil des überschüssigen Hg direkt nach der Ober-

[1]) Soll eine solche Höhle mit einer doublierten Cement-Amalgamfüllung abgeschlossen werden, so verbietet die auf dem Boden der Höhle liegende weiche Cementschicht die Anwendung trockenen Amalgams und starken Druckes. Solche Höhlen müssen zur Hälfte mit recht plastischem Amalgam gefüllt und aus diesem das überschüssige Hg mit dem Finger herausgepresst werden. Vergl. das Kapitel: „Allgemeine Regeln für das Füllen mit Amalgam etc." Seite 257 bis 260.

fläche des Amalgams gepresst, von der man es mit einer Wattekugel abwischt (Fig. 392).

Die nachfolgende Amalgamschicht kann dann noch etwas trockner nachgestopft werden.

Ist die Kuppel genügend hoch aufgebaut, so wird das etwa noch überflüssige Hg mit der Spitze des Zeige-, Mittelfingers oder des Daumens aus dem Amalgam herausgepresst (Fig. 393). Diejenigen Stellen, an denen das Hg aus dem Amalgam herausgetreten ist, werden mit dem Stopfer etwas nachgedrückt.

Dann glätte, forme und schabe ich die Kuppelfüllung mit dem Spatel so (Fig. 394), dass die Schmelzränder von einer möglichst senkrecht aufsteigenden dicken Amalgamlage bedeckt sind. Flache,

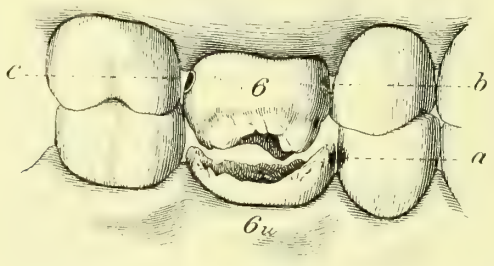


Fig. 395. Der verlängerte obere Mahlzahn *6* muss vor dem Füllen des unteren Kronenstumpfes *6 u.* abgeschliffen werden.

hügelförmig gebaute Füllungen halten sich nicht so gut, weil die dünnen Amalgamränder beim Kauen leicht abgesprengt werden können.

Das Abrunden der Füllungsränder kann man ruhig ohne Schutz gegen den Speichel vollenden. Man glättet und wischt mit Watte oder dem Finger die Ränder wiederholt ab, fügt, wo noch etwas Amalgam fehlt, recht plastisches hinzu und reibt dann mit dem Zeigefinger eine drei- bis vierfache glatte Lage feiner Zinnfolie auf; den Rändern wird dieselbe mit dem Spatel aufpoliert. So erhält die Füllung eine schöne glatte Oberfläche.

Soll aber die ganze Arbeit nicht in einem Augenblick vernichtet werden, so muss sie noch vor dem Druck des Gegenzahnes geschützt werden.

Die Antagonisten tief erkrankter Mahlzähne senken resp. heben sich im Laufe der Zeit so weit aus den Alveolen heraus, dass ihre Kauhöcker bis in die Höhle des zu füllenden Zahnes hineinragen

(Fig. 395). Diese Höcker müssen, wie bereits erwähnt, möglichst schon **vor** dem Aufbau, jedenfalls vor der Vollendung der Kuppelfüllung abgeschliffen werden, weil sie sich sonst beim Kieferschlusse in die mühsam hergestellte Füllung hineindrücken und dieselbe zerstören würden.[1])

Aber auch nach dem Abschleifen des Antagonisten achte man darauf, dass die Füllung nicht zu hoch aufgebaut wird; die Spuren des Gegenbisses in der Kuppelfüllung sind sofort mit einem löffelförmigen Excavator (Fig. 396) etwas zu vertiefen.

Fig. 396.

Hat man die Artikulation zwischen Füllung und Antagonisten in dieser Weise genau reguliert, so ist es sehr empfehlenswert, noch obendrein den Schluss der Zahnreihen durch Einlegen einer kleinen Schiene von Schellack-Guttapercha auf 3—4 Stunden unmöglich zu machen. Diese Schiene stellt man her, indem man ein 3—4 mm dickes und 2—3 qcm grosses quadratisches Stückchen dieser bruchharten Guttapercha direkt über der Flamme erweicht und dann auf die Seitenzähne des Unterkiefers drückt, welche beim Kieferschluss zusammentreffen. Die so hergestellte Kappe, die ich gewöhnlich nicht an der Kieferseite anlege, welche die Füllung trägt, wird mit angefeuchteter Watte erst im Munde etwas abgekühlt, dann von den Zähnen abgenommen und einige Minuten in kaltes Wasser gelegt. Die Ecken und Kanten der erkalteten Schiene werden eventuell mit einem scharfen Messer etwas zugeschnitten. Stülpt man dann diese Kappe wieder auf die Zahnkronen, nach welchen sie geformt wurde, so sitzt sie auf denselben fest, und der Patient ist nicht imstande, die Zahnreihen zu schliessen. Seitdem ich diese Sicherheits-

[1]) Gegen das Abschleifen der Schmelzspitzen gesunder oder gefüllter Gegenzähne könnte von Zahnärzten, die die Erfolge dieser Behandlung noch nicht aus eigener Beobachtung kennen, Bedenken erhoben und die Frage aufgeworfen werden, ob an diesen abgeschliffenen Kauhöckern nicht nachträglich Karies entsteht. Gestützt auf meine Erfahrungen, kann ich dieses Bedenken mit der Erklärung beseitigen, dass ich noch nie einen solchen Zahn, auch wenn er jugendlichen Personen angehörte, an den abgeschliffenen Stellen später kariös gefunden habe. Die beständige Reibung der Füllungsoberfläche beim Kieferschluss und Kauen poliert den abgeschliffenen Höcker derartig, dass Karies an diesen Stellen nicht aufkommen kann. Wird bei dem Abschleifen der Höcker eines jugendlichen Gegenzahnes das Zahnbein an einer kleinen Stelle freigelegt, so tupfe ich das vorher trocken gelegte Zahnbein mit dem Galvanokauter. Die kauterisierte Stelle wird dann braun, wie das Zahnbein abgekauter Zähne bei älteren Leuten, und bleibt von Karies verschont.

kappe anwende, habe ich es nicht mehr erlebt, dass der Patient beim Kauen oder auch nur beim Kieferschluss die mühsam aufgebaute Kuppelfüllung zerbissen hätte.[1]) Die Fig. 397 zeigt eine auf dem

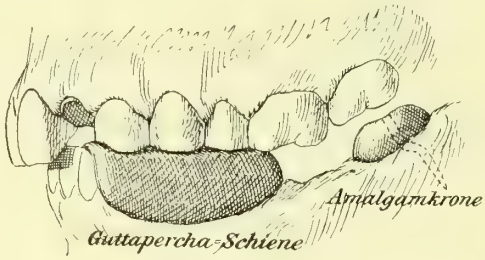


Fig. 397. Unterkiefer mit einer Schiene zum Schutz der Amalgamkrone.

Stumpf des dritten Molaren aufgebaute Amalgamkrone, auf den Praemolaren und dem Eckzahne die Sicherheitskappe.

## B. Technik der Kegel- oder Pyramidenfüllungen.

Wie ich bereits im vorigen Kapitel erwähnt habe, ist die Pyramiden- oder Kegelfüllung nichts anderes als eine modifizierte Kuppel,

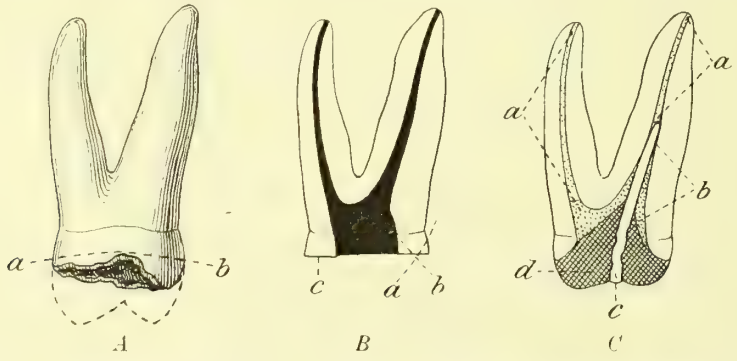


Fig. 398. *A* Zerstörte Zahnkrone, die vor dem Aufsetzen einer Pyramidenfüllung oder einer Krone aus Amalgam bis zu der Linie *a b* abgeschliffen wird. *B* Durchschnitt des gereinigten Wurzelkanales und die abgeschrägten Ecken des Kronenrestes *a b*. *C a a* Wurzelkanalfüllung, *b c* im Kanal festgeklemmter und mit Phosphat-Cement eincementierter Neusilberstift, *d* Amalgamkrone.

indem sie ihrer Höhe entsprechend ihren Halt nicht bloss in der Cavität, sondern auch an einem im Wurzelkanal befestigten Stifte finden muss.

[1]) Dieses Verfahren empfiehlt sich auch bei allen anderen grossen Amalgamfüllungen (Kontur- oder Pyramidenfüllungen).

Daher wird auch der Kronenstumpf genau in derselben Weise zugeschliffen, wie zur Aufnahme einer Kuppelfüllung; nur die Behandlung der Wurzelkanäle weicht insofern ab, als der zur Aufnahme des Neusilberstiftes bestimmte Kanal in jedem Falle bis zur Wurzelspitze mit Phenol- oder Formolcement-Pasta ausgefüllt und darauf für den konischen Stift trichterförmig ausgebohrt werden muss. Mit den Fig. 398 und 399 will ich diese Art des Kronenersatzes schematisch darstellen.

Zum Ausbohren der Kanäle behufs Aufnahme eines solchen Stiftes benutze ich Bohrer von der Form Fig. 400 *a b*. Mit ihnen verfolge ich den Wurzelkanal 6—8 mm weit und passe dann einen

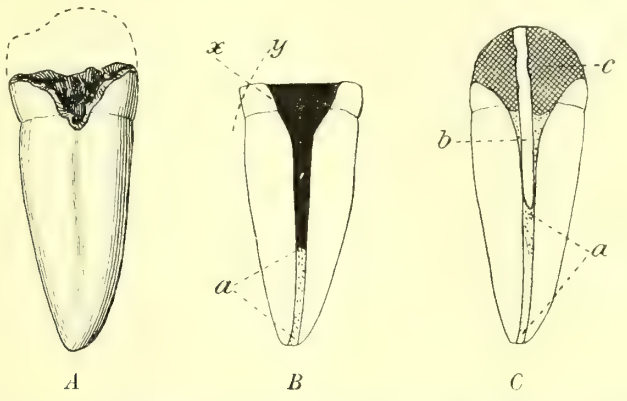


Fig. 399. Schema eines unteren Praemolaren mit Pyramidenfüllung. *A* Zahnstumpf vor der Behandlung, *B* nach Abschleifen des Kronenstumpfes und Füllen des unteren Teiles *a* des Wurzelkanales mit Cementpasta, *x y* abgeschrägte Ecke. *C a* Füllung des Wurzelkanales, *b* Neusilberstift, *c* Amalgamfüllung.

spitz zugefeilten Stift aus hartem Neusilberdraht von der Stärke des Bohrers so in den Kanal, dass der Stift auch **ohne** Cement fest in demselben sitzt. Ist der Stift zu dick, so klemmt er sich in dem Kanal, d. h. er geht nicht weit genug hinein; ist er zu dünn, so lässt er sich nicht fest drücken. In letzterem Falle schneidet man von dem Stifte 1—2 mm ab, im ersteren feilt man ihn etwas dünner.

Die Form der Stifte, welche ich als Stützpunkte für die Pyramidenfüllungen und Amalgamkronen verwende, habe ich in doppelter Grösse in der Fig. 401 abgebildet. Derjenige Teil des Stiftes, welcher in den konisch ausgebohrten Wurzelkanal gesteckt wird, ist spitz gefeilt und muss **genau** der Form und Stärke des Bohrers entsprechen. Da ich drei verschieden starke Bohrer verwende, so halte ich mir auch Wurzelstifte in drei Spitzenstärken vorrätig. Derjenige Teil des Stiftes, welcher aus der Krone herausragt, ist vierkantig gefeilt und

mit kleinen, alternierenden Einschnitten versehen. Diese kantige Form des aus dem Kronenstumpfe herausragenden Teiles

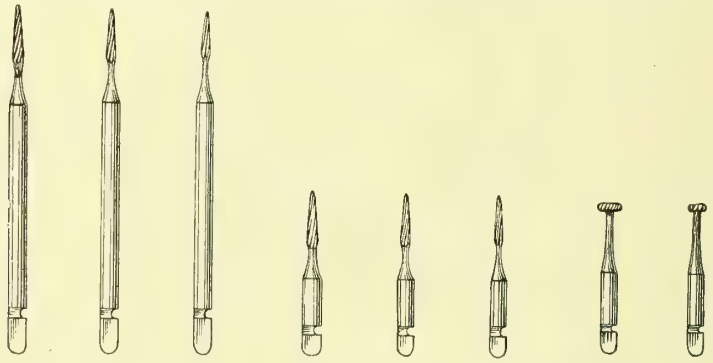

*a* *b* *c*

Fig. 400. *a* Bohrer zum Ausbohren der Wurzelkanäle an Zähnen des Oberkiefers. *b* 3 Bohrer für das Winkelstück zum Ausbohren der Kanäle für untere Seitenzähne. *c* Bohrer zum Einschneiden der Furchen für das Amalgam.

des Stiftes, Fig. 402, ist nötig, damit das Amalgam sich beim Stopfen nicht um den Stift dreht, sondern an seinen Ecken und in seinen Unterschnitten Halt findet.

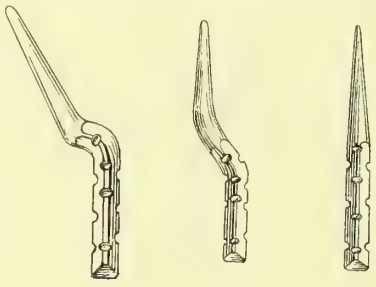

*a* *b* *c*

Fig. 401. Stifte aus hartem Neusilber-(Argentan-)Draht in doppelter Grösse zur Befestigung von Pyramidenfüllungen und Vollkronen aus Amalgam. *a* für obere, *b* für untere Mahlzähne; *c* für einwurzelige Praemolaren!

Für Eckzähne, untere Praemolaren und obere zweite Praemolaren kann man die Stifte 1,2 mm dick benutzen, ebenso für die Gaumenwurzeln der oberen und für die Distalwurzel der unteren Molaren.

Für die oberen ersten Praemolaren, deren Gaumenwurzel ebenfalls die stärkere zu sein pflegt, muss man die feinsten Bohrer und nur 1 mm dicken Draht benutzen.

Trotzdem diese Wurzeln dünn und häufig auch gekrümmt sind, und trotzdem die Kanäle meist nur kürzer ausgebohrt werden können,

halten auch in diesen Wurzeln die Stifte als Träger der Pyramidenfüllungen ganz zuverlässig fest.

Beim Einsetzen dieser Stifte verwende ich eine Hohlzange (Fig. 407 und Fig. 408), mit welcher ich den Stift so stramm einpasse, dass er auch ohne Verkittung festsitzt. Vor dem endgültigen Einsetzen wird alsdann der spitz zugefeilte Teil des Stiftes mit etwas weicher Phosphatcementpasta umgeben und mit dieser in den trockenen Wurzelkanal kräftig eingedrückt. In dieser Weise befestigt, sitzt der Stift in der Zahnwurzel so fest, dass er — ohne Umfüllung mit Amalgam — **eine Belastung bis zu 25 kg aushält,** Fig. 403. Trotzdem darf man sich auf die Festigkeit des Stiftes allein nicht verlassen, denn die dauernd rüttelnden Bewegungen, wie sie der Kauakt bedingt, sind schliesslich doch etwas anderes, als der gleichmässige Zug des Experimentes, und es wäre vielleicht doch eine allmähliche Lockerung des Stiftes denkbar. Träte eine solche aber auch nur im geringsten Grade ein, so wäre damit bei der Konicität des Stiftes auch gleich die ganze Befestigung in Frage gestellt. Deswegen ist es erforderlich, dass der Stift durch das Amalgam in seiner Lage unverrückbar fest gehalten wird, und das ist der Fall, wenn das Amalgam, in welchem der Stift fixiert ist, noch in der Cavität eine Verankerung findet. Stift und Füllung müssen sich gegenseitig stützen. Daher soll die Präparation der Cavität, wie am Eingang dieses Abschnittes erwähnt, derjenigen für Kuppelfüllungen gleich sein, d. h. man hat für Unter-

Fig. 402.

Oberer Mahlzahnstumpf mit Wurzelstift.

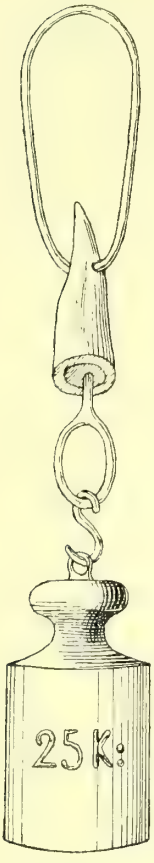


Fig. 403.

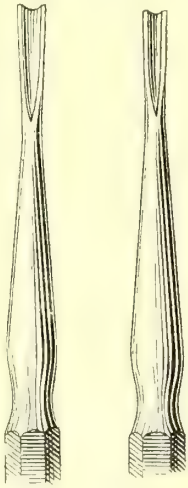

Fig. 404.

[1]) Ein mit erlaubter Kraftentfaltung in den Wurzelkanal hineingedrückter Stift trug **ohne** Cementverkittung ein Gewicht von 10 kg; erst bei $12^1/_2$ kg Belastung löste sich der Stift von den Wänden des Kanals. So schliessend müssen aber die Neusilberstifte eingepasst werden, wenn sich die Pyramidenfüllungen bewähren sollen, denn nicht die Cementumfüllung, sondern nur der feste Anschluss an die Wände des Kanals sichert den Halt des Stiftes und der Pyramidenfüllungen.

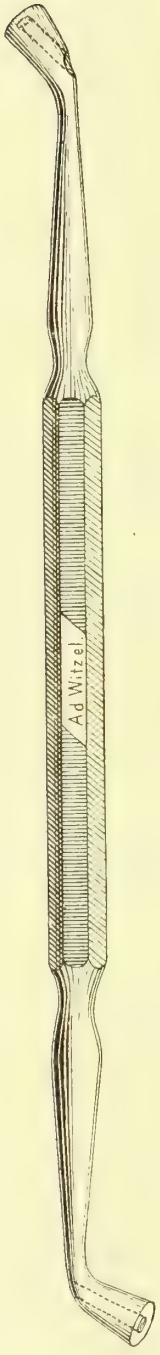


Fig. 405.

Fig. 406.

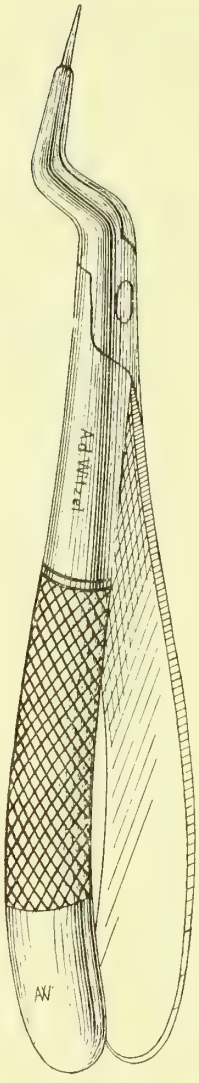


Fig. 407.

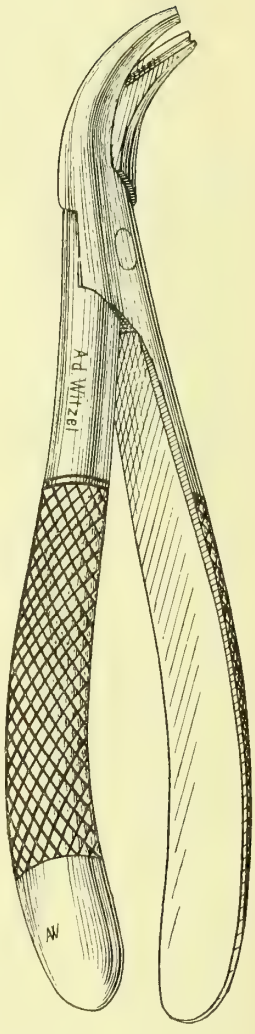


Fig. 408.

Fig. 405. Hohlstopfer, dessen Lochkanal den Stift aufnimmt, dessen Fläche das Amalgam um den letzteren stopft.

Fig. 406. Rechts- und linksseitiger Rinnenstopfer.

Fig. 407. Zange mit Wurzelstift für die Zähne des Oberkiefers.

Fig. 408. Zange zum Einsetzen der Wurzelstifte in die Zahnstümpfe des Unterkiefers.

schnitte in der napfförmig vertieften Cavität Sorge zu tragen. Wird der Stift unter Berücksichtigung dieses Umstandes mit Amalgam umfüllt, dann trägt das Ganze im Experiment bis zum Zerreissen des Verbindungsdrahtes und bei seitlicher Belastung bis zur Berstung der Wurzel. —

Vor dem endgültigen Einsetzen des Stiftes hat man den aus der Wurzel herausstehenden Teil desselben noch so zu richten, dass er direkt in die Kaufurche des Antagonisten hineinbeisst. Es soll damit erreicht werden, dass er möglichst mitten in die aufzubauende Krone zu liegen kommt. Bei einwurzligen Zähnen ist die Richtung der Kanäle meist eine derartige, dass der Stift hierzu gerade bleiben kann, bei mehrwurzligen dagegen, namentlich bei den unteren Molaren, muss der freie Teil des Stiftes winklig umgebogen werden.

Zum Aufbau solcher Füllungen benutze ich ein schnell erhärtendes, goldhaltiges gemischtes Amalgam. Ich stopfe dasselbe in die noch weiche Cementpasta, mit der ich den oberen Teil des Stiftes im Kanal umfülle, entferne aber vom Rande jeden Überschuss von Cement. Dann baue ich das Amalgam fest um den kantigen Teil des Stiftes auf, und zwar mit einem Rinnen- oder Hohlstopfer (Fig. 404), ohne den sich diese Arbeit nicht gut ausführen lässt. Das mässig plastische Amalgam wird dann bis zur Stifthöhe, die — wie gesagt — genau der Artikulation entsprechen muss, mit Seitenspateln zuckerhutartig geformt; dabei hat man darauf zu achten, dass keine Amalgamteile unter das Zahnfleisch gestopft werden und dasselbe taschenförmig abdrängen.

Am anderen Tage pflege ich jede Kuppel- oder Pyramidenfüllung, ebenso die Amalgamkronen mit feinen Steinchen zuzuschleifen und mit der Sandpapierscheibe zu glätten.

Will man noch die Zeit dran wenden, eine bessere Politur zu erhalten, so geschieht dies am besten, indem man mittelst der Bohrmaschine die Füllung zunächst mit einem in Bimsteinbrei getauchten Korkcylinder abreibt. Holzkegel sind hierfür nicht zu empfehlen, da dieselben immer nur mit einem Punkte die Füllung berühren und dadurch auf der Oberfläche lauter kleine Vertiefungen schaffen. Dann bürstet man mit einem Radbürstchen ab und kann schliesslich noch den Rotationspolierer anwenden.

Kann der Patient aber zu diesem Zwecke nicht wiederkommen, so schleife ich das schnell erhärtende Amalgam bereits nach zwei Stunden mit feinsten Sandpapierscheiben und bürste und wische die Zahnfleischgrenze ab.

Zur Zierde, **nicht** zur Erhöhung der Leistungsfähigkeit können diese Pyramidenfüllungen noch mit Vollkronen aus Gold bedeckt werden. Man macht an ihnen alsdann horizontale Einkerbungen und befestigt darauf die Goldkrone, am besten mit Cement.

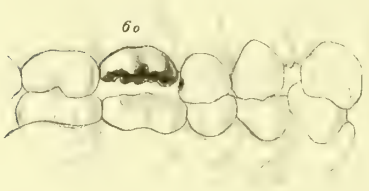


Fig. 409.

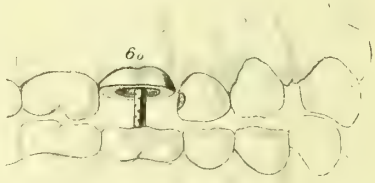


Fig. 410.

Nach diesen allgemeinen Mitteilungen über die Herstellung der Pyramidenfüllungen will ich die Technik derselben durch eine Reihe von Abbildungen zu illustrieren versuchen in der Hoffnung, mich durch diese Bilder auch den Lesern verständlich zu machen, welche diese neue Art des Kronensatzes nicht aus meinen Demonstrationen kennen.

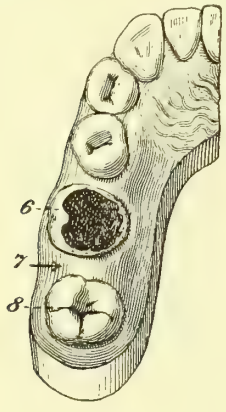


Fig. 411.

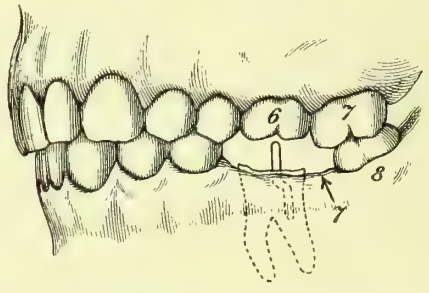


Fig. 412. Abgeschliffener unterer Mahlzahn mit eingesetztem Wurzelstift, zum Aufbau einer Amalgamkrone vorbereitet.

Die Fig. 409 zeigt die Zahnreihe eines jugendlichen Patienten, bei dem ausser dem schwer erkrankten ersten Molaren und dem anliegenden zweiten Praemolaren alle Zähne gesund waren. Zur Erhaltung des guten Zahnreihenschlusses, welcher den Kopfbiss zeigte, musste die erkrankte Krone *6 o.* ersetzt werden. Ich entschloss mich, diesen Ersatz durch eine Amalgamkrone auszuführen, eine Indikation,

die auch für die, in den Figuren 411 und 412 abgebildete Zahnreihe vorlag.

In beiden Fällen waren noch ziemlich starke Kronenreste vorhanden, welche aber trotzdem abgetragen werden mussten, weil dieselben approximale Berührungskaries zeigten (s. Fig. 413d).

In noch geschlossen stehender Zahnreihe erscheinen diese Ecken gesund; es wäre aber ein grosser Fehler, solche Kronenreste stehen zu lassen und den Zahnstumpf nur mit einer Dreiviertel-Amalgamkrone zu versehen. Denn ganz abgesehen davon, dass es schon sehr schwierig ist, von einer Zahnhöhle, wie Fig. 413, eine Sonde in den von der Kronenecke noch bedeckten Wurzelkanal einzuführen, ist eine genügende Desinfektion, Reinigung oder partielle Erweiterung eines solchen Kanales mit dem Bohrer ganz unmöglich. Füllt man aber einen solchen Zahn mit Erhaltung der Kronenecke, so kann man mit

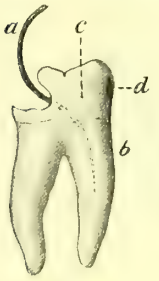

Fig. 413.

Fig. 414.

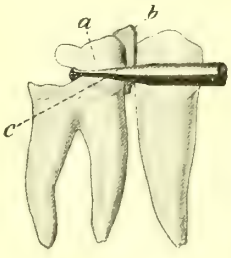

Fig. 415.

Fig. 416.

Fig. 417.

Sicherheit darauf rechnen, dass infolge der Vergrösserung des approximalen Defekts die Ecke vielleicht schon nach Jahresfrist zusammenbricht (Fig. 414*a*). *Dann haben wir aber eine neue Höhle, die sich nun ohne Abtragung der irrtümlich geschonten Ecke kaum füllen lässt*, schon deshalb nicht, weil gewöhnlich auch der inzwischen mit erkrankte Nachbarzahn eine grössere Füllung erfordert.

Ich empfehle daher, indem ich auf den Inhalt der Seite 309 verweise, wiederholt, solche Kronenreste abzutragen und eine vollständige Krone aus Amalgam aufzubauen; nur muss man sich hüten, zum Abtragen solcher Kronenreste wie in Fig. 413 oder 420 die Zwickzange zu gebrauchen. Ich verwende hierzu stets einen scharfen Fissurenbohrer (Fig. 415*c*), mit dem ich den Kronenrest event. erst durchbohre (Fig. 420) und dann abschneide. Der Nachbarzahn wird dabei durch ein ganz dünnes, zwischen beide Kronen geschobenes Stückchen Nickelblech (Fig. 415*b*) beschützt. Ist der Kronenrest abgeschnitten und der Stumpf abgeschliffen und napfförmig ausgeschmiergelt, so lässt sich die antiseptische Behandlung der Wurzel-

kanäle in denkbar einfachster Weise ausführen. Beide Kanäle, auch die engen der Mesialwurzel, lassen sich von einer solchen Höhle mit Aussicht auf Erfolg behandeln (Fig. 416 *a b*). Ist dieser wichtigste Teil der Behandlung erledigt, dann bietet das Aufsetzen einer Kuppelfüllung oder Amalgamkrone (Fig. 417) aber gar keine Schwierigkeiten mehr.

Mit den nachfolgenden Figuren möchte ich nun die Technik des Aufbauens einer Amalgamkrone genau erläutern.

Nach Abschleifen des Kronenstumpfes (Fig. 409), Desinfektion, Reinigen und Füllen der Wurzelkanäle, wurde der Praemolar mit Amalgam gefüllt. Dann Ausbohren der Gaumenwurzel mit dem konischen Bohrer; Unterschneiden der Pulpahöhle, um hier das Amalgam zu verankern, Erweiterung des Einganges der Gaumenwurzel zur Aufnahme der Phosphatcement-Pasta.

Fig. 418.

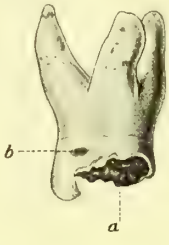


Fig. 419.

Fig. 420.

Fig. 418 und 419. Erkrankte Zahnkrone vor der Behandlung.
Fig. 420. Starker Kronenrest, der mit einem Fissurenbohrer abgeschnitten wird.

Nun Einpassen des Wurzelstiftes, um seine Stellung zur Kaufläche des unteren Zahnes und seine Höhe zu prüfen. Der Kieferschluss zeigt, dass der Stift zu hoch ist. Die Zahnreihen können nicht eingeschlossen werden (Fig. 410).

Wir schleifen daher mit einem breiten Corundrad den im Zahne auch ohne Cementverkittung festsitzenden Stift bis zur genauen Artikulationshöhe ab.

Nun wird Zellstoffwatte zum Trockenlegen des Zahnes, Alkohol zum Austrocknen, der Luftbläser zum Trockenblasen etc. zurecht gelegt, ebenso alle Instrumente, die zum Aufbau der Amalgamkrone nötig sind.

Darauf wird ungefähr die Hälfte[1]) der Amalgampasta, welche zum Kronenaufbau erforderlich ist, bereitet, sorgfältig bis zur vollstän-

[1]) Es ist zweckmässig, immer nur kleine Portionen Amalgam zu mischen. Dadurch erreicht man, dass das schon aufgebaute Amalgam härter und widerstandsfähiger, das neu aufzutragende aber weich und plastisch ist. Man vermeidet so das sonst leicht vorkommende Zertrümmern der schon aufgebauten Teile durch zu starken Druck.

digen Amalgamierung im Mörser mit Salmiakgeist gewaschen und aus dem plastischen Amalgame das überschüssige Quecksilber nur zwischen den Fingerspitzen ausgepresst.

Nun wird der Zahnstumpf trocken gelegt, ausgetrocknet, eine kleine Portion eines **langsam** erhärtenden Phosphatcements präpariert und in der Grösse eines Stecknadelknopfes in den Kanaleingang gestopft. Dazu nimmt man einen feinen Stopfer, dessen Spitze zuvor in Kaliseifenlösung getaucht werden muss, damit an ihr das Cementkügelchen nicht haftet.

Darauf wird die Wurzelspitze des Stiftes ebenfalls mit Cement bestrichen und der schon eingepasste Stift mit der Zange fest in

Fig. 421.

Fig. 422.

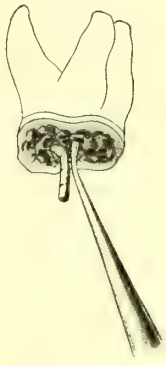

Fig. 423.

Fig. 421. Zugeschliffene Zahnkrone und ausgebohrte Pulpahöhle; Sonde mit dem Kügelchen Phosphatcementpaste.

Fig. 422. Gaumen-Wurzelkanal mit weicher Phosphatcementpaste; Wurzelstift zum Eindrücken in den Kanal von der Zange gefasst.

Fig. 423. Wurzelstift in den Kanal gedrückt. Cement mit Amalgam bedeckt, welch letzteres mit einem feinen Instrument in die weiche Cementpaste gestopft wird.

den Kanal gedrückt. In die, die Pulpahöhle zum Teil füllende Cementpaste wird nun eine linsengrosse Portion Amalgam gestopft und so mit der weichen Cementpasta verankert.

Am Stift kann ein dünner Überzug von Cementpasta sitzen bleiben, von dem Zahnrande ist er dagegen zu entfernen.

Nun wird eine erbsengrosse Partie Amalgam um den Stift gegen die Unterlage gedrückt, erst mit dem mittelgrossen und grossen Fussstopfer fixiert und dann mit dem Lochstopfer fest gegen die schon ausgefüllte Pulpahöhle gedrückt.

Dadurch wird das Centrum des Amalgams um den Stift herum fest zusammengepresst, während der Rand der Füllung überquillt. Dieser Rand, der Risse zeigt, wird nun mit dem Fussstopfer und dem Spatel geglättet.

Darauf wird eine zweite und dritte Portion Amalgam in derselben Weise um den Stift gegen die Unterlage gestopft und jede Lage durch Druck mit dem Lochstopfer oder Rinnenstopfer fest um den Stift herum fixiert.

Nun wird, wenn die Amalgamkrone eine abgestumpfte Pyramide bilden soll, das Amalgam dementsprechend mit Spateln beschnitten, geglättet und etwaige Defekte durch Aufstreichen weicherer Pasta

Fig. 424.

Fig. 425.

Fig. 426.

Fig. 424. Amalgam wird mit mittelgrossem Fussstopfer in die Pulpahöhle gestopft.

Fig. 425. Das Centrum des zur Hälfte aufgebauten Amalgams wird mit dem Lochstopfer fest um den Stift gepresst.

Fig. 426. Das Amalgam wird mit dem Rinnenstopfer um den Stift herum kondensiert.

ausgeglichen, und zuletzt mit einer, von einer Pincette gehaltenen Wattekugel leicht abgewischt und geglättet.

Reicht das Amalgam, wie das häufiger vorkommt, an einer Stelle unter das Zahnfleisch bis zum Rand der Alveole, so ist diese Tasche sorgfältig von überstehenden oder in sie hineingestopften Amalgamteilchen zu befreien.

Wenn eine solche Amalgamkrone von einer Klammer umfasst werden und eine Prothese tragen soll, so muss die Krone cylinderförmig gestaltet werden. Man hüte sich, ihr sogleich oder beim Zuschleifen die Kegelform zu geben, von welcher jede Klammer abspringt.

Soll aber durch den Kronenersatz, wie in dem eingangs erwähnten Falle, der Seitendruck der Zahnreihe erhalten und jede Lückenbildung vermieden werden, so wird das Amalgam

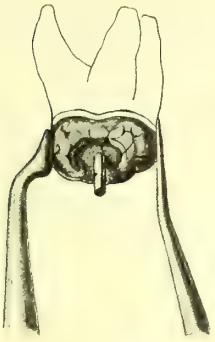

Fig. 427.

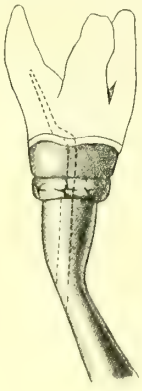

Fig. 428.

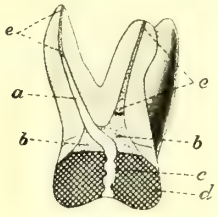


Fig. 429.

Fig. 427. Grosser Fussstopfer *a* und *b* drücken und glätten den übergepressten Amalgamrand.

Fig. 428. Lochstopfer, die dritte Lage Amalgam sistierend.

Fig. 429. Durchschnitt eines Mahlzahnes mit Amalgamkrone. Im Kanal sitzender Wurzelstift *a*, umfüllt mit Cement *b*; *c* Kronenteil des Wurzelstiftes, die Amalgamkrone *d* fixierend; *e e* mit Phenol-Cementpasta gefüllte Wurzelkanäle.

zunächst fest gegen die Nachbarzähne gestopft, deren Amalgamfüllungen und Seitenflächen zuvor mit Kaliseifenlösung bestrichen

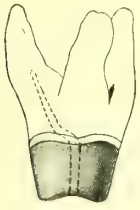

Fig. 430.

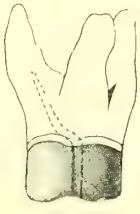

Fig. 431.

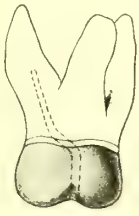

Fig. 432.

Fig. 430. Fertige Pyramidenfüllung.

Fig. 431. Cylinderfüllung zum Stützpunkt für Metallklammern bestimmt.

Fig. 432. Vollkrone aus Amalgam.

wurden, die Krone geformt und am Zahnrande palatinal und buccal mit dem Spatel fertig geglättet. Dann erst schneide ich mit einem feinen Messerchen mesial und distal das auf den Zahnfleischpapillen und zum Teil zwischen denselben und dem Zahnhalse liegende

Amalgam fort, ohne dabei den Schluss desselben an den Kauflächenkanten der Nachbarzähne zu zerstören (s. Fig. 433).

Die letzteren dürfen aber auch vom Amalgam nicht bedeckt werden. Wird eine so gestopfte und so geformte Amalgamkrone durch das Anlegen einer Guttaperchaschiene[1]) gegen Druck geschützt, und am anderen Tage nach Regulierung des Gegenbisses (Benutzung von Artikulationspapier, Abschleifen spitzer Höcker des Gegenzahnes) geschliffen und mit kleinen Kreisbürsten, Bimstein und geschlemmter Kreide poliert, so haben wir einen Kronenersatz, dessen Aussehen und Brauchbarkeit kaum etwas zu wünschen übrig lassen dürfte.

Man könnte daran denken, diesen Aufbau von Amalgamkronen unter Benutzung von Ringmatrizen aus feinem, weichem Nickel- oder Silberblech aus-

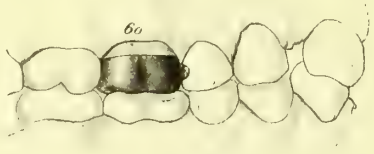

Fig. 433.

zuführen, die entweder nach dem Erhärten des Amalgams wieder entfernt (durchgeschliffen) werden, oder am Zahne dauernd sitzen bleiben.

Ich benutze diese Hilfsmittel nicht, sondern stopfe jede durch einen Stift fixierte Amalgamkrone frei, weil ich gefunden habe, dass dieser freie Aufbau der Pyramidenfüllungen und der Amalgamkronen leichter auszuführen ist und bessere Resultate giebt. Ausserdem ist aber bei der Anlage solcher Ringe, die nicht wieder entfernt werden sollen, dieselbe Vorbehandlung des Zahnstumpfes erforderlich, wie sie dem Aufsetzen einer Goldkrone voraufgehen muss.

*Aber gerade dieses, in keinem Falle leicht durchzuführende, ganz genaue Anpassen des Ringes an den Zahnhals soll dem Patienten durch meine Pyramidenfüllungen erspart werden.*

Wie sicher sich aber auch ganze, den Nachbarzähnen scharf anliegende Kronen aus Amalgam aufbauen lassen, wird jeder Zahnarzt bald erkennen, der sich bemüht, unter Beachtung der von mir gegebenen Vorschriften diese technisch ganz interessante Aufgabe zu lösen.

Als Anhang zu diesem Abschnitte will ich noch **die Herstellung von Amalgamkronen mit angesetzten Flachzähnen** beschreiben. Wir

[1]) S. die Fig. 397 auf Seite 414.

hatten uns schon früher mit der Lösung dieser Aufgabe beschäftigt;[1]) die Versuche sind jedoch erst jetzt von meinem Assistenten, Herrn Zahnarzt *FEDER*, durch Arbeiten am Phantom zum Abschluss gebracht worden, und zwar mit einem Erfolg, der mich veranlasst, an dieser Stelle die Technik dieser ganz interessanten Verschönerung meiner Amalgamkronen zu beschreiben. Der Zweck dieser Methode ist, das den fehlenden Kronenteil ersetzende Amalgam durch einen in demselben befestigten Flachzahn buccal bezw. labial zu decken.

Die Vorbereitung der Wurzel, das napfförmige Ausbohren und Unterschneiden der Pulpahöhle zur Befestigung des Amalgams, das Einpassen des Stiftes in den Wurzelkanal, muss in der schon be-

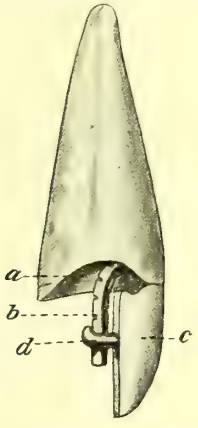


Fig. 434.

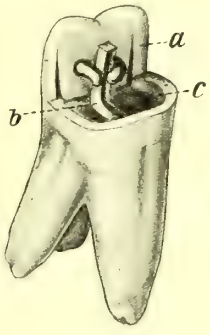


Fig. 435.

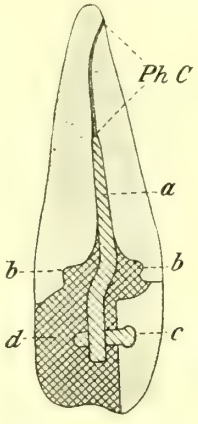


Fig. 436.

Fig. 434. Oberer Praemolaren-Stumpf mit eingesetztem Wurzelstift und angepasstem Flachzahn.

Fig. 435. Oberer Mahlzahn mit eingesetztem Wurzelstift und angepasstem Flachzahn.

Fig. 436. Durchschnitt eines Praemolaren mit Amalgamkrone und Emailfacette; *a* Wurzelstift, *b* Unterschnitt in der Pulpahöhle, in welcher das Amalgam verankert ist, *c* Emailzahn, mit seinen Crampons den Stift umfassend, *d* Amalgamkrone. *Ph C* Phenolcement in dem oberen Teil des Wurzelkanals.

schriebenen Weise durchgeführt werden. Soll nun ein Flachzahn angesetzt werden, so wird derselbe direkt dem Wurzelstumpfe angepasst. Dabei muss der Wurzelstift so gestellt sein, dass er dem

[1]) Bei den früheren Versuchen habe ich den Flachzahn an den Wurzelstift anlöten, die Lotstelle vernickeln und nach Einführung des Stiftes in den Wurzelkanal diesen bis über die Lotstelle hinaus mit Amalgam pyramidenförmig umfüllen lassen. Diese Versuche misslangen und mussten misslingen, weil das kräftige Eindrücken des Stiftes in den Wurzelkanal immer durch das Aufstossen des Flachzahnes auf den Wurzelrand verhindert wurde.

Rücken des Flachzahns nicht anliegt, sondern 1 mm davon absteht und die Crampons den Stift zwischen sich aufnehmen können (Fig. 434 und 436). Dann schleift man mit einem runden Corundkopfe den Nackenteil des künstlichen Zahnes napfförmig aus, zieht mit einem feinen Schmirgelrädchen noch zwei feine Furchen in den Rücken desselben und biegt die Crampons dann so, dass sie den Stift hakenförmig umfassen.

Nun umfüllt man in der schon beschriebenen Weise den in die Pulpahöhle festgedrückten Stift mit Amalgam, streicht die napfförmige Vertiefung und die feinen Furchen im Kunstzahn ebenfalls mit plastischem Amalgam aus und schiebt und drückt denselben mit seinen Crampons über den Stift hinweg an seinen Platz auf den Wurzelrand. Hier wird er von den Fingern der linken Hand so lange fixiert, bis

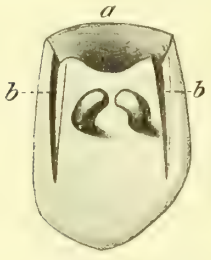


Fig. 437.

Fig. 438.

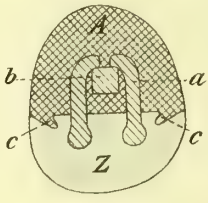


Fig. 439.

Fig. 437. Flachzahn am Hals (Nackenteil), hohl (und furchenförmig) ausgeschliffen und seitlichen Unterschnitten *bb*.

Fig. 438. Flachzahn, Seitenansicht mit napfförmig ausgeschliffenem Nackenteil.

Fig. 439. Querschnitt von einer mit einem Emailzahn verzierten Amalgamkrone. *Z* Emailzahn, *aa* Crampons desselben, welche den Stift *b* hakenförmig umgreifen. *A* Amalgam, in die Furchen *cc* hineingreifend.

das nachgestopfte Amalgam den Zahn festgestellt hat. Dann baut man unter Benutzung feinerer und grösserer Fussstopfer das Amalgam zur Krone weiter auf, glättet dasselbe sorgfältig am Zahnhalse mit Spateln und legt zum Schutze der Amalgamkrone und des Emailzahnes die Guttaperchaschiene auf (s. Fig. 397).

Durch die Erhärtung des Amalgams, die in spätestens zwei Stunden erfolgt sein muss (man hat das Amalgam allerdings daraufhin sehr genau vorher zu prüfen), ist der Zahn so fest fixiert, dass er schon am anderen Tage nur durch stärkere Gewalt mit Zurücklassung seiner Crampons von der Amalgamkrone wohl abgebrochen, nicht aber herausgerissen werden kann. Wir haben derartige, den Amalgamkronen angesetzte Flachzähne in der Richtung

des Kaudruckes bis zu 35 Pfund belastet. Dabei brach die Hälfte des Emailzahnes bis zu den Crampons ab; der Rest sass aber unverändert fest im Amalgam.

Obgleich wir diese Methode des Kronenersatzes in der Praxis noch nicht längere Zeit prüfen konnten, so sind wir auf Grund unserer experimentellen Versuche zweifellos doch berechtigt, dieses Verfahren auch für die Praxis und zwar in den Fällen zu empfehlen, wo uns daran liegt, das Zuschleifen des Zahnhalses behufs Aufsetzens einer Goldkrone mit Emailflachzahn zu vermeiden, eine Amalgamkrone aufzubauen, diese aber mit einer Emailfacette zu decken. Das dürfte sich in bestimmten Fällen bei oberen Praemolaren empfehlen. Hier ist dieser Ersatz von meinem Assistenten, Herrn *FEDER*, auch in der Praxis mit Erfolg angewendet worden. Aber nicht allein an diesen Zahnstümpfen, sondern auch an anderen ist dieser Ersatz ausführbar, sobald nur der für das Aufbauen einer Amalgamkrone erforderliche Raum nicht durch die Krone des Antagonisten verengt wird. **Wir empfehlen diese neue Methode der Nachprüfung.**

## C. Wert der Amalgamkronen.

Im vorigen Kapitel habe ich die Behauptung aufgestellt, dass diese Amalgamkronen genau dieselben Dienste leisten wie jede andere dem Stumpfe aufgesetzte Krone. Demgegenüber werden vielfach von Kollegen Fragen an mich gerichtet, die im wesentlichen immer dieselben Punkte betreffen, nämlich die Haltbarkeit und Brauchbarkeit der von mir empfohlenen Füllungen.

Kuppelfüllungen aus reinem Kupferamalgam können bei normalen Verhältnissen des Speichels fünf bis acht Jahre gebraucht werden, ehe die Abnützung eine Erneuerung der Füllung notwendig macht. Da, wo die milchsaure Gärung vorherrschend ist, können diese Kuppelfüllungen schon nach drei bis vier Jahren sehr stark verbraucht sein. Ich habe daher den Gebrauch des Kupferamalgams (das auch durch die Beimengung von Zinn nicht viel widerstandsfähiger wird) zu Kuppelfüllungen in den letzten zehn Jahren ganz wesentlich eingeschränkt.

Die in der Fig. 440 abgebildete Kuppelfüllung *6o.r.* habe ich im Jahre 1876 aus einem 5 % Kupfer enthaltenden Goldamalgam hergestellt und den Abdruck zu dieser Zeichnung im Jahre 1892 genommen. Diese Füllung hat also den antiseptisch gefüllten Zahnstumpf **schon achtzehn Jahre** erhalten und wird ihn voraussichtlich noch viele

Jahre vor Verfall schützen, trotzdem der Füllungsrand, wie bei allen derartigen Kuppelfüllungen, die nicht aus reinem Kupferamalgam hergestellt worden sind, an der Schmelzgrenze undicht erscheint.

*Das ist nur ein Fall, den ich anführe; weit mehr als tausend solcher Füllungen habe ich selbst gelegt und mich überzeugt, dass meine Kuppelfüllungen so lange halten, wie es Patient und Zahnarzt nur erwarten können.*




Fig. 440.

Was von den Kuppelfüllungen gesagt ist, gilt in gleicher Weise von den Pyramidenfüllungen. Während aber die Haltbarkeit der niedrigen und breitbasigen Kuppelkronen in erster Linie von der Widerstandsfähigkeit des Amalgams abhängig ist, kommt bei den Kegelkronen noch ein anderer Gesichtspunkt in Frage. Je höher eine Krone und je kleiner die Basis derselben ist, desto stärker wird

Fig. 441.

ihre Befestigung angegriffen werden müssen. Wird aber Stift und Amalgam nach den von mir gegebenen Regeln verankert und die Krone so aufgebaut, dass beim Kauen der Druck vom Antagonisten her möglichst senkrecht und nicht von der Seite auf sie einwirken muss, so sind auch in dieser Beziehung alle Bedenken unnötig. Das muss von vornherein einleuchten, wenn man bedenkt, welche Belastung der umfüllte Stift auszuhalten imstande ist. (Vergl. Seite 417.) Es sei mir aber auch hier gestattet, mich auf eine Kasuistik zu berufen.

Der erste Fall, wo ich eine durch einen Stift gestützte Amalgamkrone aufsetzte, betraf einen Patienten, bei dem ein oberer Molar eine hohe Stütze verlangte. Ich befestigte im Distalkanal seines nahezu kronenlosen Antagonisten einen vernickelten Winkelstift und umfüllte diesen in der beschriebenen Weise mit Amalgam.

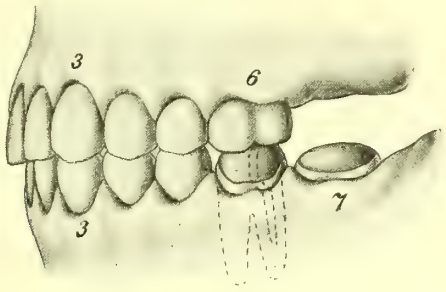


Fig. 442.

Die Fig. 441 zeigt den Zustand der linken Seite des Unterkiefers vor der Behandlung, die Fig. 442 die Artikulation beider Kiefer nach der Herstellung der Pyramidenfüllung des abgeschliffenen zweiten Mahlzahnes. Diese Behandlung hat sich nun seit 11 Jahren bewährt.

Fig. 443.

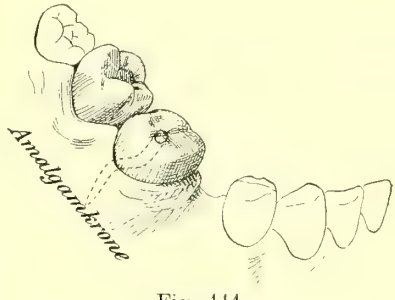


Fig. 444.

Die Figuren 443 und 444 zeigen den Unterkiefer einer Dame, bei welcher ich $\overline{6}|$ nach antiseptischer Wurzelfüllung mit einer an seinen Nachbar anschliessenden Amalgamkrone versehen habe. Dieselbe wird durch einen im Distalkanale befestigten Wurzelstift gestützt und bildet für zwei Zähne des Oberkiefers den Gegenbiss.

In den letzten Jahren bin ich auch dazu übergegangen, an Stelle der Stiftzähne, die ich zum Ersatz unterer und oberer Praemolarenkronen bevorzugte, Pyramidenfüllungen herzustellen.

Die Fig. 445 zeigt die rechte Seite der Zahnreihen eines jungen Mannes vor, die Fig. 446 und 447 dieselben Zahnreihen nach der Behandlung. Von *6o.* stehen nur noch wertlose Stümpfe; *4o.* ist tiefer krank; von *2o.* ist die Krone schon abgebrochen. Die Krone

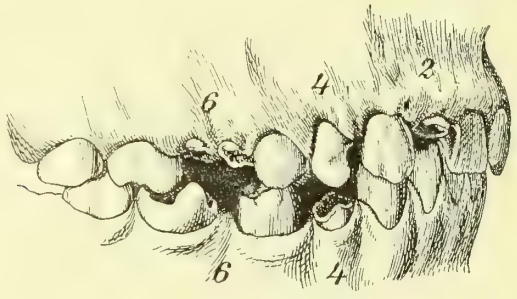


Fig. 445.

von *7u.* besteht nur noch aus einer Schale; *4u.* ist ein fester Stumpf mit verfaulter Pulpa. Ähnlich sehen die Zahnreihen an der linken Seite aus.

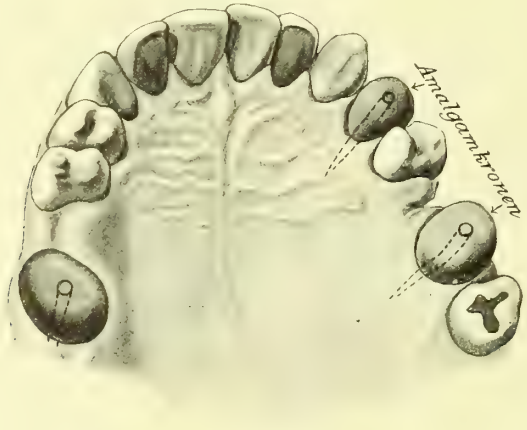


Fig. 446.

Aus beiden Kiefern sind alle unbrauchbaren Zahnstümpfe entfernt, die wertvollen nach antiseptischer Wurzelfüllung mit künstlichen Kronen versehen worden. Im Oberkiefer tragen $\underline{2}|\,|\underline{2}$ Stiftzähne, $|\underline{4}$ eine Pyramidenfüllung, $\underline{7}|\,|\underline{7}$ Kronen aus Amalgam. Im Unterkiefer hat $\overline{4}|$ eine durch einen Stift befestigte Amalgamkrone, $\overline{7}|\,|\overline{7}$ haben kuppelförmige Füllungen. Die Modelle Fig. 446 und 447 zeigen diese Behandlung.

Das folgende Bild, Fig. 448, zeigt eine ähnliche Zahnreihe mit einer Pyramidenfüllung, welche auf der Wurzel des ersten Praemolaren befestigt wurde, trotzdem der Zahnstumpf bis unter den Zahnfleischrand kariös und vom Zahnfleisch überwachsen war. Beide Pyramidenfüllungen werden von den Gegenzähnen getroffen

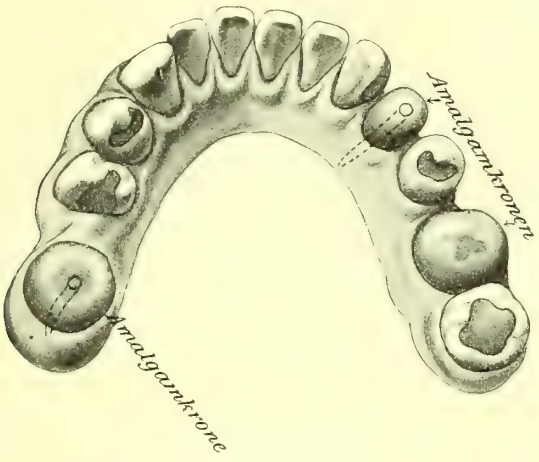


Fig. 447.

und auf meinen speciellen Wunsch zum Kauen der **festesten** Nahrungsmittel — harten Brotrinden etc. — gebraucht; sie bewähren sich vortrefflich.

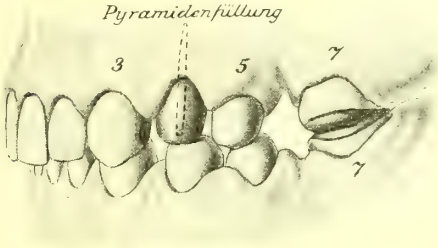


Fig. 448.

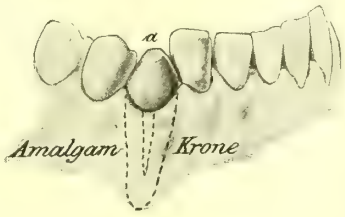


Fig. 449.

Das in der Fig. 449 abgebildete Modell zeigt die mit einer Pyramidenfüllung *a* ausgefüllte Lücke im Unterkiefer eines Herrn nach Verlust der Eckzahnkrone. Zum Ausfüllen der dreieckigen Lücke, die beim Sprechen störend war, konnte weder ein Stiftzahn noch eine Goldkrone Verwendung finden. Es wurde deshalb ein Stift von Neusilber im Wurzelkanal befestigt und um diesen eine Pyramidenfüllung aufgebaut, welche die Lücke gut abschliesst.

In den Fig. 450 und 451 zeige ich den Mund einer Patientin vor und nach der Behandlung. Die Dame wünschte die Lücke *5. o. l.* gefüllt zu erhalten, lehnte jedoch das Einsetzen einer Goldkrone ab. Ich machte daher eine Pyramidenfüllung, die, wie ich hier betonen möchte, auch als Ersatz einer Krone des ersten Praemolaren nicht unschön aussieht; der verlängerte *8 o.* wurde extrahiert.

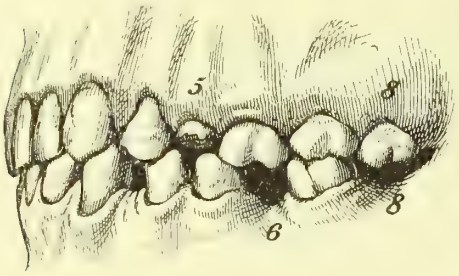


Fig. 450.

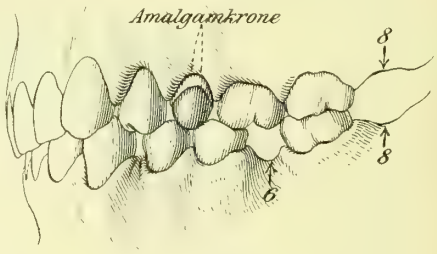


Fig. 451.

Die folgende Fig. 452 giebt die Zahnreihen eines Studenten, dem wir eine Pyramidenfüllung eingesetzt hatten, welche **nicht** auf den Gegenzahn traf, sondern an ihm vorbeistreifte. Der Ersatz sah ganz gut aus, wurde aber durch scharfen Gegenbiss gelockert

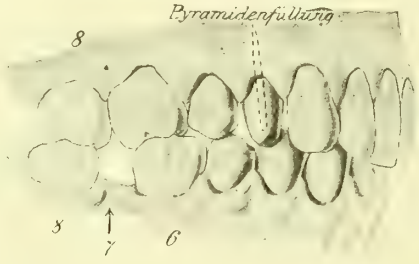


Fig. 452.

und infolgedessen erneuert. Man muss eben diesen Amalgamkronen, wie den Goldkronen, Kopfbiss geben. Diesen Druck (s. Fig. 448) halten sie aus.

Die Fig. 453 und 454 zeigen den Mund eines älteren Herrn, welcher den Ersatz der fehlenden Eckzahnkrone durch einen Stiftzahn ablehnte. Die Krone dieses Zahnes, wie auch die von $\underline{7}|$ wurden aus Amalgam aufgebaut, und ich muss hinzufügen, dass auch die Amalgamkrone der Eckzahnwurzel in keiner Weise auf-

fällt, weder beim Sprechen noch beim Lachen. Dass man in solchen Fällen das Amalgam durch einen angesetzten Flachzahn decken kann, soll hier nicht unerwähnt bleiben (vergl. Seite 427 bis 429).

Fig. 453.

Einen Vorzug der Pyramidenfüllungen möchte ich hier noch besonders betonen: ihre Form lässt eine Einkeilung von Speise-

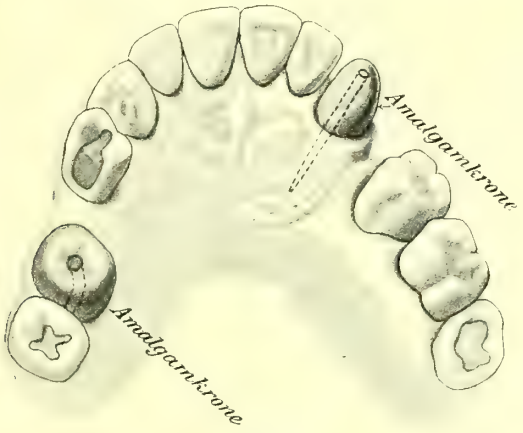


Fig. 454.

resten, wie sie so leicht zwischen nicht geschlossen stehenden Goldkronen vorkommt, nicht zu. Die Pyramidenfüllungen reinigen sich beim Kauakte von selbst, und da ihre Herstellung eine viel einfachere ist als die der Goldkronen, da ferner bei dem hier

empfohlenen Kronenersatz die noch **gesunde Verbindung zwischen Zahnfleisch und Periost durch das Zuschleifen des Zahnhalses in keiner Weise gestört wird,** so darf ich behaupten, *dass die von mir in der Praxis erprobten Pyramidenfüllungen in der Mehrzahl der Fälle dem Vollkronenersatz aus Gold ganz entschieden vorzuziehen sind* und mit ihnen so gute hygienische Verhältnisse geschaffen werden, wie wir sie nur in Ausnahmefällen mit Vollkronen aus Goldblech erreichen können.

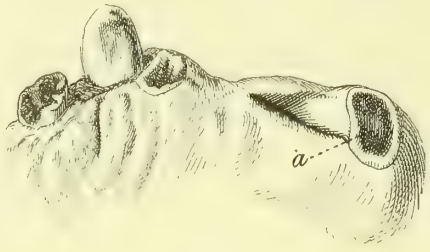


Fig. 455.

Wie haltbar richtig hergestellte Pyramidenfüllungen sind, geht wohl am besten daraus hervor, dass dieselben nicht bloss durch den Kauakt ungelockert bleiben, sondern als cylindrisch geformte Amalgamkronen sogar imstande sind, Zahnersatzstücke zu tragen. Wie aus dem vorigen Kapitel hervorgeht, habe ich mich nicht gescheut, diesen Punkt geradezu unter den Indikationen für diese

Fig. 456. *a* Stift mit Amalgamkrone, *c* Metallklammer.

Füllungen mit anzuführen. Zwei von den Fällen, in denen ich diese Art der Prothesenstützung verwendet habe, will ich mit den Fig. 455 und 456 illustrieren.

Die beiden Figuren zeigen einen Oberkiefer, dessen erkrankter zweiter Mahlzahn bis zum Zahnfleischrande *a* abgeschliffen und dann mit einer durch einen starken Wurzelstift befestigten Amalgamkrone versehen wurde, an welcher sich ein Kautschukstück mit breiter Gaumenplatte mittelst einer Klammer aus Neusilberdraht stützt.

Noch mehr als die Amalgamkrone der Fig. 456 leistet die der Fig. 458. In dem Munde, von dem die drei folgenden Abdrücke genommen sind, war die linke Seite des Kiefers. Fig. 457 deshalb zum Kauen nicht brauchbar, weil im Oberkiefer vom Eckzahn ab die Kronen aller Seitenzähne fehlten. Im Unterkiefer standen die beiden Praemo-

Fig. 457. Abdruck vor der Behandlung.

laren und der zweite Molar. Für die Gegenzähne der bereits mit ihren Alveolen nach oben gewanderten Praemolaren wurde durch hohe Resektion der Wurzeln von |4 u. 5 und Abschleifen der entleerten Zahn-

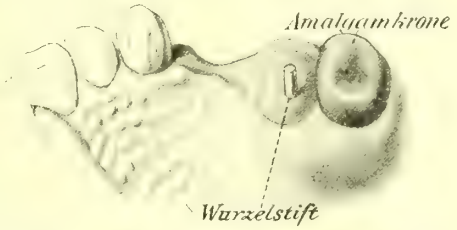


Fig. 458. Nach der Resektion, Wurzelfüllung und Aufbau der Amalgamkrone.

fächer Raum für die Prothese gewonnen. Die Wurzelkanäle der Zahnstümpfe |6 u. 7 wurden antiseptisch gefüllt und in beiden Pala-

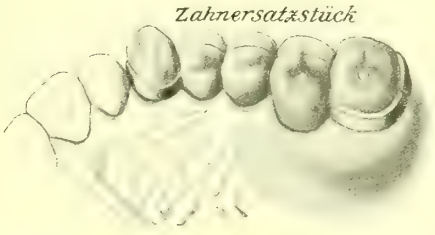


Fig. 459. Kiefer mit dem Zahnersatz.

tinal-Kanälen starke Metallstifte (harter Neusilberdraht) fest eingesetzt. Der in |6 wurde mit Amalgam plan umfüllt; um den in |7 eine Krone

aus Amalgam aufgebaut, die zum Teil auch noch in der Pulpahöhle verankert werden konnte. (Fig. 458).

An dieser Krone, dem aus $\lfloor\overline{6}$ herausragenden Wurzelstifte, sowie an dem starken Eckzahne wurde vermittelst Metallklammern eine soge-

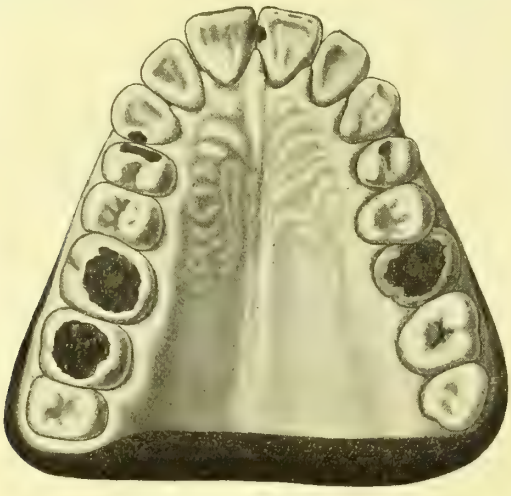

Fig. 460.

nannte Brücke (Fig. 459), mit einer Basis von schwarzem Kautschuk befestigt, welche der Patientin das Kauen der härtesten Nahrungsmittel ermöglichte.

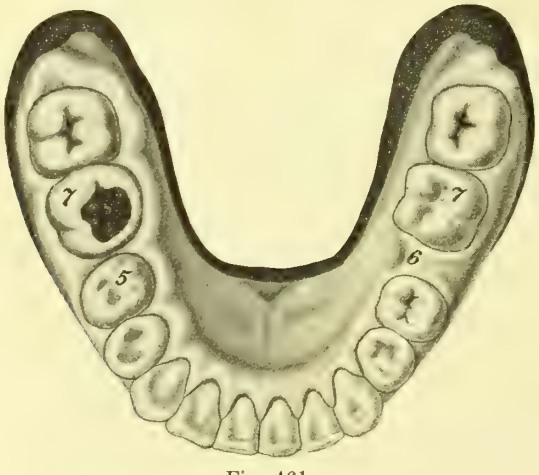


Fig. 461.

Diese beiden Beispiele mögen beweisen, dass wir auch mit Amalgamkronen, deren Kauflächen nicht, wie das an solchen aus Goldblech

(Beschreibung s. Seite 438 und 443.)

Fig. 5.

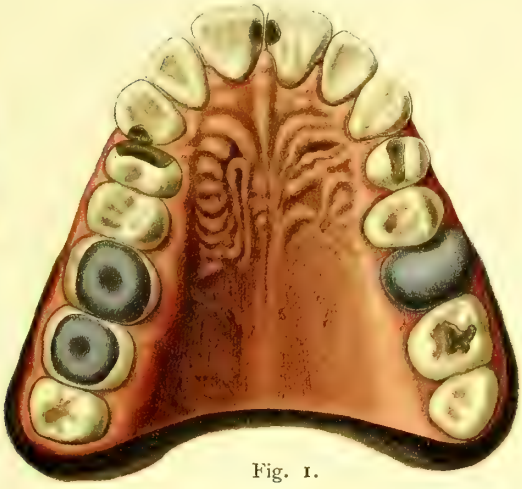

Fig. 1.

Fig. 6.

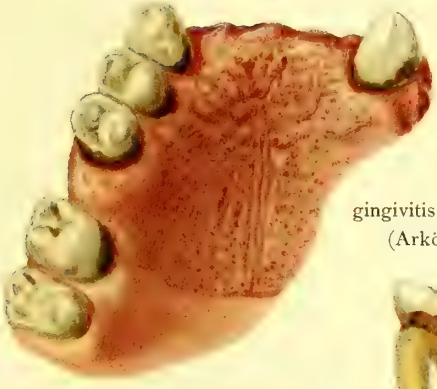

Fig. 3.

gingivitis nudata
(Arkövy).

Fig. 4.

Fig. 7.

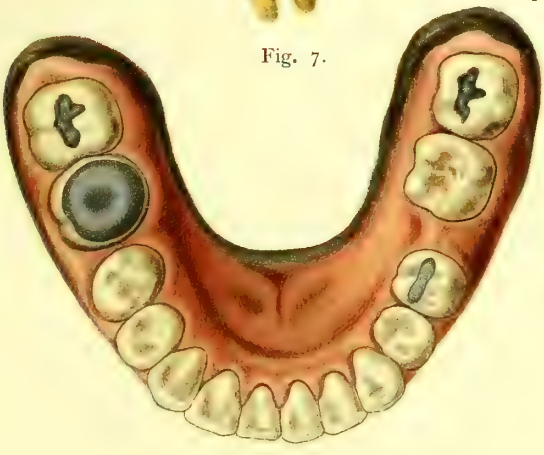

Fig. 2.

Gezeichnet und gemalt
von Karl Wesser, Jena

Aquarelldruck
von J. B. Obernetter, München.

gearbeiteten leicht vorkommt, verbraucht werden, ganz ausgezeichnete Stützpunkte für Zahnersatzstücke herstellen können, dass also auch hierzu die „Goldkapseln", sagen wir, **„nicht unbedingt nötig"** sind.

Die zweite Frage, die so häufig an mich gestellt wird, ist die: „Wie kaut der Patient mit diesen kuppel- und kegelförmigen Amalgamkronen"? Wie bereits betont, muss meine Antwort hierauf lauten: genau so gut wie mit jeder anderen künstlichen Krone und besser als mit jedem partiellen Ersatzstücke für Seitenzähne. Es liegt in der Natur der Sache, dass sich ein physiologischer Beweis für diese Behauptung nicht erbringen lässt. Man ist hierbei fast nur auf die Angaben der Patienten angewiesen; da die Zufriedenheit und das Wohlbefinden dieser aber für alle ärztlichen Massnahmen der ausschlaggebende Faktor bleiben muss, so darf ich ohne Scheu allen Zweiflern gegenüber obige Behauptung aufrecht erhalten und getrost auf die Erfolge meiner Praxis hinweisen. Ich möchte aber wenigstens versuchen, durch drei Krankenberichte sowie durch die denselben beigegebenen Illustrationen den Leser selbst in den Stand zu setzen, sich über die Brauchbarkeit der Kuppelfüllungen ein Urteil zu bilden.

Die Fig. 460 und 461 zeigen den Zustand der Zahnreihen einer jungen (23jährigen) Frau R., die mich vor Jahren in Essen a. R. aufsuchte, um sich von ihren Gesichtsschmerzen durch die Entfernung der erkrankten Mahlzähne und eines Praemolaren, die alle pulpakrank waren, befreien zu lassen. Ich empfahl nicht die Extraktion, sondern die Erhaltung der Zähne durch Füllungen. Zur Behandlung waren 8—10 Sitzungen erforderlich. Der Abdruck zu den Figuren 1 und 2 auf **Tafel XX** wurde ein Jahr nach abgeschlossener Behandlung genommen; nach fünf Jahren noch versicherte die Patientin, dass sie mit den gefüllten Zähnen vorzüglich kauen könnte.

Mit den Fig. 462 und 463 bringe ich die Zahnreihen einer Frau X. (ca. 30 Jahre alt), die mich vor drei Jahren konsultierte, um ihren Mund in Ordnung bringen zu lassen. Die Patientin erzählte, dass sie schon als Mädchen sehr schlechte Zähne gehabt habe und seit mehreren Jahren künstliche Zähne trage. Das Modell Fig. 462 zeigt den Oberkiefer ohne Prothese, dessen Zahnfleisch und Gaumenschleimhaut chronisch entzündet war und dessen Zähne alle kariös waren. Der Unterkiefer (Fig. 463) war ebenfalls mit einer Kautschukprothese besetzt, die unter den Platten stehenden Wurzeln nicht gefüllt und druckempfindlich.

Behandlung. Abnahme der Ersatzstücke, da sie nicht mehr getragen werden durften, Vorbehandlung der schmerzhaften Zähne,

Extraktion aller Zahnwurzeln bis auf *5* und *4 u. r.*, welche gefüllt wurden. Aufbau von Kuppelfüllungen und Amalgamkronen (Fig. 464 und 465). Füllen der weniger erkrankten Zahnkronen. Die Dauer dieser

Fig. 462. Oberkiefer vor der Behandlung.

Behandlung, die wegen der bestehenden Nervosität nur immer nach grösseren Pausen fortgesetzt werden durfte, betrug 3 Monate.

Fig. 463. Unterkiefer vor der Behandlung.

Während und nach dieser Zeit fand die Patientin wieder normalen Schlaf, der sie belästigende faulig-pappige Geschmack war nach Herausnahme der Zahnersatzstücke und der Wurzeln bald verschwunden. Zahnfleisch und Gaumenschleimhaut heilten rasch aus.

Auch die Erscheinungen der chronischen Dyspepsie, die $^1/_2$ Jahr lang vergebens behandelt worden waren, traten ohne weitere Medikamentation zurück und waren nach 6—8 Monaten vollständig beseitigt. Die Patientin hatte während dieser Zeit etwas über zwölf Pfund

Fig. 464. Oberkiefer nach der Behandlung.

an Gewicht zugenommen und sieht heute, im Vergleich zu früher, blühend aus. Die kleine Prothese (Fig. 465) zum Ersatz von *5* und *4 u. r.* machte ich erst später, um einer weiteren Verlängerung von *5 o.* vorzubeugen.

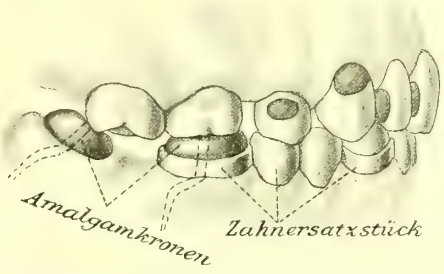


Fig. 465. Rechte Seite des Unterkiefers nach der Behandlung.

Bei einem 16 Jahre alten Mädchen, dessen Unterkiefer ich Fig. 466 abgebildet habe, wurde im 12. Jahre im Unterkiefer der schmerzhafte erste untere Mahlzahn gezogen. Hierdurch war die Patientin so operationsscheu geworden, dass sie die anderen damals noch nicht pulpakranken aber bereits kariösen Mahlzähne des Unterkiefers so lange ungefüllt weiter trug, bis sie alle drei tief zerstört und schmerzhaft wurden. Zwei Jahre wurden die ab und zu

auftretenden Beschwerden mit bewundernswerter Ausdauer ertragen, bis stürmisch auftretende Schmerzen das schlecht ernährte Mädchen so nervös gemacht hatten, dass es endlich, dem Beispiele der älteren Schwestern folgend, sich in meine Behandlung begab.

Die Extraktion der drei schmerzhaften Mahlzähne hätte die Kaufähigkeit des Gebisses zerstört; ich entschloss mich daher, auch diese Torsi von Mahlzähnen noch zu füllen. Da Schmelz und Dentin fest organisiert und die Alveolen noch nicht erkrankt waren, so konnte ich wohl einen guten Erfolg in Aussicht stellen.

Die Vorbehandlung war die bekannte; das Resultat der Behandlung zeigt die rechtsseitige Artikulation der Zahnreihen auf **Tafel XIX** Figur 1. Auch hier waren, wie in den meisten Fällen, die oberen

Fig. 466.

Mahlzähne allmählich in die Höhlen der unteren hineingewachsen, und deshalb das Aufsetzen von Goldkapseln fast unmöglich. Mit den Kuppelfüllungen dagegen wurde das Ziel der Behandlung, die Wiederherstellung geeigneter und brauchbarer Kauflächen, in einfachster und zweckentsprechender Weise erreicht.

Solche Erfolge sprechen für sich; man wird ihnen kaum bessere — ich darf das wohl aussprechen — zur Seite stellen können.

Deshalb lege ich auf die Erhaltung kräftiger Mahlzahnstümpfe durch Kuppelfüllungen den grössten Wert; **denn ich habe die unerschütterliche Überzeugung gewonnen, dass mit so gefüllten Zahnstümpfen namentlich dann, wenn sie mit gesunden Zähnen im Gegenkiefer artikulieren, besser gekaut werden kann als mit jeder Prothese.**

Durch die letzteren werden die hygienischen Verhältnisse der Mundhöhle immer verschlechtert, wenn bei der Herstellung derselben

nicht mit grösster Umsicht die Schaffung toter Winkel zwischen Zahnersatzstück und Stützzähnen vermieden wird. Die Beschädigung der letzteren durch Metallklammern, welche das Zahnfleisch zurückschieben (Figuren 5 und 6 **Tafel XX**), oder Kautschukklammern, welche durch Retention von Gärungsprodukten den Zahnschmelz direkt zerstören (Figur 7 **Tafel XX**), sowie die schwere Schädigung der Zahnhälse und der Gaumenschleimhaut durch Kautschukplatten, wenn dieselben Tag und Nacht getragen werden (Figuren 3 und 4 **Tafel XX**), das alles sind Dinge, welche durch die Wiederherstellung der Kauflächen der Seitenzähne vermittelst der Amalgamkronen in vielen Fällen so bequem vermieden werden können. Und so wird meines Erachtens mit der weiteren Ausbildung und häufigen Anwendung der Kuppel- und Pyramidenfüllungen aus Amalgam das erreicht, was die moderne Zahnheilkunde anstreben muss.

Das

# Füllen der Zähne mit Amalgam

mit 9 Lichtdruck-, 11 Aquarelldrucktafeln und 462 Figuren im Texte

nebst einem Anhange

über

# Die moderne Behandlung pulpakranker Zähne

mit 4 Tafeln und 42 Figuren im Texte

von

Adolph Witzel

Jena.

Berlinische Verlags-Anstalt

Berlin NW. 23

1899.

# Die moderne

# Behandlung pulpakranker Zähne

von

Zahnarzt Dr. med. Adolph Witzel

a. o. Professor

und Direktor des zahnärztlichen Instituts an der Universität Jena.

---

Mit 4 Tafeln und 42 Figuren im Text.

Berlinische Verlags-Anstalt

**Berlin NW. 23**

1899.

*Alle Rechte vorbehalten; auch die Übersetzung in andere Sprachen und die Reproduktion sämtlicher Illustrationen.*

Druck von Albert Limbach, G. m. b. H., Braunschweig.

# Vorwort.

Diesen Vortrag über die moderne Behandlung pulpakranker Zähne schliesse ich meinem Werke über das Füllen der Zähne mit Amalgam an. Ich hatte zuerst die Absicht, dem Kapitel über die Herstellung der Kuppel- und Pyramidenfüllungen eine Anleitung über die Vorbehandlung der Pulpahöhlen solcher Zähne beizufügen; bei der Schlussbearbeitung desselben kam ich jedoch zu der Überzeugung, dass es besser sei, beide Themata getrennt für sich zu behandeln.

Mit dem nachstehenden Vortrage wünsche ich keine abgeschlossene Arbeit über dieses wichtige Kapitel der operativen Zahnheilkunde zu geben — ich habe hierüber vor zwölf Jahren ein grösseres Werk geschrieben, dessen Studium ich auch heute noch empfehlen darf — wohl aber ist es meine Absicht neuere wichtige Fragen in den Vordergrund zu stellen, damit dieselben durch eine eingehende Diskussion weiter geklärt werden.

Da ich bereits dreissig Jahre praktiziere und wohl kaum Gelegenheit nehmen dürfte, über die Behandlung pulpakranker Zähne noch einmal zu schreiben, so hielt ich es für wünschenswert, hier auch gleichzeitig festzustellen, inwieweit ich mich selbst durch Vorträge und litterarische Arbeiten an dem Ausbaue dieser Disziplin beteiligt habe.

Die diesem Vortrage beigegebenen Tafeln sind meinem ersten Werke über die antiseptische Behandlung pulpakranker Zähne entnommen, weil ich zur Illustration dieser Arbeit bessere Präparate und Tafeln nicht anzufertigen vermag.

Ich habe die Hoffnung, auch durch diese Abhandlung, welche sich auf eine reiche klinische Erfahrung stützt, das von mir vertretene Lehrfach zu fördern.

Jena, im Oktober 1898.

Adolph Witzel.

# Anatomisch-pathologische Vorbemerkungen.

**Tafel I.**

Fig. 1 bis 6 Längsschnitte von oberen Bicuspidaten gewöhnlicher Form. Fig. 7 Querschnitte durch den Halsteil von Bicuspidaten. Fig. 8 ein zweiter Praemolar mit zwei kräftig entwickelten Wurzeln, die durch eine dünne Lamelle teilweise verbunden sind. Fig. 9 erster Praemolar mit drei Wurzeln. Fig. 10 eröffnete Pulpahöhle und Buccalkanäle eines jugendlichen Mahlzahnes. Fig. 11a Querschnitt durch die Krone mit normaler, 11c mit abnormer, spaltförmiger Pulpahöhle eines oberen Mahlzahnes; 11b Querschnitt durch drei verbundene Wurzeln. Fig. 12 eröffnete, stark gekrümmte Buccalkanäle eines kräftigen zweiten Mahlzahnes. Fig. 13 und 14 obere Weisheitszähne, der letztere mit vier teilweise verschmolzenen Wurzeln. Fig. 15 oberer zweiter Mahlzahn mit vier, Fig. 16, 17 mit stark gespreizten Wurzeln.

Kräftiger unterer Praemolar mit eröffneter Pulpahöhle Fig. 18. Querschnitt nahe am Halse eines ähnlichen Zahnes Fig. 19. Die eröffneten Mesialkanäle unterer Mahlzähne, die bei Fig. 20 an der Wurzelspitze wieder zusammenfliessen, bei Fig. 21 dagegen als haarfeine Fädchen getrennt auslaufen. Die Basis der Pulpahöhle eines jungen Mahlzahnes Fig. 22, die eines älteren Zahnes Fig. 26. Fig. 25 spaltförmige Verbindung der Wurzelkanäle. Fig. 23 und 24 zeigen uns die Eingänge zu den Wurzelkanälen am Grund der Pulpahöhle. Fig. 27 Querschnitt durch die Mitte einer Wurzel mit einem Centralkanale. Fig. 28 zwei verschmolzene Wurzelquerschnitte mit centralen Kanälen. Fig. 29 eröffnete Wurzelkanäle eines älteren Zahnes, die Mesialkanäle getrennt. Fig. 30 eröffnete Wurzelkanäle eines jungen Zahnes mit spaltförmig verbundenen Mesialkanälen. Fig. 31 unterer Weisheitszahn mit zusammenfliessenden Wurzelkanälen und scharf hervortretenden Pulpahörnern. Einen kräftigen unteren Mahlzahn mit starker Wurzelknickung haben wir in Fig. 32. Einen unteren Mahlzahn mit einer Mesial- und zwei Distalwurzeln in Fig. 33. Fig. 34 und 35 untere Weisheitszähne mit geknickten und verschmolzenen Wurzeln.

# Tafel I.

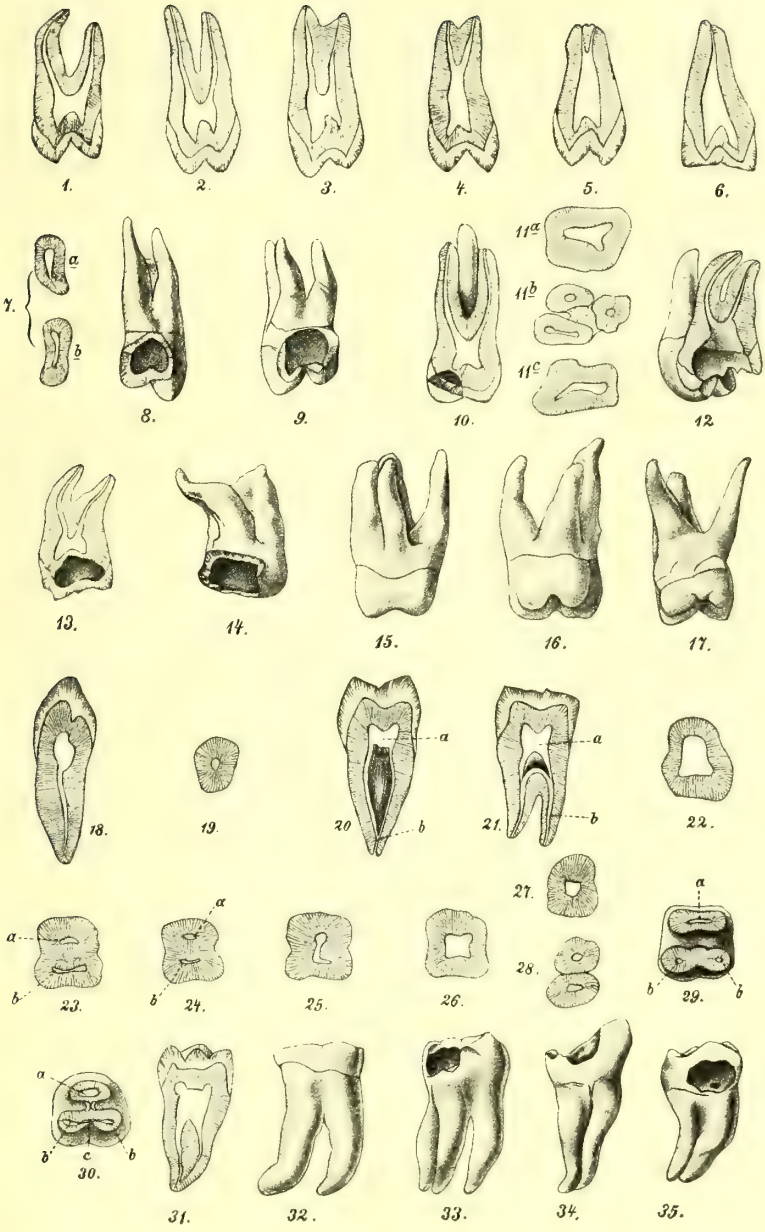
1.
2.
3.
4.
5.
6.
7.
a
b
8.
9.
10.
11a
11b
11c
12
13.
14.
15.
16.
17.
18.
19.
20
a
b
21.
a
b
22.
27.
28.
a
b
b
29.
a
23.
a
b
24.
a
b
25.
26.
a
b
c
b
30.
31.
32.
33.
34.
35.

**Tafel II.**

Fig. 1. **Partiell entzündete Pulpa** aus einem oberen extrahierten Mahlzahne mit nicht perforierender Karies. Die entzündete Papille *a*, welche dem kariösen Kegel anlag, ist durch Blutfarbstoff rot gefärbt, und man sieht aus diesem Entzündungsherde eine Anzahl Kapillargefässe herauslaufen. In dem übrigen Teile der Pulpakrone liegen verschiedene kleinere Blutextravasate *b*, welche der Pulpa das bekannte gesprenkelte Aussehen geben. Dazwischen verlaufen mehrere kleinere mit Blut angefüllte Gefässstämme *c*. Die in der Mitte liegenden schwarz umränderten Bälkchen *d* und kleinen Punkte sind Luftblasen, welche bei auffallendem Lichte und stärkerer Vergrösserung betrachtet, als solche erkannt werden. Dazwischen einzelne runde und ovale Dentikel *e*. Die abgerissene Gaumenwurzel ist bei *f* in ihrem ganzen Durchmesser in Verkalkung (Dentifikation) begriffen, während in der Wurzel *g* nur einzelne zerstreute Kalkspindeln (Dentinoide) liegen.

Fig. 2. **Partiell entzündete, mit Arsenik behandelte Pulpa** eines unteren Mahlzahnes, die 36 Stunden nach der Kauterisation unverletzt aus dem Zahne herausgenommen und zur mikroskopischen Untersuchung hergerichtet wurde. Das Präparat zeigt uns bei *a* die durch die Einwirkung des Aetzmittels zerstörte Papille. In der nekrotisierten Partie sieht man bei *b* stark erweiterte Gefässe. Der vom Arsenik nicht getroffene entzündete Teil der Pulpa zeigt bei *c* zahlreiche und erweiterte Kapillargefässe mit dazwischenliegenden kleinen fleckigen Blutergüssen. In den durchschnittenen Wurzeln *d* stärkere, mit Blut angefüllte Gefässstämme. Die nachträglich noch extrahierte Pulpa der Distalwurzel dieses Zahnes war gesund.

**Tafel II.**

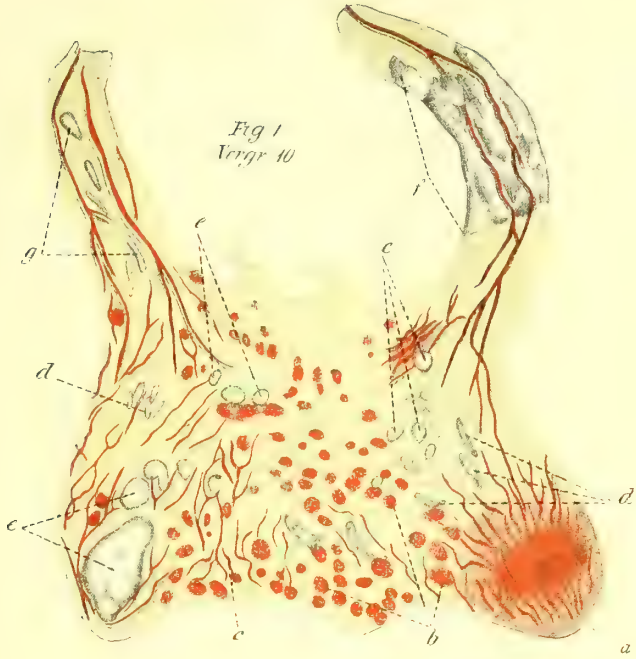


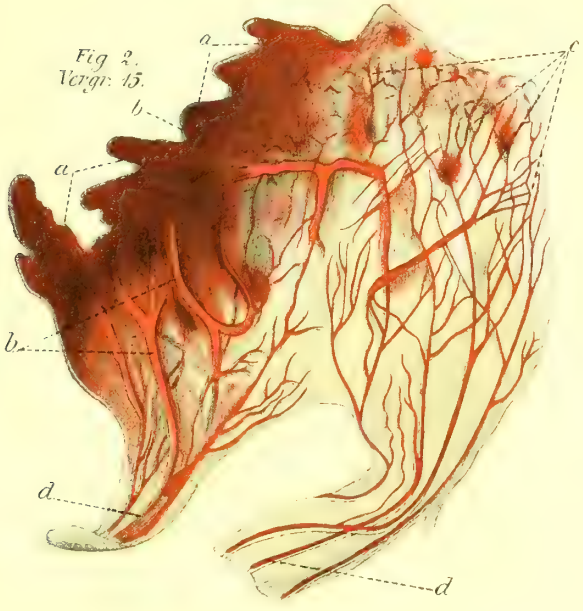

**Tafel III.**

Fig. 1. Pulpa eines oberen Mahlzahnes. *a a* entzündete, von zahlreichen Capillaren durchzogene Partie der Pulpakrone, welche als infiltriertes Gewebe bei *b* den oberen Teil des grossen **Dentikels** deckt, während *b'* sowie auch der Zapfen der Neubildung *c* scheinbar freiliegt, in Wirklichkeit aber noch von einem ganz dünnen Häutchen Pulpagewebes eingeschlossen ist, in welchem ein stärkeres, sich gabelförmig teilendes Gefäss nach dem entzündeten Teile zu ausläuft, das von dem Hauptstamme durch das wachsende Dentikel abgehoben worden ist.

Die zellige Infiltration des Gewebes erstreckt sich von dem entzündeten Teile bei *i* auch noch in die links gelegene Wurzel, in welcher zwischen kleinen walzenförmigen Dentikeln *f* die mit Blut angefüllten Gefässe *d* der abgerissenen Wurzel verlaufen. In der breiten Pulpawurzel rechts liegt ein grosser Gefässstamm *d'*, von in Verkreidung begriffenen Gewebspartieen zum Teil überdeckt, zum Teil umgeben; *f'* schliesst eine Gruppe kleiner Dentikel und ein Geflecht netzförmig verschlungener Gefässstämmchen ein, wie man sie regelmässig in solchen Pulpawurzeln findet, in deren Kronen die Blutcirkulation (hier durch das grosse Dentikel) gestört wurde. An einzelnen Stellen des Präparates, so bei *e*, zeigen sich in der Nähe der Gefässe kleine Blutextravasate; in der langen Pulpawurzel *g* kettenförmig aneinander hängende Dentinoide.

Fig. 2. Pulpawurzel aus dem Mahlzahne eines jungen Mannes, die sechs Wochen nach der Amputation aus der nicht mit Arsenik, sondern mit Phenoltannin kauterisierten, entzündeten Pulpakrone herausgenommen wurde. Der obere Teil des Präparates, die Schnittfläche *a*, ist entzündlich infiltriert, so dass derselbe durch den auf das Deckgläschen ausgeübten Druck nicht so breit gedrückt wurde, wie dies am Wurzelende *b* durch denselben Druck geschehen ist. Ob die deutlichen Entzündungserscheinungen (an dieser durchaus schmerzfrei gebliebenen Wurzel), die wir bei *c* und *d* in der Infiltration und Rötung des Gewebes und bei *f* in den erweiterten, gewundenen, an einzelnen Stellen thrombosierten Gefässen erkennen, als eine nach sechs Wochen noch bestehende Reaktion auf die Amputation anzusehen, oder ob sie auf die in der Krone abgelaufene Entzündung zurückzuführen sind, lässt sich natürlich hier nicht feststellen; *g* eine Gruppe von jungen Dentinoiden, *e e* normale Gefässe.

**Tafel III.**

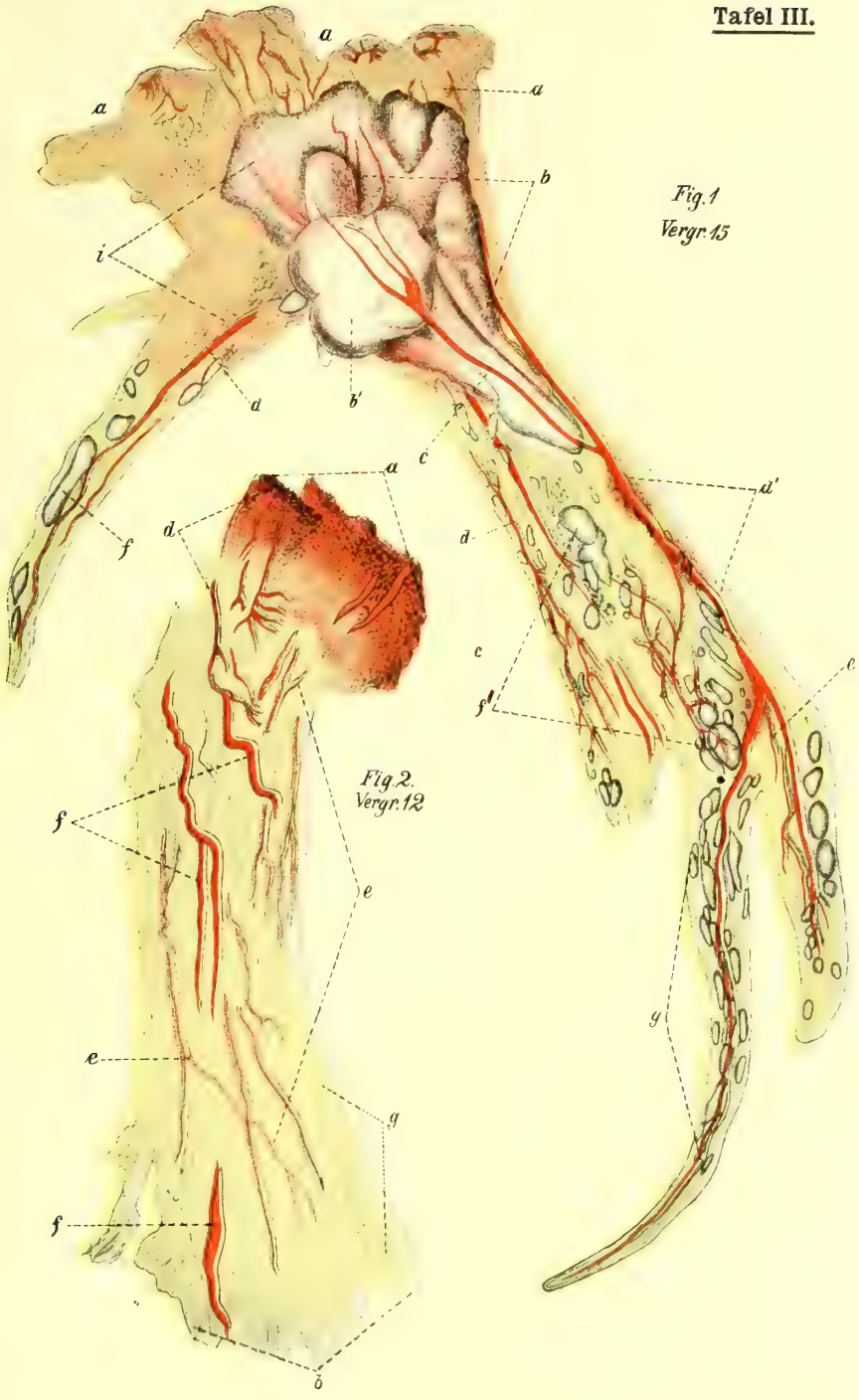


*Fig. 1*
*Vergr. 15*

## Tafel IV.

Fig. 1. Wurzelpulpa, 14 Tage nach der Kauterisation und Amputation der partiell entzündeten Kronenpulpa extrahiert; *a* normales, *b* erweitertes, *c* thrombosiertes Gefäss. Der braun-rote Teil *d* ist ein Rest der unvollkommen amputierten Pulpakrone; *e* eine Gruppe kleiner Dentinoide (Kalkschollen).

Fig. 2. Pulpawurzel, mehrere Jahre nach der Amputation der Kronenpulpa extrahiert; *aa* normale Gefässe, *bb* Nerven. Dazwischen Bindegewebe mit zahlreichen Spindelzellen *cc*. Im Ganzen erscheint die Pulpawurzel gefässarm.

Fig. 3. Pulpawurzel aus einem oberen Mahlzahne, sechs Wochen nach der Überkappung extrahiert. Dieselbe zeigt an der Schnittfläche *a* zahlreiche zusammenhängende Kalkschollen. Das feine Gefässstämmchen *d* erweitert sich bei *b* und verliert sich bei *c* in den Kalkeinlagerungen.

Fig. 4 bringt eine ähnliche Wurzelpulpa mit grosser, fast den ganzen Wurzelkanal ausfüllender Kalkspindel *a b*; *c* Gefässstamm, der sich bei *d* gabelförmig teilt.

Tafel IV.

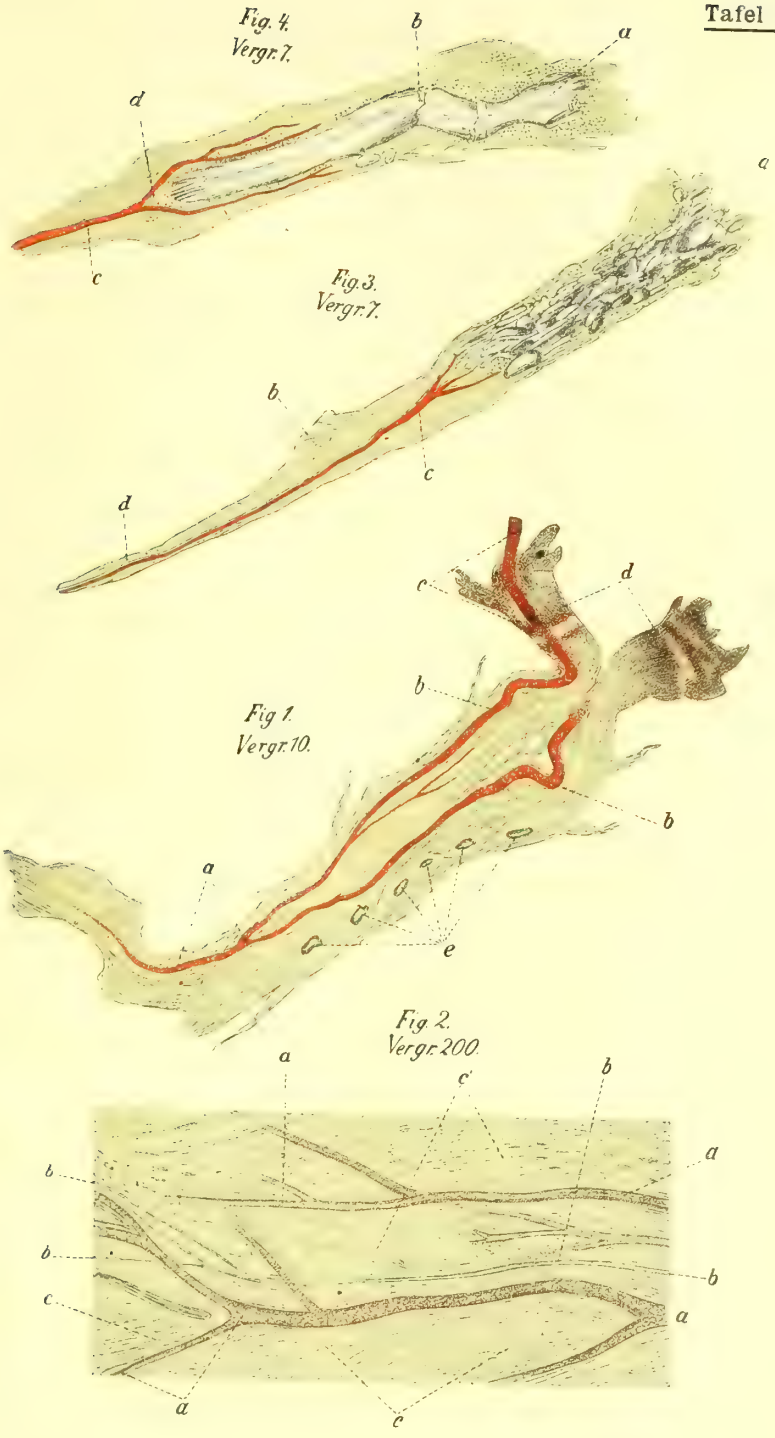
Fig. 4.
Vergr. 7.
b
a
d
c
Fig. 3.
Vergr. 7.
a
b
c
d
c
d
b
Fig. 1.
Vergr. 10.
b
a
e
Fig. 2.
Vergr. 200.
a
c
b
b
a
b
b
c
a
a
c

. . . . . »Die vornehmste Aufgabe der konservierenden Zahnheilkunde besteht sicher darin: durch frühzeitiges Füllen des kleinsten kariösen Defektes die Erkrankung der Zahnpulpa zu verhüten; ist die Fäulnis des Zahnbeins aber bereits bis zur Pulpa vorgedrungen, dann müssen wir das nicht mehr aufrecht zu erhaltende Verfahren, welches auf eine restitutio ad integrum bei der Behandlung erkrankter Pulpakronen abzielt, verlassen und unser ganzes Können einsetzen, um die konsekutiven Erkrankungen des Periodontiums durch eine zielbewusste Behandlung der Pulpahöhle zu verhüten.

Denn nicht davon ist die Existenz eines gefüllten Zahnes abhängig, dass wir ihm den ***Torso einer erkrankten Pulpa*** erhalten, die absolut keinen Einfluss auf das Zahnbein der Krone mehr hat, weil die wichtigsten Zellen der Pulpakrone, die Zahnbildner, die Odontoblasten, zerfallen sind, *sondern die Lebensfähigkeit eines* ***ausgebildeten*** *Zahnes hängt vielmehr einzig und allein von der gesunden Verbindung seines Periodontiums mit dem Zahnfleisch und der Alveole ab.*« . . . . . .

(s. Seite 51.)

# Die moderne Behandlung pulpakranker Zähne.

## Nach einem Vortrag,

### gehalten auf den zahnärztlichen Versammlungen in Köln und Frankfurt a. M., im Mai 1898.

Meine Herren!

Die Herstellung von Kuppel- und Pyramidenfüllungen aus Amalgam, deren Technik ich Ihnen am Schlusse meines Vortrages demonstrieren will, ist von einer gleichzeitigen Besprechung der Pulpakrankheiten deshalb nicht zu trennen, weil nur wenige Zähne, deren erkrankte Kronen wir durch diese Art von Füllungen wieder gebrauchsfähig machen wollen, noch eine gesunde Dentinschicht über der Pulpa haben. Die Mehrzahl dieser Zähne hat eine durch Karies erweichte Pulpahöhlenwand und infolgedessen auch eine mehr oder weniger pathologisch veränderte Pulpa.

Wenn nun auch im grossen und ganzen diejenigen Gesichtspunkte, welche ich in meinen beiden Werken[1]) über die antiseptische Behandlung pulpakranker Zähne niedergelegt habe, auch heute noch als Richtschnur unseres Handelns dienen können, so erfordert doch die Herstellung der Kuppel- und Pyramidenfüllungen, bei der wir nicht, wie bei den einfachen Füllungen, den grössten Teil der Zahnkrone erhalten wollen, die Aufstellung neuer Gesichtspunkte. Denn hier sind wir nicht durch noch stehende Teile der Zahnkrone geniert, sondern können, da wir unser Augenmerk nur der Erhaltung eines fast bis zum Zahnfleischrande abgeschliffenen, aber festen Zahn-

[1]) »Die antiseptische Behandlung pulpakranker Zähne nebst Beiträgen zur Lehre von den Dentin-Neubildungen in der Pulpa«, Berlin 1879, C. Ash and Sons, und »Compendium der Pathologie und Therapie der Pulpakrankheiten des Zahnes«, Hagen i. W. 1886, Risel & Cie.

stumpfes zuwenden, um in ihm guten Halt für den Aufbau und für die Verankerung unserer Kuppelfüllungen oder Amalgamkronen zu finden, die antiseptische Behandlung der Pulpahöhle in einfacher und zugleich **sicherer** Weise ausführen.

Da jedoch in einigen, wenn auch sehr seltenen Fällen Kuppelfüllungen, und ich darf das wohl hier einschliessen, auch Goldkronen an Zahnstümpfen angebracht werden, deren Pulpen zwar noch nicht erkrankt, aber nur noch mit einer dünnen festen Dentinschicht bedeckt sind, so will ich Ihnen in kurzen Zügen zunächst meine Ansicht über das Zustandekommen der Pulpainfektion und über die Ausgänge derselben mitteilen und dann erst auf die Behandlung der Pulpakrankheiten eingehen. Sie brauchen dabei nicht zu fürchten, dass ich mich hier in der von anderen Autoren sehr fein ausgearbeiteten Klassifikation der Pulpakrankheiten in viele Ober- und Unterabteilungen ergehen werde; das würde für die hier gewählte Form des Vortrages sicher ein Fehler sein; ich werde vielmehr, wie bei der Abfassung meiner Werke, die Pulpakrankheiten nach klinischen Gesichtspunkten einteilen und auch hier nur über Pulpa-Irritation, partielle und totale Entzündung, und über die Gangrän der Pulpa mit ihren Ausgängen sprechen. Diese Einteilung ist insofern eben eine ganz naturgemässe, weil wir **bei der Behandlung** pulpakranker Zähne meist nur ***diese*** Krankheitsformen zu berücksichtigen pflegen.

Beginnen wir mit der gesteigerten Empfindlichkeit, mit der **Hyperästhesie des Zahnbeines** bei der Präparation solcher Höhlen, so stossen wir schon auf eine Schwierigkeit, nämlich zu entscheiden: »Ist die oft hochgradige Empfindlichkeit beim Ausbohren des harten Zahnbeines nur als ein durch die Zahnbeinfasern zu den terminalen Nerven der Pulpa fortgeleiteter Reiz aufzufassen, oder ist die Schmerzhaftigkeit auf eine bereits vorliegende Erkrankung der Pulpa zurückzuführen?«

Diese Frage, deren Wichtigkeit ich nicht weiter zu betonen brauche, beantwortet sich nun auf Grund meiner klinischen Erfahrungen und makroskopischen wie mikroskopischen Untersuchungen dahin, dass, solange das Dentin über dem naheliegenden, fast durchscheinenden Pulpazipfel **fest ist,** noch **keine** Entzündung der Pulpa vorliegt. Ich habe das schon in meinem ersten Werke über antiseptische Behandlung pulpakranker Zähne betont,[1]) und meine fortgesetzten Untersuchungen und Erfolge bestätigen dies zweifel-

[1]) l. c. Seite 173.

los. *Miller* hat zwar bei ganz ausgedehnter Karies der Kaufläche in einzelnen Fällen unter einer dünnen, aber nicht erweichten Dentinschicht auf der Pulpaoberfläche Mikroben gefunden; er selbst giebt aber zu, dass das Vordringen derselben in dem gesunden, nicht erweichten Dentin höchst selten beobachtet wird, und dass der Einwanderung der Mikroorganismen in der Regel die Erweichung des Zahnbeines vorausgeht. Solche vereinzelt dastehende Befunde ändern also nichts an der alten bewährten, von mir empfohlenen Methode. Es wird sicher keinem Zahnarzt einfallen, eine wirklich gesunde Dentinschicht über der Pulpa eines empfindlichen Zahnes wegzubohren, um die etwa unter ihr sitzenden Bakterien abzutöten. Man sucht die Weiterentwickelung der im harten Zahnbeine sitzenden Mikroorganismen durch eine die Pulpa selbst nicht schädigende Desinfektion der Zahnhöhle zu hemmen, bedeckt dann die Dentinschicht mit einer Lage von Guttapercha oder Chlorzinkcement[1]) und wartet den Erfolg ab. Dieser spricht aber für die Richtigkeit meiner Untersuchungen und Erfahrungen.

Ist man zweifelhaft, ob Irritation **oder** partielle Entzündung vorliegt, so wird man immer besser thun, nicht gleich mit dem löffelförmigen Excavator auf die Pulpa loszugehen, sondern das erweichte Dentin erst nur vom Rande der Höhle zu entfernen, diese zur Hälfte mit einer desinfizierenden, nicht sehr fest werdenden Cementpasta *(rote Pasta)* zu füllen und darüber entweder ein passendes Mastix-Schwammstückchen oder eine ganz dünne Schicht von Chlorzinkcement zu legen.

Durch diese Behandlung wird der Schmerz in einer nur irritierten Pulpa bald gelindert oder ganz beseitigt, und man kann schon am anderen Tage nach der Entfernung des erweichten Dentins sicher entscheiden, ob nur eine Reizung oder (s. **Tafel II**, Figur 1) eine Entzündung des naheliegenden Pulpahorns vorliegt.[1])

Ist die Pulpa entzündet, *und das ist nach meinen klinischen Beobachtungen sicher der Fall, sobald der Patient auch nur* ***einmal*** *des Abends oder während der Nacht spontan auftretende Schmerzen in dem Zahne gehabt hat*, so muss **jeder** Füllung die Ausräumung der Kronenpulpahöhle und, wenn irgend möglich, auch der Wurzelkanäle, sowie die Ausfüllung der letzteren vorangehen.

Die Versuche, entzündete Pulpen auszuheilen und dem Zahne zu erhalten, **sind zwecklos,** weil der entzündete Teil der Pulpaober-

[1]) Compendium der Pathologie und Therapie der Pulpakrankheiten des Zahnes. »Indirekte Überkappung der Pulpa.« §§ 32 bis 42.

fläche durch Zerfall der Odontoblastenschicht seine Verbindung mit dem Zahnbein verloren hat. Schon bei partieller Entzündung der Pulpakrone, ja sogar wenn nur ein Zipfel derselben entzündlich infiltriert ist (Fig. 1), ist die Verbindung zwischen den Zahnbeinfibrillen und der Pulpaoberfläche bereits soweit zerstört, dass schon ein grosser Teil der Krone totes Zahnbein hat. Verläuft die Entzündung aber akut und kommt es dabei zur interstitiellen Abscessbildung, so ist die Verbindung der Odontoblastenschicht mit dem Zahnbein fast im Bereich der ganzen Krone vernichtet (Fig. 2). Da aber dieser für die Ernährung des Zahnbeines notwendige Zusammenhang durch **kein** Mittel wieder hergestellt werden kann, so ist die Pulpakrone, selbst wenn ihre Ausheilung gelänge, **für den Zahn doch wertlos.** Ich komme auf diesen Punkt noch einmal zurück, glaube jedoch, dass es zweckmässig

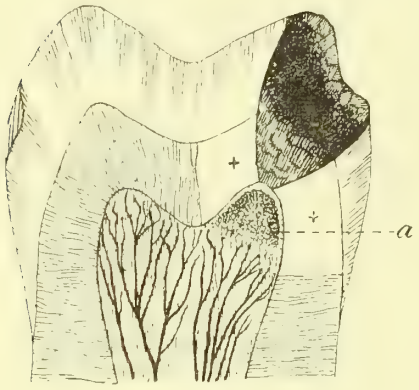


Fig. 1.

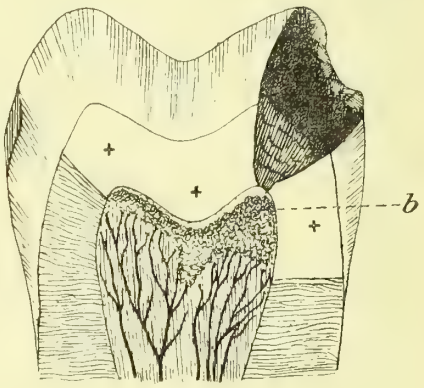


Fig. 2.

Fig. 1 schematische Zeichnungen eines Zahnes mit partiell entzündeter, Fig. 2 mit total entzündeter Pulpakrone. In beiden Zähnen ist das von der Pulpa nicht mehr ernährte tote Zahnbein mit ††† bezeichnet.

ist, den vorstehenden schematischen Figuren 1 und 2 hier noch das der Anatomie und Pathologie der Zähne von *F. W. BÖDECKER* entlehnte Bild einer entzündeten Pulpakrone als Fig. 3 anzuschliessen und die Gewebszerstörung im Kronenteile derselben Ihrer Beachtung zu empfehlen. Dass die Reparatur eines solchen Defektes ausgeschlossen ist, weiss ein Jeder, der Zähne mit erkrankten Pulpen ohne Zerstörung derselben schmerzfrei gemacht und später behufs makroskopischer und mikroskopischer Untersuchung der Pulpen extrahiert hat.

***Ich kann daher nur wiederholt den Rat erteilen, entzündete Pulpen frei zu legen, zu kauterisieren und die kranke Pulpa möglichst ganz zu entfernen.***

Über die Technik der **Kauterisation** und **Amputation** der entzündeten Pulpa habe ich meinen früheren Mitteilungen[1]) nichts

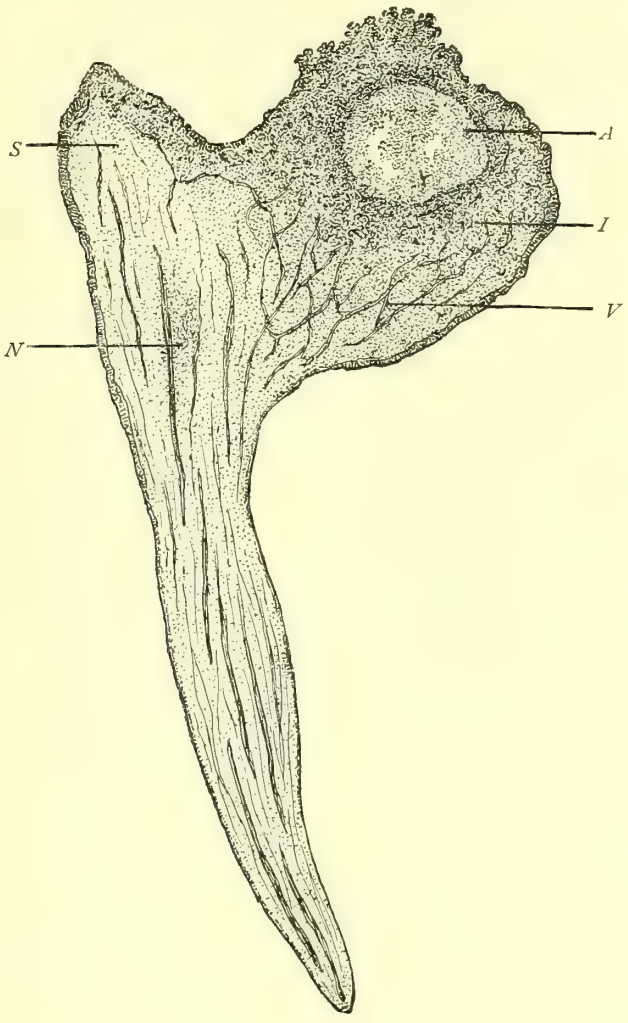


Fig. 3.

Akute eitrige Pulpitis im Kronenteile.
*A* Abscess, *I* stark entzündetes, *S* oberflächlich entzündetes Horn, *N* kleiner Entzündungsherd, *V* mit Blut angefüllte Gefässe. Vergr. 10.

mehr hinzuzufügen. Seit jener Zeit ist die Anwendung der Arsenpasta nicht mehr gefürchtet und das Prinzip der Pulpa-Amputationen

[1]) Compendium §§ 96—132.

auch von vielen Zahnärzten anerkannt worden, die diese Methode früher bekämpft haben. Wenn ich auch den Gegnern dieser Behandlung gern zugebe, dass die vollkommene Reinigung und das solide Ausfüllen selbst der feinsten Wurzelkanäle bis zum Foramen apicale das **Ideal** unserer Bestrebungen sein muss, so bleibt doch das, was ich schon vor mehr als 23 Jahren über die Schwierigkeit des vollkommenen Ausräumens und Ausfüllens der feinsten Wurzelkanäle gesprochen und geschrieben habe, Wort für Wort, wahrscheinlich für alle Zeit, bestehen; es müsste denn sein, dass die Formen der Pulpahöhlen im Laufe der Zeit solche Veränderungen erfahren, dass die zukünftigen Zahnärzte stets weite, tütenförmige Pulpahöhlen finden!

Die Zähne des jetzt lebenden Menschengeschlechts haben vorläufig noch die Pulpahöhlen und Wurzelformen, welche ich auf **Tafel I** abgebildet habe. Ein jeder Zahnarzt aber, der diese Zahnformen studiert und sich bemüht hat, an ähnlichen Zähnen die engen Wurzelkanäle von Pulparesten zu befreien und alle Kanäle bis zum Foramen apicale aufzubohren und zu füllen, wird einsehen, dass diese auf **dem Papier** so leicht empfohlene Arbeit **im Munde** thatsächlich kaum an 30 % der Wurzelkanäle ausgeführt werden kann!

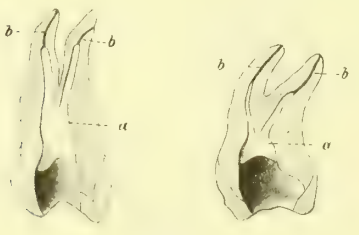


Fig. 4.

Oberer Praemolar und oberer Weisheitszahn. *a* ausgebohrte Pulpahöhle, *b* nicht entfernbare Pulpareste.

*Diese Erkenntnis, die ich auf Grund sorgfältiger Studien an extrahierten Zähnen und der Beobachtungen in der Praxis gewonnen habe, veranlasste mich, die Amputation der mit Arsen schmerzfrei gemachten Pulpakrone in Vorschlag zu bringen.*[1])

Obgleich nun diese Operation von **jedem** Zahnarzte, der pulpakranke Zähne füllt, fast an allen Mahlzähnen ausgeführt werden muss, er mag den Grundgedanken dieser Operation als richtig anerkennen oder nicht, so ist doch seit zwei Jahrzehnten kaum ein Lehrbuch oder eine grössere Schrift über die Behandlung pulpakranker Zähne gedruckt worden, worin mir nicht die Einführung dieser Methode zum Vorwurf gemacht worden wäre.

[1]) Ich muss hier besonders darauf aufmerksam machen, dass ich die Amputation der Pulpakrone nur an Mahlzähnen auszuführen empfohlen habe und nicht an Frontzähnen und einwurzeligen Praemolaren.

Selbst in neueren Abhandlungen, die von Autoren geschrieben sind, von denen wir voraussetzen dürfen, dass sie sich ihr Urteil auf Grund sorgfältig ausgeführter Versuche gebildet haben, wird die Pulpa-Amputation als unzweckmässig verworfen.

Diese Herren, deren Urteil ich zum Teil schätze, frage ich nun: Was machen Sie mit den 70% der Wurzelpulpen, die Sie nicht aus den Kanälen herausnehmen können? Ist das etwa keine Pulpaamputation, wenn Sie aus einem Mahlzahne eine der Pulpawurzeln entfernen und diesen Kanal füllen, in den beiden anderen aber die Wurzelpulpen zurücklassen? Oder sollen das etwa vollkommene Wurzelfüllungen sein, wenn Sie aus solchen Zähnen, wie in Fig. 4, zwar den grössten Teil des Pulpakörpers herausnehmen und diesen Teil der Pulpahöhle füllen, in den Wurzelspitzen aber nicht extrahierbare Pulpareste ***zurücklassen müssen?***

Jeder, der von vollkommener Wurzelfüllung spricht, muss sich doch darüber klar sein, dass die wichtigste Stelle das Foramen apicale ist. Ist dieses durch ein Stopfmittel hermetisch gegen die Alveole abgeschlossen, so kann der übrige Teil der Pulpahöhle mit faulem, zerhacktem Fleisch gefüllt werden und es wird doch **keine** Entzündung der Alveole eintreten. Bleibt aber nur ein kleiner Rest Pulpagewebe in der Wurzelspitze unter der sonst tadellos ausgeführten Wurzelfüllung zurück, so wird der Zerfall desselben *genau so gefährlich* für die Alveole, wie eine den ganzen Pulpakanal ausfüllende, amputierte Pulpa, die später zerfallen ist.

Wer sich rühmt, die Pulpa-Amputation **nie** auszuführen und **stets** Wurzelfüllungen zu machen, von dem muss ich schon die Beweise fordern, dass er **jeden** Wurzelkanal vollkommen reinigen und gegen die Alveole abschliessen kann. Bleibt er diesen Beweis schuldig — und ich warte nun seit 25 Jahren darauf, dass mir wenigstens Einer meiner wissenschaftlichen Gegner eine Anzahl Mahlzähne mit vollkommen ausgefüllten Wurzelkanälen vorlegt —, so hat er meines Erachtens keine Veranlassung mehr, die auf Grund sorgfältiger Untersuchungen empfohlene Amputation der Pulpakrone zu bekämpfen.

Der ganze Unterschied zwischen den sogenannten vollkommenen Wurzelfüllungen der Mahlzähne und der von mir für diese Zähne empfohlenen Pulpa-Amputation besteht darin, dass die Wurzelfüller aus den weiten, zugänglichen Kanälen die Pulpawurzeln entfernen, in den engen und gekrümmten Kanälen aber vergebens umherstochern und bohren, um schliesslich die zerrissenen Pulpareste doch im Kanal zurückzulassen, während ich in geeigneten und *von mir sehr genau klassi-*

*fizierten Fällen* die Pulpawurzeln nach Amputation der mit Arsenpasta schmerzfrei gemachten Pulpakrone mit dem Nervextraktor überhaupt nicht berühre und nur die ausgebohrte Kronenpulpahöhle antiseptisch fülle. Dadurch ist aber die Behandlung pulpakranker Zähne **ganz wesentlich vereinfacht** und, ich darf wohl sagen, auf wissenschaftlichen Boden gestellt worden.

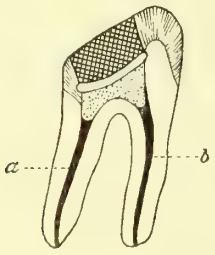


Fig. 5.

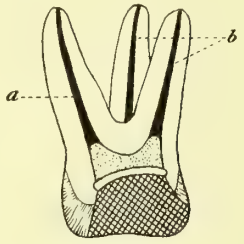


Fig. 6.

Fig. 5 unterer, Fig. 6 oberer Mahlzahn nach Amputation der Pulpakrone und antiseptischer Füllung der Kronenpulpahöhle (*a b* die zurückgelassenen, nicht zerfallenen Pulpawurzeln).

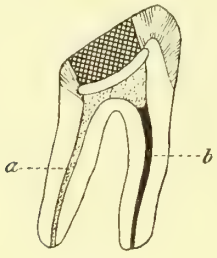


Fig. 7.

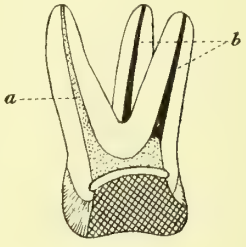


Fig. 8.

Fig. 7 unterer, Fig. 8 oberer Mahlzahn nach Amputation der Pulpakrone mit gefüllten Wurzelkanälen *a* und zurückgelassenen, gewöhnlich nicht entfernbaren Wurzelpulpen *b*.

Und diese Methode besteht auch heute noch zu vollem Rechte; keine bessere ist an ihre Stelle gesetzt worden; nur die Mittel, mit denen wir die zurückgelassenen Pulpawurzeln gegen Zerfall schützen, sind andere, alles übrige ist geblieben, wie ich es vor 25 Jahren beschrieben habe. Aber, man gebe mir eine bessere, praktisch durchführbare Methode, und ich bin der Erste, der alle erkrankten Zahnpulpen mit Stumpf und Stiel ausrottet.

Ausser der Unmöglichkeit, die Pulpawurzeln aus engen und gekrümmten Kanälen heraus zu nehmen, betont *H. BÖNNEKEN*[1]) in Prag (früher in Bonn) aber mit Recht noch einen anderen Umstand, der ihn veranlasst, die Extraktion der Pulpen nach Amputation

[1]) Österreichisch-Ungarische Vierteljahrsschrift für Zahnheilkunde 1898. Heft 1.

der entzündeten Pulpakrone möglichst nicht mehr auszuführen, nämlich die Schmerzhaftigkeit, welche mit der Extraktion auch gut kauterisierter Pulpen verbunden ist. *BÖNNEKEN* erspart jetzt fast jedem Patienten die Nervextraktion und ist damit geradezu zum modernen Apostel der von mir vor 25 Jahren eingeführten Pulpa-Amputationen geworden, nur dass er den von mir s. Z. vertretenen Standpunkt, die amputierten Pulpawurzeln als lebende und funktionierende Teile dem Zahne zu erhalten, verlässt und die Unschädlichmachung der für den Bestand des Zahnes entbehrlichen Pulpawurzeln anstrebt. [1])

Dass die Wurzelpulpen nach Amputation der Pulpakrone nicht zerfallen und auch nicht schrumpfen und eintrocknen müssen, sondern in vielen Fällen nach Jahren noch Vitalität besitzen können, und dass Zähne, deren erkrankte Pulpen nach meinen bisherigen Angaben amputiert und behandelt wurden, schmerzfrei geblieben und Jahrzehnte zum Kauen benutzt worden sind, das unterliegt nach meinen eigenen Beobachtungen und den vielen Mitteilungen von anderer Seite keinem Zweifel. Die Amputation der entzündeten Kronenpulpa und das sofortige Bedecken der ***blutenden*** Pulpawurzeln mit einer stark desinfizierenden Cementpasta hat sicher keinen grösseren Prozentsatz von Misserfolgen beim Füllen der Mahlzähne aufzuweisen, als die besten sonstigen Wurzelfüllmethoden. Für Misserfolge aber, die sich an unsauber und mangelhaft ausgeführte Pulpa-Amputationen stets anschliessen, ist nicht die Methode, sondern nur der, der sie so ausführte, verantwortlich zu machen.

Auf Eins muss ich Sie aber besonders aufmerksam machen, nämlich, dass sowohl die Kauterisation der Pulpakrone, wie auch die Amputation derselben durch die häufiger vorkommenden **Dentikel** sehr erschwert werden kann. Ragt aber eine solche Dentin-Neubildung, wie ich sie auf der **Tafel III** in der Figur 1 abgebildet habe, in den Wurzelkanal hinein und ist die Pulpawurzel bereits infiziert, so muss der Erfolg der Amputation ein fraglicher sein, wenn das Hindernis, der Zapfen der Neubildung, aus dem Eingange des Wurzelkanals nicht entfernt wird.

[1]) Ob an Zähnen, bei denen die Amputation der Pulpakrone noch vor vollendetem Wurzelwachstume ausgeführt wurde, nach Vernarbung resp. Schrumpfung der Pulpawurzeln der Rest des Zahnsäckchens weiter funktionieren und die Wurzeln noch fertig ausbilden kann, vermag ich auf Grund meiner klinischen Beobachtungen nicht zu entscheiden. Nach der Extraktion der Pulpa und dem Ausfüllen der Wurzelkanäle jugendlicher Schneidezähne fand ich auch nach Jahren das Foramen apicale noch sehr weit. Hierin sehe ich aber einen Beweis dafür, dass mit der Vernichtung der Zahnpulpa auch die weitere Ausbildung der Zahnwurzel unterbleibt.

Die Erfolge reinlicher Arbeit und richtiger Diagnose beweisen aber auch, dass namentlich die stärkeren Pulpawurzeln sehr wohl unter der antiseptischen Kappe vernarben können. Die auf der **Tafel III**, Figur 2 und auf der **Tafel IV** abgebildeten Pulpawurzeln, Bilder, die ich meinem ersten Werk über die antiseptische Behandlung pulpakranker Zähne entnommen habe, beweisen, dass die so behandelten Wurzelpulpen, die ich 8—24 Monate nach der Amputation des Kronenteiles zum Zwecke der Untersuchung aus den Zähnen herausgenommen habe, unter der Kappe vernarbt sind und frisches Blut führende Gefässe und wohlerhaltene Nerven haben. Dieselben Verhältnisse fand ich an gefüllten und später extrahierten Zähnen, deren Pulpen ich 11 und 13 Jahre vorher amputiert hatte. Über ähnliche Befunde haben andere Zahnärzte *(SCHLENKER)* berichtet, und wenn ich nun noch hinzufüge, dass eine ganze Anzahl von Zähnen heute noch zum Kauen gebraucht wird, deren Pulpen vor 20 und 25 Jahren von mir amputiert worden sind, dann kann ich auch mit den praktischen Erfolgen meines Verfahrens sehr zufrieden sein. *Diese Erfolge halte ich aber heute denen entgegen, die da glauben, nach kurzer Zeit Kritik an einer Methode üben zu können, die fast so alt ist, als mancher der Kritiker selbst.*

Dass die zurückbleibenden Pulpastümpfe nicht, wie ich vor **20 Jahren** glaubte annehmen zu müssen, für die Erhaltung des Zahnes wertvoll sind, — ich hoffe, man wird mir *endlich* diese Todsünde verzeihen — sondern besser entfernt, oder, da dies in 70% aller Fälle nicht möglich ist, ***durch eine zielbewusste Behandlung gegen Fäulnis geschützt werden sollen,*** habe auch ich in meinem Compendium der Pathologie und Therapie der Pulpakrankheiten,[1]) *also vor 12 Jahren,* schon ausgesprochen und zu diesem

[1]) Im Jahre 1874 habe ich auf der Versammlung des Centralvereins deutscher Zahnärzte in Kassel zum erstenmale über die Amputation der Pulpakronen gesprochen und dieses Verfahren, sowie auch das Ausfüllen der Wurzelkanäle mit einer weichbleibenden Phenol-Cementpaste zwei Jahre später auf der Versammlung des Centralvereins in Leipzig demonstriert. Im Jahre 1878 erschien mein erstes Werk über die antiseptische Behandlung pulpakranker Zähne, und 1882 besprach und demonstrierte ich auf der Versammlung des Centralvereins in Berlin die Konservierung nicht extrahierbarer Pulpareste durch Einschluss von Chlorzink-Phenollösung in die aufgebohrte Pulpakammer; **hiermit war die Konservierungsmethode nicht extrahierbarer Pulpareste inauguriert.**

Ich habe also nicht allein schon damals nachgewiesen, dass infolge der anatomischen Verhältnisse (Lage der Pulpa in einer starrwandigen Kammer) die Ausheilung der erkrankten Zahnpulpa mit Wiederherstellung ihrer Funktion unmöglich sei, sondern seit jener Zeit stets darauf hingewiesen, dass unsere Bemühungen, pulpakranke Zähne wieder gebrauchsfähig zu machen, darauf gerichtet sein müssten, die nicht extrahierbaren

Zweck die Imprägnierung der zurückgelassenen Wurzelpulpen mit Sublimat oder Chlorzink-Phenollösung empfohlen. Diese Methode hat sich in Tausenden von Fällen als durchaus zuverlässig bewährt.

Meine Herren! Es ist eine Ihnen allen bekannte Thatsache, dass nach einer einmaligen Applikation von Arsen auf eine nur partiell entzündete Pulpa die Amputation des Kronenteiles derselben zwar schmerzlos durchgeführt werden kann, keineswegs aber auch die Extraktion der Pulpawurzeln. Will man auch diese vollständig schmerzlos ausführen, so ist meist eine nochmalige Einlage der Arsenpasta auf die Pulpawurzeln selbst erforderlich, um diese soweit abzustumpfen, dass auch das Einführen der Extraktionsnadel bis zur Wurzelspitze und das Aufwickeln und Abdrehen der Pulpawurzel nicht mehr schmerzhaft empfunden wird.

Diese Behandlung gestalte ich nun in den Fällen, wo mir die Ausräumung weiter Wurzelkanäle wünschenswert erscheint, dadurch wesentlich einfacher, dass ich nach Amputation der Kronenpulpa die Pulpastümpfe mit **schwarzer Chlorzink-Phenollösung** betupfe, resp. die Kronenpulpahöhle damit anfülle und nun eine glatte Wurzelsonde in den Kanal neben der Pulpawurzel erst oberflächlich einführe, dann wieder zurückziehe, abermals, jedoch nun etwas tiefer einführe, dann wieder zurückziehe und so auf diese Weise die Flüssigkeit zwischen Kanalwand und Pulpawurzel bis zur Hälfte der Kanallänge einpumpe. Diese Behandlung, die ich mit **halber Sondierung des Wurzelkanals** bezeichnen und mit der Fig. 9 näher erklären möchte, hat den Zweck, die Schmerzhaftigkeit der Pulpaextraktion wesentlich abzustumpfen, dann aber, wenn die letztere misslingt oder überhaupt nicht unternommen wird, die zurückgelassenen, nicht zerfallenen Pulpawurzeln innerhalb weniger Minuten durch das Eindringen der Flüssigkeit in aseptische, allmählich hart werdende Fädchen, in natürliche Wurzelfüllungen zu verwandeln.

*Das ist der Zweck der Pulpa-Amputation, der ich heute noch die* ***halbe Sondierung*** *der Wurzelkanäle anschliesse; nur das eine Ziel, die Pulpawurzeln unschädlich zu machen, haben wir jetzt bei dieser Behandlung noch im Auge.* Diesen Zweck erreichen wir aber am sichersten, wenn wir die Hälfte des Kanals sofort mit einer schnell in das Pulpagewebe eindringenden, es desinfizierenden und

Pulpen gegen Zerfall zu schützen. Diesen Gedanken habe ich aber nicht allein ausgesprochen, sondern die Methode auch bereits seit langer Zeit in der Praxis erprobt. Deshalb darf ich wohl die Erwartung aussprechen, dass man diese Thatsache in Zukunft nicht wieder übersieht, wenn meine Arbeiten citiert werden.

härtenden Flüssigkeit füllen. Ist uns die halbe Sondierung der Wurzelkanäle gelungen, dann können wir aus allen weiten Kanälen die Pulpawurzel noch extrahieren und den entleerten Kanal an seiner

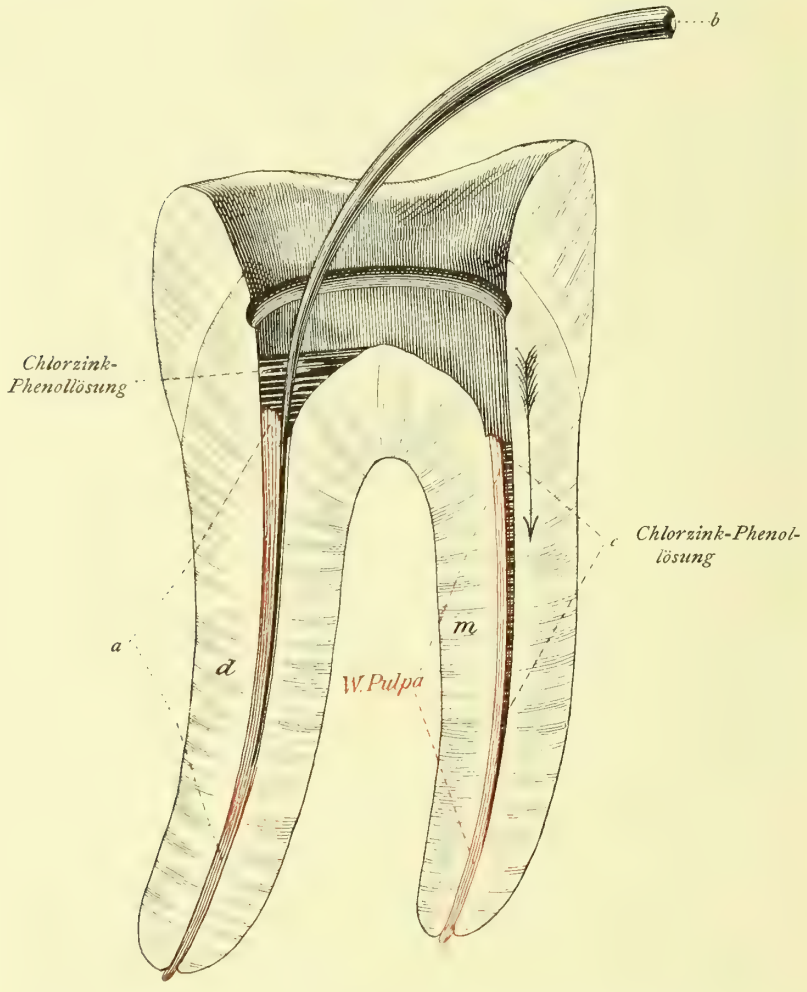


Fig. 9. **Halbe Sondierung des Wurzelkanals:** links *a* Chlorzink-Phenollösung, *b* Sonde, deren glatte Spitze die Wurzelpulpa gegen die Kanalwand *d* drückt; rechts neben der Wurzelpulpa *c* Chlorzink-Phenollösung, welche nach Rückzug der Sonde in den Wurzelkanal *m* eingedrungen ist.

Wurzelspitze füllen; wir dürfen aber auch die Ausräumung der Wurzelkanäle ganz unterlassen, wenn wir die Pulpa-Amputationsstümpfe mit einer weichbleibenden Cementpasta bedecken, die noch Monate lang eine mumifizierende Wirkung auf das Pulpagewebe ausübt.

Weit grösser sind die Schwierigkeiten und viel unsicherer ist die Therapie, **wenn die Pulpakrone bereits gangränös zerfallen** ist. Während nach Amputation einer nur entzündeten Pulpakrone die noch nicht oder wenig infizierten Pulpastümpfe einen guten Abschluss gegen die Alveole bewirken, haben wir schon bei Gangrän der Pulpakrone einen mit Infektionsstoffen gefüllten

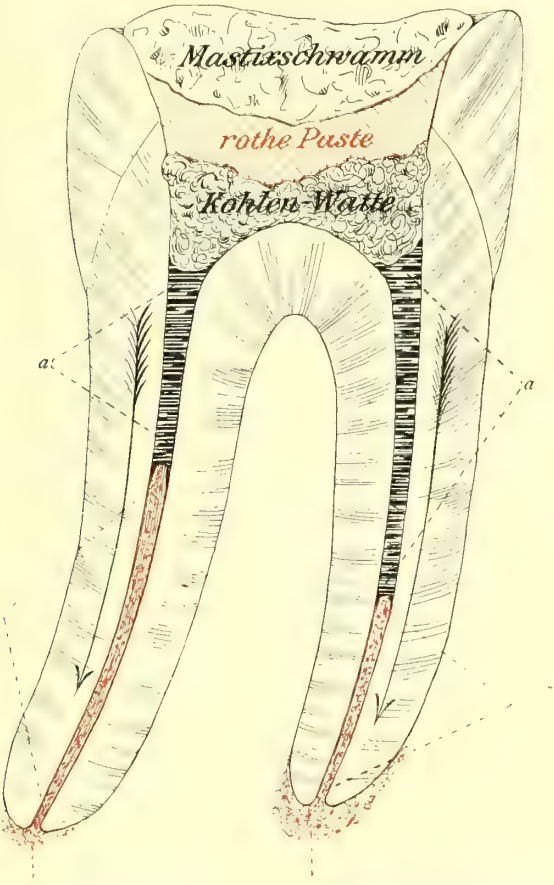


Fig. 10. *a a* Chlorzink-Phenollösung, welche in der Richtung der Pfeile in die oberflächlich zerfallenen, entzündeten Pulpawurzeln eindringt und den entzündeten Stumpf gegen fauligen Zerfall schützt.

Wurzelkanal und ein zum mindesten bereits affiziertes, zu Rezidiven ungemein leicht neigendes Periodontium. Gelingt es nicht, den ganzen Kanal bis zum Foramen apicale hin vollständig steril zu machen, so ist der Patient selbst nach langer Zeit vor einer erneuten Infektion der Alveole mit ihren konsekutiven Erscheinungen nicht sicher. Wie leicht

es aber ist, während der mechanischen Reinigung der Kanäle Infektionskeime der Alveole einzuimpfen, dürfte wohl **jedem** Praktiker aus eigenen Misserfolgen bekannt sein.

Ich habe daher immer den grössten Wert auf die vorwiegend **chemische Reinigung** der Kanäle gelegt und ***stets*** den Rat erteilt, in der ersten Sitzung so wenig wie möglich in den Pulpahöhlen umherzustochern, sondern nach dem Aufbohren und Ausspritzen der Kronenpulpahöhle ein flüssiges Desinfektionsmittel auf einige Zeit ($^1/_4$ bis 24 Stunden) einzuschliessen, welches die nicht zu entfernenden Massen allmählich durchsetzen und sterilisieren soll.

Dieses Verfahren möchte ich Ihnen durch vorstehende schematische Fig. 10 erklären. Es ist ein schmerzhafter unterer Mahlzahn, dessen Kronenpulpahöhle wir nach Entfernung des erweichten Zahnbeines mit einem flüssigen, stinkenden Detritus angefüllt finden. Wir bringen, noch bevor wir den Eingang zur Pulpahöhle erweitern, ein flüssiges Desinfektionsmittel in dieselbe, bohren dann die Pulpahöhle auf und spritzen wiederholt mit warmem Wasser aus. Dadurch wird der Schmerz gemildert resp. ganz aufgehoben.

Da wir jedoch nicht wissen, wie weit der gangränöse Zerfall auch die Pulpawurzeln ergriffen hat, und wir auch die noch nicht druckempfindlichen Alveolen nicht künstlich infizieren wollen, so hüten wir uns wohl, in den Kanälen umherzustochern. Wir legen den Zahn trocken, bringen zwei bis drei Tropfen eines kräftig wirkenden Desinfektionsmittels (Chlorzink-Phenollösung) in die Pulpahöhle, legen darauf etwas ***Kohlenwatte,*** event. auf diese noch eine Metallkapsel, und schliessen die Cavität, je nach Befund und **Sitz** des Zahnes, *ob im Ober- oder Unterkiefer,* mit loser Watte oder mit einer nicht sehr hart werdenden Cementpasta *(rote Pasta)* ab, die wir eventuell noch mit Mastixschwamm bedecken.[1])

Das auf diese Weise eingeschlossene Medikament wird in kürzester

[1]) Zur Zeit, als ich mein Compendium schrieb, kannte ich diese Vorbehandlung noch nicht. Ich betonte jedoch schon damals, dass mir zum aseptischen Abschluss der Zahnhöhlen der gebräuchliche Mastixtampon noch nicht genüge, dass wir vielmehr ein Präparat nötig hätten, welches die Cavität desinfiziere, luft- und wasserdicht wie Chlorzinkcement abschliesse, sich aber so leicht wie weiche Guttapercha mit dem Dentinlöffel wieder entfernen lassen müsse. Dieses Postulat glaube ich mit der von mir nun seit acht Jahren benutzten »roten Pasta« erreicht zu haben. Es wird von mir seit jener Zeit keine solche Höhle mit Mastix-Schwamm oder Watte provisorisch abgeschlossen, welche nicht zuvor eine Unterlage von dieser Pasta erhalten hätte. So erreicht man, will man nicht mit dem viel stärker irritierenden und schwerer wieder zu entfernenden Chlorzinkcement die Höhle provisorisch füllen, einen Verschluss, der die Zahnhöhle — soweit dies überhaupt möglich und notwendig ist — aseptisch macht.

Zeit von dem Inhalte der Wurzelkanäle aufgenommen, und damit ist der Zahn für die weitere Behandlung in bester Weise vorbereitet. Namentlich für ***obere Mahlzähne,*** in deren distalgelegenen Höhlen sich Medikamente als Tropfen so sehr schwer einführen, und deren Wurzelkanäle sich so schwer sondieren und reinigen lassen, möchte ich diese Vorbehandlung mit dem Cementpasten-Verschluss Ihrer Beachtung und Nachprüfung empfehlen, besonders dann, wenn deren Pulpawurzeln bereits total eingeschmolzen sind.

Wie das Verfahren der Pulpa-Amputation, so setzt aber auch diese chemisch-mechanische Reinigung der Wurzelkanäle voraus, dass wir ein **zuverlässiges** Desinfektionsmittel besitzen. Ich habe im Jahre 1886 die Behandlung kranker Pulpen mit Sublimat in spirituöser Lösung wie in Form des Sublimat-Cementes empfohlen, und es unterliegt keinem Zweifel, dass wir in dem Sublimat ein ganz hervorragend brauchbares Mittel besitzen, sowohl nicht extrahierbare Pulpareste gegen Fäulnis zu schützen, wie auch bereits vorhandene Fäulnis in der Pulpahöhle zu unterdrücken. Freilich hat das Sublimat auch nicht zu leugnende Nachteile, denn

1. wird, abgesehen von der allgemeinen toxischen Wirkung, das Zahnfleisch geätzt, sobald stärkere Lösungen von Sublimat beim Einführen in die Zahnhöhle mit demselben in Berührung gebracht werden;
2. tritt nachträglich eine dunkelgrüne Verfärbung des Dentins und des Schmelzes der damit behandelten Zähne ein.

Gegen die toxische Wirkung und Anätzung des Zahnfleisches schützt Vorsicht beim Gebrauch des Mittels, und wenn man an Stelle der Sublimat-Cementpasta erst einen 2% Sublimat-Spiritus in den Wurzelkanal pumpt und dann die Phenol-Cementpasta nachstopft, so wird im Wurzelkanal selbst eine sehr wirksame Sublimat-Cementpasta hergestellt, welche die Zahnsubstanzen nur wenig grün färbt.

Die Desinfektion nicht extrahierbarer Pulpareste mit Sublimat erzielt man am besten, indem man das Mittel als alkoholisch-wässrige Lösung in die Kanäle einpumpt und die Pulpahöhle mit Phenol-Cementpasta oder Kohlen-Cementpasta füllt, oder indem man nach *Miller* Pastillen von Thymol und Sublimat in die Cavität auf die Eingänge der Wurzelkanäle legt und die Pulpahöhle mit Cement abschliesst. Diese Pastillen wirken jedoch nur dann, wenn die Wurzelkanäle resp. die Pulpawurzeln Wasser genug enthalten, um die Pastillen allmählich zu lösen.

In jüngster Zeit hat nun ein neues Desinfektionsmittel, das **Formaldehyd,** grosse Bedeutung bei der Behandlung kranker Pulpen erlangt; es ist daher wichtig zu prüfen, ob die alten bewährten Chlor-

zink-Phenol- und Sublimatmethoden durch die Anwendung dieses vielseitig empfohlenen neuen Mittels ersetzt werden können, und welche Vorzüge dasselbe vor den bisher gebrauchten Mitteln hat.

Das Formaldehyd kommt entweder als Formalin, d. h. als 40% wässrige Lösung des Formaldehyds, oder als fester Körper, Paraformaldehyd zur Verwendung. In beiden Fällen ist es das gasförmige Formaldehyd, welches die desinfizierende Wirkung entfaltet.

*Die letztere ist eine ganz bedeutende und* ***übertrifft*** *selbst die des Sublimats bei weitem.*

In die zahnärztliche Praxis[1]) wurde Formaldehyd durch *MARION* (Paris) und *LEPKOWSKY* (Krakau) eingeführt. Beide Beobachter wendeten das Formaldehyd in der im Handel käuflichen wässerigen, ca. 40% Lösung an und zwar in Fällen von Pulpitis, von Pulpa-Gangrän und von Periostitis. *LEPKOWSKY* legte in Fällen von Pulpitis, in denen die Behandlung auf Wunsch des Patienten beschleunigt werden musste, oder wo der Zugang zum Operationsfeld sehr erschwert war, einen mit 40% Formaldehydlösung getränkten Wattebausch auf die freiliegende Pulpa und verschloss die Cavität sofort mit einer Dauerfüllung. Er berichtet, dass dann ein etwa zwei Stunden lang anhaltender heftiger Schmerz auftritt, worauf der Zahn ruhig wird und dauernd reaktionslos bleibt. Nach Kauterisation der Pulpa mit Arsen, sowie bei gangränöser Pulpa wandte *LEPKOWSKY* mit Erfolg die konzentrierte Formaldehydlösung an und rühmt die Schnelligkeit, mit der das Mittel faulige Wurzelkanäle desinfiziert, bemerkt aber zu gleicher Zeit, dass häufig stärkere Reizerscheinungen von Seiten des Periodontiums bei dieser Behandlung auftreten.

Durch das Tierexperiment hat *LEPKOWSKY* ferner festgestellt, dass das Formaldehyd, ebenso wie die arsenige Säure durch gesundes Dentin hindurch eine Ätzwirkung auf die Pulpa ausübt. Er bohrte bei Hunden gesunde Zähne bis zu einer solchen Tiefe an, dass die Pulpa in schwacher Rosafärbung durch das Dentin hindurchschimmerte. In diese Höhlen wurde Formalin hineingebracht und darüber eine Cementfüllung gelegt. An den nach 24, beziehungsweise 48 und 72 Stunden untersuchten Pulpen fand er in den der Einwirkungsstelle des Formalins benachbarten Teilen eine Härtung des Gewebes, während die von der Applikationsstelle weiter entfernten Partieen normale Verhältnisse zeigten.

*H. BÖNNEKEN*[2]) begann vor zwei Jahren die Behandlung pulpa-

[1]) Österreichisch-Ungarische Vierteljahrsschrift für Zahnheilkunde 1898. Heft I.

[2]) Ebendaselbst.

kranker Zähne mit Formaldehyd. Er versuchte mit dem Mittel, nachdem er die schnelle Erhärtung des Zellenprotoplasmas durch Formalin kennen gelernt hatte, die *Tomes*'schen Fasern des Zahnbeines weniger leitungsfähig zu machen, und fand, dass das Formalin in 40% und auch in weit schwächerer Lösung zwar die Sensibilität des Dentins erheblich herabsetzt, die Ätzwirkung des Mittels jedoch eine so tief greifende ist, dass nahe liegende, von festem Zahnbein noch bedeckte Pulpen dabei zerstört werden können. In zwei Fällen konnte er nach Anwendung des Mittels, welches zur Linderung des Bohrschmerzes angewendet worden war, den Tod der Pulpa konstatieren.

Hier haben wir von zwei Beobachtern die Bestätigung dafür, dass Formaldehyd gesunde Pulpen schwer schädigt. Als charakteristisch für die Formalinwirkung auf lebende Pulpen bezeichnet *Bönneken* die absolute Reaktionslosigkeit, mit der die Pulpa zu Grunde geht; ferner das Fehlen der Verfärbung[1]) des Zahnes, eine Erscheinung, welche in der bekannten Thatsache, dass Formaldehyd den Blutfarbstoff konserviert, ihre Erklärung finden soll.

Demnach muss — wie *Bönneken* sagt — vor der Anwendung des Formaldehyds sowohl in konzentrierten wie verdünnten Lösungen zum Zwecke der Anästhesierung des Dentins auf das eindringlichste gewarnt werden. Wenn aber, wie aus den Experimenten *Lepkowsky*'s unzweifelhaft hervorgeht, die gesunde Pulpa durch Formalin gehärtet, also lebensunfähig gemacht wird und diese energische Wirkung auch durch die Beobachtungen in der Praxis ihre Bestätigung gefunden hat, so müssen alle Versuche, erkrankte, zum Teil dem **Zelltode** schon verfallene Pulpen durch Formalin wieder **lebensfähig** zu machen, als Bestrebungen bezeichnet werden, die jeder wissenschaftlichen Grundlage entbehren, und ich behaupte: *Die Ausheilung einer auch nur partiell entzündeten Pulpakrone durch Formalin oder irgend ein anderes Mittel ist bisher noch* ***niemandem*** *geglückt, sie ist mikroskopisch nicht bewiesen worden und wird auch* ***nie*** *erreicht werden.*

Es muss also ausgesprochen werden, dass alle diejenigen, welche von einer restitutio ad integrum entzündeter Pulpen nach Anwendung des Formaldehyds berichten, sich irren und die dauernde Beseitigung der Schmerzen für eine Wiederherstellung der Pulpafunktion halten.

---

[1]) *Otto Walkhoff* (Deutsche Monatsschrift für Zahnheilkunde 1898, Seite 307) hat gefunden, dass Zahnschliffe, welche er eine Zeit lang in Formalin gelegt hatte, allmählich eine grüne Verfärbung zeigten, und spricht die Vermutung aus, dass diese Färbung der Zahnsubstanzen auch nach der Anwendung der Formalinpräparate beobachtet werden dürfte.

Diese wird, das unterliegt gar keinem Zweifel, auch durch die Anwendung des Formalins nicht wieder hergestellt; wohl aber besitzen wir in demselben, wie in dem Sublimat und dem Chlorzinkphenol, ein ganz ausgezeichnetes Mittel zur **Konservierung** schmerzfrei gemachter, entzündeter Pulpareste nach Amputation der mit Arsen geätzten Kronenpulpen.

Die Anwendung des Formaldehyds zur Konservierung zurückgelassener Pulpen geschieht nach *BÖNNEKEN* in Pastenform, die auf die Pulpen gebracht und mit Cement abgeschlossen wird. Da *BÖNNEKEN* unter fünfhundert so behandelten Zähnen keinen Misserfolg hat, nimmt er an, dass das Formalin die in den Wurzelkanälen zurückgelassenen Pulpareste dauernd gegen Zerfall schützt, und führt die Extraktion der Pulpawurzeln, wie ich bereits vorhin erwähnte, namentlich bei nervösen oder schwächlichen Patienten überhaupt nicht mehr aus.

Meine Herren! Zur Beurteilung der verschiedenen in Vorschlag gebrachten Abänderungen meiner Methode der Pulpa-Amputation, die bisher keine Verbesserung der Methode, namentlich keine feiner ausgearbeiteten Indikationen für dieselbe, sondern nur einen Medikamentenwechsel gebracht haben, erlaube ich mir folgendes zu bemerken: Wenn Sie einen Zahn mit partiell entzündeter Pulpa durch die Arseneinlage schmerzfrei gemacht haben und dann die Kronenpulpa nach meinen Angaben mit scharfen, vorher in Chlorzink-Phenollösung getauchten Bohrern amputieren, in die ausgebohrte Kronenpulpahöhle aber noch einen Tropfen konzentrierte Karbollösung bringen, so können Sie die Kronenpulpahöhle nun mit Cementpasta, Jodoform, Guttapercha, Zinnfolie, Amalgam oder Gold füllen, es wird **jeder** Zahn zunächst schmerzfrei bleiben. *Die Schmerzen in Zähnen, deren Kronenpulpen wir amputiert haben, treten erst dann wieder auf, wenn die nicht genügend desinfizierten Pulpareste unter der Füllung zerfallen.* Deshalb handeln diejenigen richtig, welche im Prinzip jede Pulpahöhle möglichst von Pulparesten befreien; denn je weniger wir von denselben im Zahne zurücklassen, um so mehr Aussicht haben wir, mit unseren Mitteln diese Restchen unschädlich zu machen.

Die Mittel, welche dazu benutzt werden, sind zwar zahlreich, aber durchaus nicht gleich zuverlässig. Fast alle haben aber, mit Ausnahme der ätherischen Öle, das Gemeinsame, in wässeriger Lösung am kräftigsten zu sein und, je kräftiger sie desinfizieren, um so stärker — leider — auch zu ätzen. Die Geschwindigkeit und Sicherheit, das Gewebe der Pulpawurzel zu durchsetzen und in unschädliche Fädchen, in natürliche Wurzelfüllungen zu verwandeln, ist jedoch eine sehr verschiedene.

Obenan stehen hier zweifellos Lösungen von Sublimat, Chlorzink, Phenol und Formalin. Die Anwendung dieser Mittel ist dieselbe. Man bringt vermittelst der Tropfspritze oder Tropfpincette[1]) ein bis zwei Tropfen dieser Lösungen in die ausgebohrte und trockengelegte Pulpahöhle und befördert, wie ich schon erwähnte, diese Desinfektionsflüssigkeiten, indem man eine federharte ganz spitze Wurzelsonde (Fig. 11[2]) in den resp. die Wurzelkanäle bis an das Wurzelende der Pulpa einschiebt und zurückzieht. Sind die Pulpawurzeln noch nicht zerfallen, so werden dieselben durch diese Mittel gehärtet und gegen Zerfall geschützt. Sind die Pulpawurzeln teilweise zerfallen, in der Wurzelspitze noch nicht, so wird der zerfallene Teil desinfiziert und fäulnisfrei, der nicht zerfallene bildet in der Wurzelspitze die aseptische Wurzelfüllung.

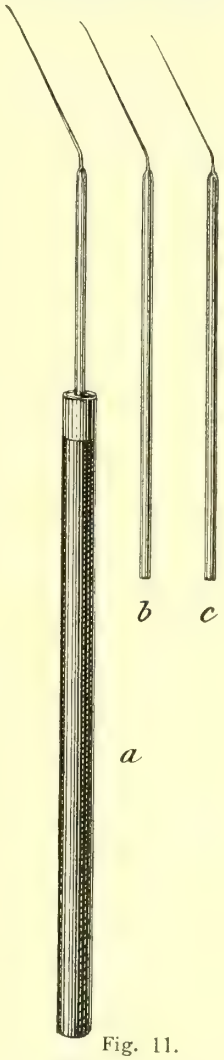

Fig. 11.

Das sind die wichtigsten Aufgaben, die wir bei der Behandlung pulpakranker Zähne zu erfüllen haben.

Deshalb lege ich so grossen Wert darauf, in die Kanäle gleich ein flüssiges Desinfektionsmittel hineinzupumpen, zur Bedeckung der Pulpawurzeln aber auch noch die kräftigst wirkenden

[1]) Siehe die Figuren 23 und 33.

[2]) In meinem Compendium der Pulpakrankheiten habe ich auf den Tafeln XIII und XIV die nach meinen Angaben von dem verstorbenen, tüchtigen Instrumentenmacher A. Henker in Hanau a. M. angefertigten Pulpainstrumente abgebildet, die ich auch heute noch in denselben Formen gebrauche. Nur ein Instrumentchen ist neu hinzugekommen, nämlich eine feine, aus Klavierdraht hergestellte Wurzelsonde. Dieses nützliche Instrument wird nach den Angaben des Herrn Zahnarzt *TIBBE* (Elberfeld) aus dünnstem Klavierdraht angefertigt, über dem man erst in einer Länge von ca. 25 cm ein Stückchen fein gewalztes Neusilberblech zu einem Röhrchen auszieht und dann von diesem 4 cm lange Stücke schneidet, in welche 2 bis 3 cm lange Stücke des Klavierdrahtes mit Zinnlot befestigt werden. Diesen Draht, der nicht geglüht und auch beim Einlöten nur schwach erwärmt werden darf, feilt man dann mit einer feinen Metallfeile, spitzt und befestigt das Instrumentchen in einem passenden Holzheftchen. Diese Wurzelsonden mit ihrem eingelöteten kurzen elastischen Stahldraht, der sich am Röhrchen in verschiedene Winkelstellung biegen lässt, scheinen mir sowohl zur halben Sondierung feinster Kanäle, wie zur Erweiterung derselben durch Einpumpen von Schwefelsäure in dieselben sehr empfehlenswert zu sein.

Mittel zu nehmen. *Keine der angewendeten Pasten wirkt hier zu stark;* die gewöhnlich nach 2—3 Jahren erst auftretenden Misserfolge zeigen immer, dass hier noch zu wenig geschieht, dass die in den **engsten** Kanälen zurückgelassenen Pulpareste öfter noch nicht genügend desinfiziert werden.

Machen wir uns zunächst klar, was erreicht werden soll und wie die Medikamente wirken können.

Die Fig. 12 zeigt einen unteren Praemolaren, in dem wir die Pulpawurzeln zurückgelassen haben. Der Kanaleingang ist napfförmig ausgebohrt und mit irgend einer desinfizierenden Pasta gefüllt. Soll

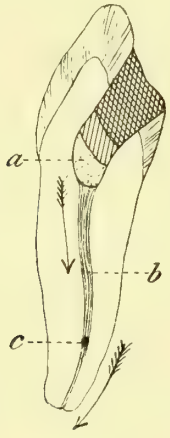


Fig. 12.

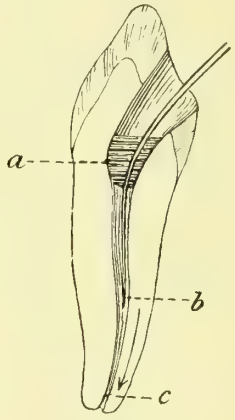


Fig. 13.

Fig. 12. *a* Phenol-Cementpasta, *b* Pulpawurzeln, *c* Infektionsherd, der durch die Nachwirkung der Pasta erreicht und vernichtet werden muss, wenn kein Misserfolg (Zerfall der Pulpa) eintreten soll.

Fig. 13. Derselbe Zahn wie in Fig. 12. *a* Chlorzink-Phenollösung, *b* Sonde, deren Spitze das Medikament direkt bis zur infizierten Stelle der Pulpawurzel befördert, von der es leicht bis zur Wurzelspitze *c* gelangen kann.

kein Misserfolg eintreten, so muss das Antiseptikum nach und nach die ganze Pulpawurzel durchsetzen. Wenn jedoch die Desinfektion nur bis *b* reicht, der Rest der Pulpawurzel aber nicht durchsetzt wird, so bleibt der gefährlichste Teil im Foramen apicale sich selbst überlassen und wird, wenn er nicht eintrocknet, entweder fettig degenerieren oder verflüssigt werden. Da jedoch selbst bei nur partieller Entzündung der Pulpakrone auch in dem Teile *c* der Pulpawurzel Mikrokokkennester gefunden worden sind, so muss jeder nicht vom Antiseptikum durchsetzte Teil der Pulpawurzel als gefährlich bezeichnet werden. Aus diesem Grunde empfehle ich jetzt, gestützt auf lang-

jährige Erfahrung, noch die halbe Sondierung eines jeden Kanales, in dem wir Pulpareste zurücklassen (Fig. 13). *Das flüssige Desinfektionsmittel ist ganz zweifellos* ***zuverlässiger*** *als jede Pasta.* Wir legen eine weichbleibende Pasta aber noch auf die Pulpawurzeln, weil wir wissen, dass dadurch die Chancen des Gelingens noch erhöht werden.

Wenn wir die zurückgelassenen Pulpawurzeln nicht in der Richtung wie in Fig. 12 unschädlich zu machen hätten, sondern die Fädchen in einer Halbrinne liegend behandeln könnten (Fig 14), dann genügte eine Sublimat- oder Formaldehydlösung 1 : 1000, um den beabsichtigten Zweck zu erreichen. Da wir diese Verhältnisse aber nicht haben und auch durch die halbe Sondierung nur teilweise schaffen können, müssen wir die kräftigsten Mittel benutzen. Je leichter dieselben aber in das Gewebe eindringen, um so besser ist das für unsere Zwecke, und deshalb sind Pasten, die **möglichst viel Formaldehydgas** enthalten

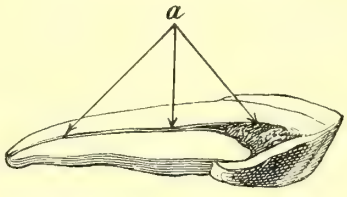


Fig. 14.

und dasselbe, im Zahnkanal eingeschlossen, an die Umgebung abgeben, zur Bedeckung amputierter Pulpawurzeln meines Erachtens allen anderen Präparaten vorzuziehen. Denn nicht durch zu starke Wirkung der im Zahne eingeschlossenen Pasten haben wir Misserfolge nach der Pulpa-Amputation, sondern dadurch, dass die antiseptische Nachwirkung des unter der Füllung liegenden Medikamentes nicht genügte, die Pulpawurzel bis zum Foramen apicale zu sterilisieren und zu härten.

**Die Einwirkung des Formaldehyds** und seiner Präparate auf gesunde, leicht und schwer erkrankte Pulpen bedarf noch eines systematischen Studiums, zu dem das erforderliche Material erst nach und nach gewonnen werden kann. Ich will hier nur kurz einige Versuche erwähnen, die, glaube ich, für die Praxis nicht ohne Wert sein dürften. Diese von mir angestellten Untersuchungen zerfallen in drei Gruppen:

1. partiell entzündete, durch Eugenol oder Arsen schmerzfrei gemachte Pulpen ohne Amputation des erkrankten Kronenteiles durch Formalin zu konservieren,

2. nach Amputation des geätzten Kronenteiles die Pulpenwurzeln durch Formolpasta gegen Zerfall zu schützen und allmählich zu härten,
3. diese Erhärtung der Pulpawurzel nach Amputation der Pulpakrone durch die halbe Sondierung der Wurzelkanäle und Einpumpen einer Formollösung direkt herbeizuführen.

Alle diese Versuche haben ergeben, dass das Formaldehyd die Pulpen etwas härtet, ***verledert.*** Bei geringer Eröffnung der Pulpenhöhle beschränkt sich diese Wirkung auf den Kronenteil der Pulpa; liegt der

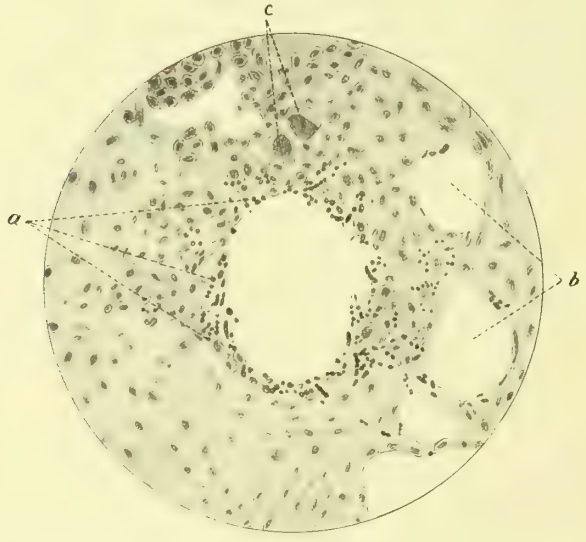


Fig. 15. Querschnitt von dem unteren Drittel der Pulpawurzel eines jugendlichen Mahlzahnes, dessen Kronenpulpa nur partiell entzündet war. Der von dem entzündeten Kronenteile weit entfernt liegende Infektionsherd in der Wurzelpulpa ist durch Verschleppen der Mikroorganismen in den Gefässen *a b* entstanden; *c c* Eiterkörperchen

letztere zum grössten Teile frei und wird derselbe mit einer viel Formaldehyd enthaltenden Pasta bedeckt, so wird die ganze Pulpa schon nach 2—3 Wochen trocken wie Leder.

Werden bereits stark infizierte, aber nur an einer kleinen Stelle freigelegte Pulpakronen mit Pasten behandelt, die ausser dem schmerzstillenden Eugenol nur wenig Formaldehyd enthalten, und wird die erkrankte, schmerzfrei gemachte Pulpakrone nicht entfernt, nicht amputiert, so zerfällt der Rest der Pulpa gangränös, während oberflächlich entzündete Pulpen unter einer schwach wirkenden Formol-Eugenolpasta wieder schmerzhaft werden.

Dasselbe beobachtet man zuweilen nach der Amputation der mit Arsen behandelten Pulpakrone an den im Zahne zurückgelassenen und mit Formolpasta bedeckten Pulpawurzeln. Auch diese können wieder schmerzhaft werden, wenn die Nerven nicht infolge der Anwendung des Arsens zerbröckeln und die Erhärtung des Gewebes durch das Formalin zu langsam und unvollkommen erfolgt.

Bringt man nach Extraktion der Pulpawurzeln auch nur einen Tropfen einer 3—5 % Formaldehydlösung (ohne Eucainzusatz) durch den Wurzelkanal in die gesunde Alveole, so entsteht fast sofort ein heftiger, stundenlang anhaltender Schmerz. Extrahiert man solche Zähne, so findet man das Periodontium in der Umgebung der Wurzelspitze stark geätzt; hält der Patient jedoch diese Schmerzen aus, so werden die mit Formol behandelten und antiseptisch gefüllten Zähne vollkommen gebrauchsfähig.

Die Einwirkung des Formalins auf die Zahnpapille, die Pulpa, kann man an den Papillen der Mundschleimhaut studieren. Dazu liefert die nicht beabsichtigte Anätzung des Zahnfleischrandes bei der Anwendung des Formalins behufs Desinfektion der Pulpenhöhlen ganz schöne Präparate. Wie das Zahnfleisch, so sieht auch eine mit Formalin behandelte Pulpa aus, direkt nach der Ätzung weiss, dann gelb und zuletzt braunrot.

Über die Dauer-Erfolge, welche durch die Bedeckung zurückgelassener Pulpawurzeln mit Formolpasten oder durch die halbe Sondierung der Kanäle mit Formalinlösungen erreicht werden, lässt sich heute noch kein Urteil abgeben. Um so mehr halte ich es für meine Pflicht, auf die guten Resultate hinzuweisen, welche ich seit Jahren schon mit der Durchtränkung nicht zerfallener Pulpawurzeln mit der schwarzen Chlorzink-Phenollösung erziele. Wenn man nach Amputation der Kronenpulpa die Pulpahöhle mit schwarzer Chlorzinklösung füllt und diese durch die halbe Sondierung der Wurzelkanäle möglichst tief in dieselbe hineinbefördert (s. Fig. 9), so dringt die Flüssigkeit schnell in das Pulpagewebe ein. Da das Lösungsmittel Alkohol ist, dieses aber rasch von dem Gewebe absorbiert wird, so werden Chlorzink-Phenol ganz fein verteilt in den Pulpawurzeln deponiert und die letzteren dadurch gegen Fäulnis geschützt.

Geht die Absorption des Mittels über das Foramen apicale hinaus, so tritt eine Ätzperiodontitis auf, die nach 3—4 Tagen wieder verschwindet. Während dieser Zeit sind aber die Wurzelpulpen schon vollständig gehärtet; sie sehen weiss, wie Asbestfädchen aus; ähnlich habe ich die Pulpawurzeln auch nach halber Sondierung der Kanäle mit 2—5 % Sublimatlösung gefunden.

Dass eine Fäulnis so imprägnierter Pulpawurzeln nicht mehr auftreten kann, ist leicht zu verstehen; die Schwierigkeit der Methode besteht nur darin, das Lösungsmittel auch in die feinsten Wurzelkanäle *oberer Seitenzähne* hinein zu bringen. In allen zweifelhaften Fällen empfehle ich daher, die ausgebohrte Kronenpulpahöhle mit Kohlenwatte und Chlorzink-Phenollösung zu füllen und auf 3—10 Tage mit Cement abzuschliessen (s. Fig. 11).

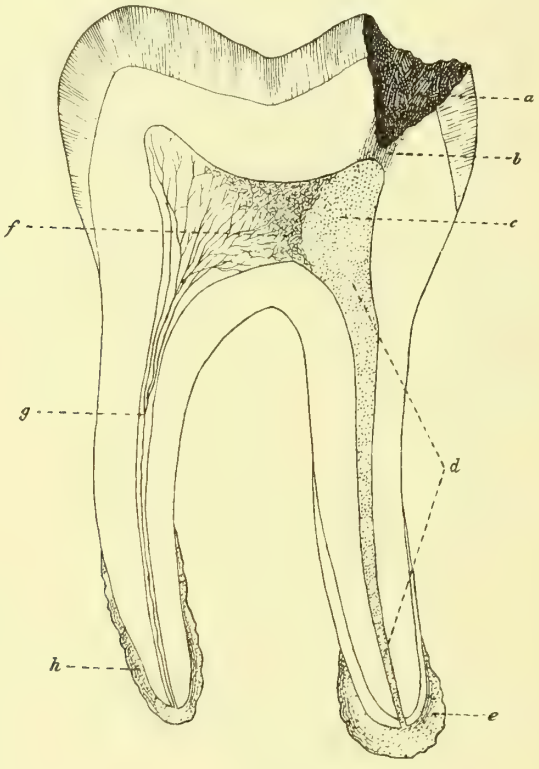


Fig. 16.

Besondere Schwierigkeiten bietet uns noch die Behandlung von Zähnen, deren Pulpen wie in Fig. 16 entzündet, zum Teil zerfallen sind. Dieser teilweise Zerfall der Pulpa wird leicht übersehen, weil der entzündete Teil der Pulpakrone bei der Amputation blutet und dadurch leicht eine nur partielle Entzündung angenommen werden kann.

Der kariöse Defekt *a* ist nicht gross, und auch die Perforation der Pulpahöhle ist nach Entfernung der kariösen Massen gering; trotzdem kann an einem solchen Zahne, dessen starke Krone der Füllung

eine gute Prognose giebt, nicht allein die Pulpakrone *c*, sondern auch die Pulpawurzel *d* zerfallen und infolge dieses Zerfalls eine chronische Verdickung des Periodontiums *e* entstanden sein.

Der vom kariösen Herde entfernter liegende Teil der Pulpakrone *f* hat sich durch eine demarkierende Entzündung abgegrenzt, die Wurzelpulpa *g* ist fast gesund, das Periodontium *h* nur mässig verdickt.

Solche Zähne bleiben bei haarfeiner Eröffnung der Pulpahöhle, welche ein Ausweichen der Fäulnisgase gestattet, oft lange Zeit schmerzfrei und werden nicht selten sogar zum Kauen benutzt. Machte man jedoch den Versuch, einen solchen Zahn zu füllen *und wird auch nur die Kronen-Pulpahöhle* ohne vorherige Desinfektion (Einträufeln von Sublimat- oder Chlorzink-Phenollösung) aufgebohrt, so presst schon

Fig. 17.

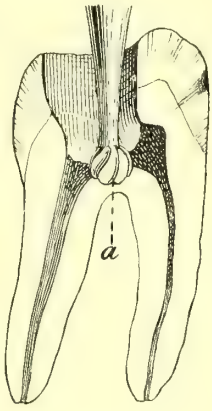


Fig. 18.

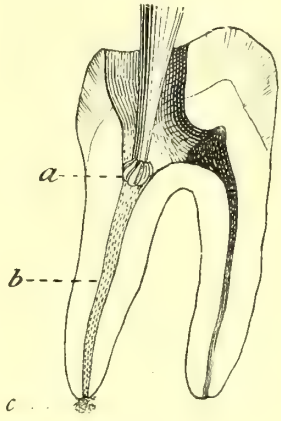


Fig. 19.

der in der Kronen-Pulpahöhle sich drehende Bohrkopf den flüssigen Inhalt im Kanal *d* gegen oder in das erkrankte Periodontium *e*, und *am anderen Tage ist die Entzündung der Alveole fertig.*

Da dieser Fehler so oft gemacht wird, und die Misserfolge dann regelmässig der Pulpa-Amputation zur Last gelegt werden, hielt ich es für nützlich, speciell darüber zu sprechen und mein Verfahren auch an dieser Stelle gegen kritiklose Vorwürfe zu schützen. Bevor ich Ihnen zeige, dass auch die konservierende Behandlung solcher Zähne keine aussichtslose ist, lassen Sie mich an der Hand dieser Tafel (Fig. 17 bis 25) kurz erklären, auf welche Punkte wir bei der Pulpenamputation besonders zu achten haben.

Die Fig. 17 zeigt die Eröffnung der Pulpahöhle von der distalen Seite aus. Hierbei wird leicht ein Teil der Pulpakrone über der

mesialen Pulpawurzel zurückgelassen, der dann zerfällt, jedenfalls die Imprägnierung dieser Wurzel mit Sublimat, Chlorzink etc. erschwert.

In Fig. 18 ist die Decke *a* fortgebohrt, der Bohrer hat jedoch den Boden der Höhle zur Hälfte mit entfernt und dadurch den Zahn ganz erheblich geschwächt.

Die Fig. 19 zeigt einen Zahn, dessen distale Pulpenwurzel gangränös ist. Da der Bohrer gegen diesen Kanal gerichtet ist, so wird hierdurch schon ein Teil seines Inhaltes in die Alveole gepresst.

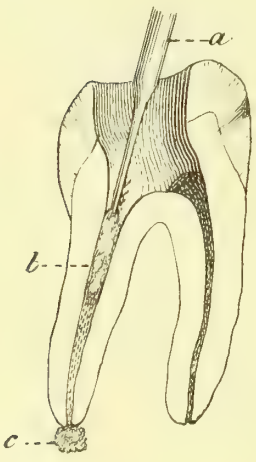


Fig. 20.

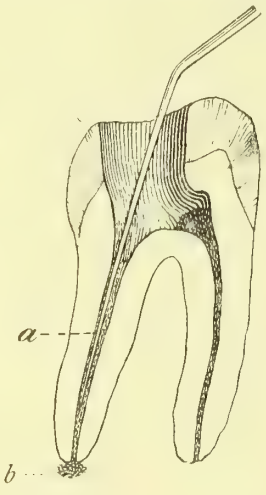


Fig. 21.

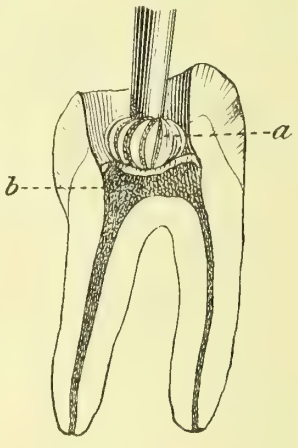


Fig. 22.

Die Fig. 20 zeigt das immer noch viel ausgeführte und doch so gefährliche Ausputzen der Kanäle mit Nervenextraktoren, welche mit Watte umwickelt sind. Diese so umwickelten Instrumente wirken aber stets — wie ich zuerst nachgewiesen habe[1]) — wie der Stempel einer Spritze und pressen leicht den grössten Teil des Kanalinhaltes in die Alveole.

Dasselbe bewirken aber auch haarfeine Sonden, wenn dieselben tief in den Kanal eingeführt werden. (Fig. 21.)

Solche fehlerhafte Manipulationen führen stets zur Entzündung der Alveole. Mein Verfahren ist folgendes:

In die eröffnete Kronen-Pulpahöhle führe ich stets erst einen Tropfen Chlorzink-Phenollösung mit der Tropfpincette ein (Fig. 23), dann bohre ich die Decke der Pulpahöhle mit einem grossen in die genannte Lösung getauchten Bohrer fort (Fig. 22).

[1]) Siehe die antiseptische Behandlung pulpakranker Zähne (Fig. 53).

Darauf führe ich nun durch die wieder mit der Lösung gefüllte Pulpahöhle eine haarfeine Wurzelsonde in die Kanäle und mache die halbe Sondierung (Fig. 24). Dann werden entweder die weiten Pulpakanäle ausgeräumt und gefüllt, oder die nicht zerfallenen Pulpawurzeln mit einer sie desinfizierenden Paste bedeckt (Fig. 25). Wenn

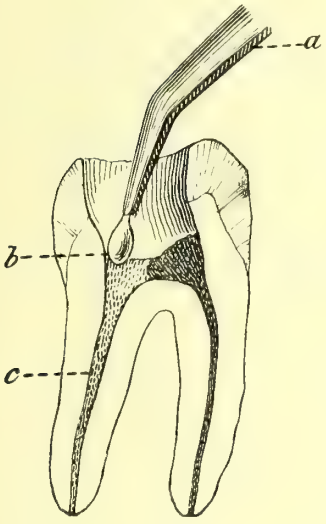

Fig. 23.

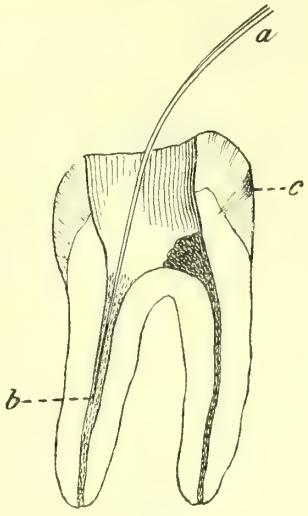

Fig. 24.

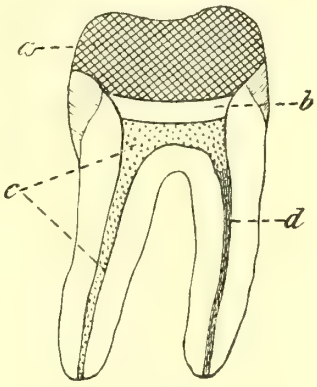

Fig. 25.

solche Zähne an beiden Approximalflächen erkrankt sind (Fig. 24 *c*), empfiehlt es sich, die Krone wie in der Fig. 25 abzuschleifen und durch eine Kuppelfüllung zu ersetzen.

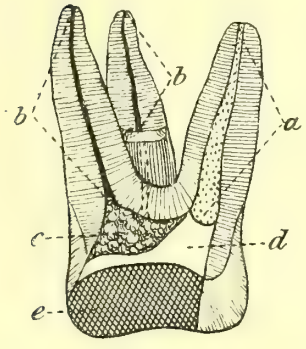

Fig. 26.

Auf ein Verfahren, das mir schon in manchen schwierigen Fällen recht gute Dienste geleistet hat, möchte ich durch die folgende Fig. 26 noch besonders hinweisen: es ist das Ausfüllen des zugänglichen Wurzelkanales *a* mit Cementpasta und das Bedecken der nicht zu reinigenden engen Kanäle *bb* mit Kohlenwatte *c*, die mit Chlorzink-Phenol oder Formalin getränkt ist. Auf diese Watte lege ich dann ohne Druck eine Schicht Chlorzinkcement *d* und das Amalgam *e*. Unfehlbar ist auch diese Methode nicht; wenn es Ihnen jedoch gelingt, in die engsten

Kanäle etwas Schwefelsäure einzupumpen und dadurch dem mit der Kohlenwatte eingeschlossenen Desinfektionsmittel Gelegenheit zu geben, allmählich in die Pulpareste einzudringen, so glaube ich, ist alles geschehen, was wir zur Erhaltung eines solchen Zahnes thun können.

Das, meine verehrten Herren Kollegen, hier auszuführen hielt ich für notwendig; denn so oft ich auch Gelegenheit genommen habe, den Zweck der Pulpa-Amputation klar zu legen, immer habe ich noch gefunden, dass das in den Versammlungen von Fachleuten gesprochene Wort besser wirkt als das gedruckte, und dass die Einfachheit des Verfahrens von jedem erkannt wird, der einmal gesehen hat, wie ich die viel bekämpfte und viel empfohlene Pulpa-Amputation ausführe.

Die Behandlung von Zähnen mit entzündeten, nicht zerfallenen Pulpen ist, wenn Sie sich meiner Führung anvertrauen wollen, eine so einfache, dass sie jeder, der dieselbe nur zweimal am Phantom unter sachverständiger Leitung gemacht hat, auch im Munde ausführen kann. Wirklichen Schwierigkeiten begegnen wir heute nur noch dann, wenn es sich darum handelt, Zähne mit **zerfallenen Pulpen** und infizierten Alveolen zu füllen. Trägt man aber in solchen Fällen alle die Reinigung der Pulpahöhle störenden Kronenteile **rücksichtslos** ab, wird die eröffnete Pulpahöhle, noch ehe ein Instrument in dieselbe eingeführt wird, mit einem kräftigen Desinfektionsmittel angefüllt und dann erst im Kronenteile aufgebohrt und ausgeschabt; unterbleibt auch das gefährliche Sondieren der Wurzelkanäle und das Ausputzen derselben mit Watte — offenbare Missgriffe, die als solche nicht scharf genug gerügt werden können —, dann lassen sich mit den fortgeschrittenen Desinfektions-Methoden noch recht viele Zähne erhalten, die, um einen vor 12 Jahren von mir gethanen Ausspruch hier zu wiederholen, sonst der Zange verfallen waren.

Dass man an die Erhaltung von Zähnen mit gangränösen Pulpen nur dann herantreten soll, wenn die Zähne Wert für den Patienten haben und letzterer auch Sinn und Interesse für die Erhaltung seines Zahnes zeigt, ist selbstverständlich.

*Thöricht wäre es, diese Behandlung einem Patienten zu empfehlen, der seinen kranken, vielleicht auch entbehrlichen Zahn gezogen haben will.*

Entschliessen wir uns zur konservierenden Behandlung, so hängt der Erfolg hauptsächlich von zwei Dingen ab:

1. müssen die Kanäle mit ihrem **stinkenden** Inhalte desinfiziert und gereinigt werden, ohne dass dabei der breiflüssige Inhalt durch die Wurzelspitze in die Alveole gepresst wird,

2. müssen wir durch die gereinigten Zahnkanäle hindurch Medikamente in die erkrankte Alveole bringen können.

Sie alle haben zu diesem Zwecke wohl das Sublimat, viele von Ihnen auch die Verseifungsmethoden mit Erfolg gebraucht. Dass das Formalin auch bei der Sterilisierung von Wurzelkanälen, deren Pulpen bereits putrid zerfallen sind, grossen Wert besitzt, ist zweifellos; indessen dürfte hier doch Vorsicht sehr am Platze sein wegen der ungemein starken Ätzwirkung dieses Mittels. Da die Ätzung des Periodontiums heftigen Schmerz verursacht, so empfiehlt es sich, das Formalin mit einem zuverlässig anästhetisch wirkenden Mittel (Cocain, Eucain) zu verbinden, um diese unangenehme Nebenwirkung zu verhüten oder wenigstens einzuschränken. Am besten wird es **als flüssiges** Desinfektionsmittel hier nur während des Ausräumens der putriden Massen verwendet, doch ist es ratsam, am Ende der Behandlung durch heisse Luft jeden Überschuss zu entfernen, damit eine Dauerwirkung auf das Periodontium ausgeschlossen ist. Aber meine Herren, so günstig uns die Behandlung von Zähnen mit gangränösen Pulpen vermittelst der Formolpräparate auch erscheint, so glaube ich doch, dass zur Vernichtung der putriden Massen in den Wurzelkanälen sowohl die Sublimat- wie auch die Formalinbehandlung bei weitem überholt wird durch eine neue Methode, die zuerst von *CALLAHAN* in Cincinnati empfohlen und von *BÖNNEKEN* nachgeprüft worden ist: ich meine die **chemische Erweiterung der Wurzelkanäle mit 50 % Schwefelsäure.**

Meine Herren, ich habe es wiederholt ausgesprochen, dass auch in den Fällen, wo die Wurzelpulpen zu aseptischen natürlichen Wurzelfüllungen verwandelt werden können, die vollkommene Entfernung aller Pulpareste aus den Kanälen und deren Ausfüllung mit einer desinfizierenden, die Alveole nicht reizenden Substanz doch das Ideal unserer Bestrebungen bleiben muss. Um wie viel mehr ist das der Fall, wenn die Wurzelpulpen **putrid** zerfallen sind! Aber trotz der grossen Fortschritte, welche die Technik in der Herstellung feinster und biegsamer Bohrinstrumente aufzuweisen hat, stösst die Erweiterung und Ausräumung enger und gekrümmter Wurzelkanäle auf noch immer **nicht** überwundene Schwierigkeiten. Ganz abgesehen davon, dass es auch heute mit den wieder verbesserten Wurzelkanalbohrern in keinem Falle möglich ist, selbst an extrahierten Zähnen enge und gekrümmte Wurzelkanäle bis zum Foramen apicale aufzubohren, führt im Munde jeder derartige Versuch meist nur dazu, die Kanäle anfangs zwar partiell zu erweitern, die Einführung der feinsten Sonden bis zur Spitze des Kanals aber unmöglich zu machen,

weil der Bohrer entweder an der Krümmung der Wurzel von der Richtung des Kanals abweicht und die Wurzel selbst vielleicht sogar seitlich durchbohrt, oder es wird der Anfang eines Nebenkanales gebohrt, so dass dann die Sonde die Fortsetzung des Wurzelkanales nicht mehr finden kann.

Sie sehen das, meine Herren, an diesen ausgebohrten und dann eröffneten Zähnen. In dem Zahn zu Fig. 27 hat der feine elastische Bohrer den Wurzelkanal an der Stelle *a* verlassen und die Wurzel

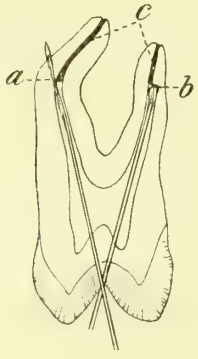


Fig. 27.

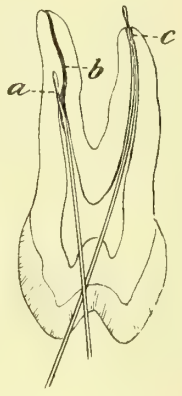


Fig. 28.

Fig. 27. Oberer Praemolar mit gekrümmten Wurzeln; bei *a* durchbohrt; bei *b* ist der Bohrer vom Kanal abgewichen und hat eine Schulter in demselben hergestellt; *c* Pulpareste.

Fig. 28. Oberer Praemolar, bei *a* ist das Instrument von der Richtung des schlangenförmig gewundenen Kanals abgewichen und hat einen Nebenkanal gebohrt; bei *c* hat der Bohrer den wenig gekrümmten Kanal bis zur Spitze erweitert.

seitlich durchbohrt, an der Wurzel *b* die Spitze aber auch nicht gefunden und hier eine Schulter geschaffen, welche die Auffindung des Foramen apicale meist illusorisch macht. Auch der andere Praemolar (Fig. 28) zeigt, dass der Bohrer *a* der Windung des Kanals nicht gefolgt ist; nur der wenig gekrümmte Kanal *c* ist bis zur Wurzelspitze durchbohrt. *Diese Zähne zeigen also, dass wir selbst mit den besten Instrumenten auch an bequem zu erreichenden Höhlen enge und gekrümmte Kanäle nicht mit genügender Sicherheit ausbohren können.* Deshalb soll man sich darauf beschränken, mit spitz ovalen Bohrern nur die Eingänge der verengten Wurzelkanäle zu erweitern und dann die Desinfektion des Kanals und Reinigung desselben vorzunehmen.

Diese Arbeit, von welcher der ganze Erfolg unserer antiseptischen Behandlung abhängig ist, kann durch die chemische Erweiterung der Wurzelkanäle vermittelst **50** event. **90 %** **Schwefelsäure** wesentlich sicherer gestaltet werden.

Aber nicht allein durch die Enge und Krümmung der Wurzelkanäle wird die Reinigung derselben häufig sehr erschwert; auch die in den Wurzelteilen erkrankter Pulpen nie fehlenden Kalkablagerungen, die, wie ich schon im Jahre 1879 nachgewiesen habe, den grössten Teil des Wurzelkanales vollständig verlegen können,[1]) erschweren die Einführung einer Sonde oder eines Extraktors ganz erheblich. Diese Kalkablagerungen in den Wurzelkanälen, Gebilde der regressiven Metamorphose — *und auf dieses äusserst wichtige Ergebnis der Schwefelsäurebehandlung möchte ich hiermit zuerst aufmerksam gemacht haben* — werden durch Applikation von Säure in dem Wurzelkanal **sofort** gelöst. Dadurch wird aber ein ganz wesentliches Hindernis für die Ausräumung des Kanales beseitigt, während die zapfförmig in die Pulpakanüle hineinragenden **Dentikelreste** (siehe **Tafel III** Figur 1) von der Schwefelsäure **nicht** gelöst werden.

Ausser den Kalkschollen in den Wurzelkanälen wird durch die Anwendung der Schwefelsäure aber auch das Dentin der Kanalwände oberflächlich gelöst und somit der Kanal thatsächlich, wie *CALLAHAN* betont, auf chemischem Wege erweitert.

Dass das in der kurzen Zeit von 1—2 Minuten möglich ist, beweist folgender Versuch: Der Pulpakanal einer starken Eckzahnwurzel wurde mit einem cylinderförmigen Bohrer wie zur Aufnahme eines Stiftzahnes ausgebohrt und in diesen Bohrkanal ein ganz stramm schliessender Metallstift eingepasst. Nach Herausnahme des Stiftes wurden 2 Tropfen der 50 % Schwefelsäure in den Bohrkanal gebracht und 1 Minute darin belassen. Der wieder eingepasste Stift ***wackelte*** in dem erweiterten Bohrkanal.

Einen ferneren Beweis für die chemische Erweiterung der Wurzelkanäle giebt folgender Versuch, der von jedem, der diese Methode erproben will, vorher an extrahierten Zähnen gemacht werden sollte. Die Kronenpulpahöhle eines unteren ersten Mahlzahnes — dessen mesiale Wurzel stets zwei enge, dessen distale einen weiten Kanal hat — wird aufgebohrt, die engen Zugänge der Kanäle napfförmig erweitert und

---

[1]) Siehe die zurückgelassenen (amputierten) und später extrahierten Wurzelpulpen auf **Tafel IV** Figuren 3 und 4, und die einem extrahierten Zahne entnommenen Pulpen auf **Tafel II** Figur 1 f.

dann ein Tropfen Schwefelsäure in die Pulpahöhle gebracht. Mit einer elastischen Wurzelsonde pumpen wir diese Lösung immer tiefer in den distalen Kanal, Fig. 29 bis 31, ein.

Dabei sehen wir nun, dass die Spitze der Sonde, welche beim ersten Versuch sich vielleicht nur 1 mm weit aus dem Foramen apicale herausschieben lässt, nach der Anwendung eines zweiten Tropfens Säure 5 mm, nach Einpumpen eines dritten Tropfens 1 cm

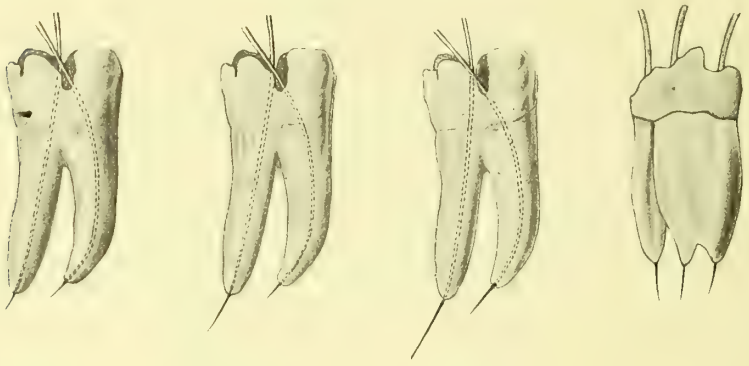

Fig. 29. Fig. 30. Fig. 31. Fig. 32.

Diese Figuren zeigen, wie nach wiederholter Anwendung der Schwefelsäure die Wurzelkanäle geräumiger und die spitzen Sonden auch durch die engen Mesialkanäle hindurchgeschoben werden können.

lang aus der Wurzelspitze herausgeschoben werden kann. Ebenso werden auch die engeren, stark gekrümmten Kanäle der Mesialwurzel durch 2—3maliges Einpumpen von Schwefelsäure immer zugänglicher, so dass es auch hier zuweilen gelingt, die Sonde durch das enge Loch der Wurzelspitze durchzuführen.

Diese Experimente, die jedermann leicht nachmachen kann, beweisen, dass wir die Wurzelkanäle auf chemischem Wege erweitern können, *und das ist ein Fortschritt, so gross, dass auch ich diese Methode zu den* ***bedeutendsten*** *Verbesserungen zähle, welche in der technischen Behandlung der Wurzelkanäle in den letzten Jahren gemacht worden sind.* Diese Behandlung der Wurzelkanäle mit Schwefelsäure, sowie die Einführung der doublierten Cement-Amalgamfüllung, das sind zwei Errungenschaften, die wir meines Erachtens nicht hoch genug schätzen können.

Die Wurzelkanäle werden aber durch die Anwendung der Schwefelsäure nicht allein erweitert, sondern auch gründlichst **desinfiziert.**

Überall, wo diese Säurelösung hingelangt, werden die Mikroorganismen, welcher Art sie auch sein mögen, zerstört. Und wenn man nun nach dem Vorschlage *BÖNNEKEN*'s, an Stelle der von *CALLAHAN* zur Neutralisation der Schwefelsäure empfohlenen fein pulverisierten Soda, **Natriumsuperoxyd** mit der feinen Wurzelsonde, mit welcher man die Säure in den Kanal eingepumpt hat, aufnimmt, um so das kräftig desinfizierende Wasserstoffsuperoxyd auch im Wurzelkanale zu entwickeln, dann, glaube ich, wird die Schwefelsäure-Behandlung in der Hand eines denkenden Praktikers das leisten, was wir bei der Behandlung infizierter und verjauchter Wurzelkanäle erreichen können.

Diesen Lichtseiten müssen aber auch die Schattenseiten der Methode gegenüber gestellt werden, welche darin bestehen, dass die Schwefelsäure

erstens in einzelnen Tropfen sich in distal gelegene Höhlen der **oberen** Mahlzähne nur unvollkommen oder gar nicht einführen lässt;

zweitens nicht allein das Dentin des Wurzelkanals, sondern auch das der Krone oberflächlich löst;

drittens die Weichteile, Zahnfleischzapfen, Schleimhaut der Wange etc. stark ätzt und daher tiefe Substanzverluste verursachen kann;

viertens während der plötzlichen Neutralisation mit Natriumsuperoxyd eine nicht unbedeutende Erhitzung der Zahnwurzel bewirkt.

Die erste und sicher die grösste Schwierigkeit lässt sich wohl auch kaum dadurch umgehen, dass man mit einer Glasspritze zwei Tropfen der Säure in die Pulpahöhle bringt. In weite Kanäle kann man versuchen, die Säure vermittelst feiner rauhen Sonden oder Nervnadeln, die mit wenigen Fasern Watte umwickelt sind, einzuführen; bei engen Kanälen, die nur die Einführung einer haarfeinen Sonde gestatten, versagt auch diese Methode. Ich verlange jedoch, dass gerade die engen Kanäle, deren zerfallener Inhalt doch genau so gefährlich für die Alveole werden kann, desinfiziert, keimfrei gemacht werden. *Hier stehe ich vor einer noch zu lösenden Aufgabe*, und wenn ich die halbe Sondierung und durch sie die Desinfektion der engsten Wurzelkanäle an Zähnen des Oberkiefers auszuführen versuche, so suche ich das durch ***Zurückneigen des Kopfes über die Stuhllehne*** zu erreichen. Der Kopf muss während des Einträufelns der Säure in die Pulpakammer etwas nach unten hängen, so dass die Wurzelspitze des Zahnes etwas tiefer liegt, als die aufgebohrte Kronenpulpahöhle.

Die Fig. 33 zeigt Ihnen diese Stellung des Kopfes und das Einführen eines Tropfens Schwefelsäure *a* mit der Tropfpincette.[1])

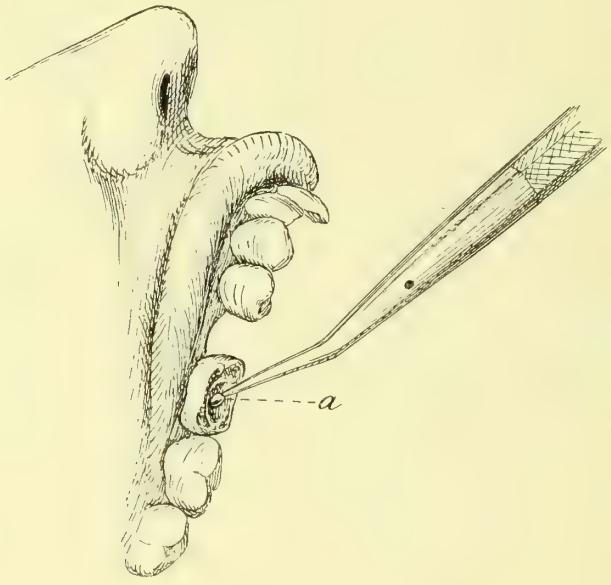


Fig. 33. Einträufeln der Schwefelsäure mit der Tropfpincette.

Die Gefahr einer starken Ätzung des Zahnfleisches ist dabei aber eine um so grössere, wenn die Schwefelsäure *nicht gefärbt ist* und man nicht ganz genau sehen kann, ob der Tropfen in die ausgebohrte Pulpahöhle oder auf die Zahnfleischpapille gebracht worden ist. Hat man aber an oberen Seitenzähnen die Säurelösung

[1]) Den Gebrauch der aus hartem **Nickel** hergestellten Tropfpincetten möchte ich hiermit besonders empfehlen. Durch sie sind die früher benutzten Tropfspritzen, deren feine Kanäle sich nicht selten verstopfen, fast überflüssig geworden. Es genügen zwei Pincetten (Fig. 23 und 33), um bei entsprechender Haltung des Kopfes des Patienten die Flüssigkeit in jede eröffnete und zugänglich gemachte Pulpahöhle einzuführen. Da wir mit einem Desinfektionsmittel nicht auskommen, sondern abwechselnd bald Jod, Sublimat, Chlorzink, Schwefelsäure etc. anwenden, diese Medikamente aber mit einer Tropfspritze nicht appliziert werden dürfen, so wird die Technik durch den Gebrauch der Tropfpincette, welche schnell gereinigt und zur Applikation eines jeden flüssigen Medikamentes benutzt werden kann, wesentlich vereinfacht. Dass die zu desinfizierenden Zähne gut mit Watte zu umgeben sind, um den Zufluss von Speichel zur Pulpahöhle, zugleich aber auch die Ätzung des Zahnfleisches durch das Mittel zu verhüten, darf nicht unerwähnt bleiben.

gut in die Pulpahöhle gebracht, so ist das Hineinpumpen des Ätzmittels in die feinen Kanäle, in denen es seine Wirkung entfalten soll, keineswegs eine leichte Sache.

**Bei Zähnen des Unterkiefers bestehen diese Schwierigkeiten nicht,** und thatsächlich hat hier die Behandlung der Pulpahöhlen mit Schwefelsäure die schönsten Erfolge aufzuweisen; denn einmal lässt sich das Mittel mit der Tropfpincette in jede Zahnhöhle des Unterkiefers leicht einführen, dann aber auch mit feinsten Sonden tief auch in die engen Kanäle hineinpumpen. Wenn wir eine zuverlässige Statistik über die antiseptische Behandlung pulpakranker Zähne zusammenstellen wollen, so werden wir ausser der

Fig. 34 *A.*

Fig. 35 *B.*

Diagnose sehr genau angeben müssen, ob der Zahn im Oberkiefer oder Unterkiefer sich befand und ob es gelungen war, bei der Sondierung des Wurzelkanals mit unserer Sonde in die erkrankte Alveole einzudringen oder nicht. Ferner muss die Art des provisorischen Verschlusses der Cavität berücksichtigt werden. Im Oberkiefer muss derselbe, um in geeigneten Fällen das Medikament sicher in der Pulpahöhle einzuschliessen, aus einer Cementpasta bestehen, weil ein Watte-Mastixpfropf das auf ihm liegende Medikament selbst zum Teil aufsaugt. Im Unterkiefer bewegt sich das in die Pulpahöhle eines Zahnes gebrachte Medikament nach dem Foramen apicale und sickert durch dasselbe in die Alveole, wenn der Weg frei gemacht worden ist. Die Wirkung eines jeden im Pulpakanal eingeschlossenen Medikamentes wird unter sonst gleichen Verhältnissen bei eröffnetem Foramen

apicale auf die Alveolen **im Unterkiefer stets eine stärkere** sein, als im Oberkiefer.

Ich möchte Ihnen diese für die Praxis nicht unwichtige Thatsache durch ein einfaches Beispiel erläutern. Sie sehen hier zwei Flaschen ohne Boden mit engen, langen Hälsen. Die Flasche (Fig. 34) *A* stellt die Verhältnisse dar, wie sie die eröffnete Pulpahöhle eines oberen Zahnes bietet; die Flasche (Fig. 35) *B* die eines Zahnes im Unterkiefer. In der Flasche *A*, der Pulpahöhle eines oberen Zahnes, muss das Medikament durch einen Verschlusspfropfen am Ausfliessen verhindert werden und kann nur beim Verschluss durch Druck des Pfropfens oder bei horizontaler Lage aus dem engen Halse fliessen (in die Alveole sickern), während in der Flasche *B*, Pulpahöhle eines unteren Zahnes, die eingebrachte Flüssigkeit, ganz unabhängig von dem Druck des Pfropfens, leicht durch den engen Kanal in die Alveole gelangen kann.

Auf diese ganz verschiedenen Verhältnisse sind die oft ganz verschieden stark auftretenden Schmerzen (Ätzwirkung) nach Anwendung gleicher in die Pulpahöhle gebrachter Medikamente zurückzuführen.

Da die Applikation flüssiger Medikamente behufs Desinfektion der Alveolen durch die Wurzelkanäle oberer Seitenzähne entschieden ***grosse*** Schwierigkeiten bereitet, so muss in Erwägung gezogen werden, ob dieses Ziel nicht durch gasförmige Medikamente erreicht werden kann, also durch Einschluss von Paraformaldehyd in die Pulpahöhle oder Formaldehydgas, das durch zweckentsprechende Apparate direkt in die Pulpahöhlen geleitet wird. Zu diesem Zwecke sind schon Formaldehyd-Warmluftbläser konstruiert worden. Da dieselben bisher nur in der Praxis versucht worden sind und noch jeder Beleg dafür fehlt, dass das so entwickelte Gas thatsächlich in die engen, mit zerfallenen Pulparesten verstopften Wurzelkanäle eindringt und dieselben keimfrei macht, so können wir auch diesen Vorschlägen vorläufig noch gar keinen Wert beimessen.

Fragen wir uns nun, wie wir diese Schwierigkeiten bei der Desinfektion oberer Seitenzähne überwinden können, so glaube ich folgende Ratschläge erteilen zu dürfen.

Zuerst muss jede distal gelegene Höhle des zu behandelnden Zahnes durch Wegbohren des Kauflächenteiles der Krone in eine geräumige Central-Distalhöhle verwandelt werden.

Zu dieser radikalen Behandlung entschliesst man sich erst zögernd; da jedoch der ganze Erfolg nicht vom Ausfüllen des Kronendefektes abhängig ist, sondern von der Behandlung der Wurzelkanäle, wir aber, sobald wir nur diese erst antiseptisch gefüllt haben, die fehlende Krone durch eine Kuppelfüllung gut ersetzen können,

so scheue ich mich nie mehr, den noch stehenden Kronenteil zum **Torso** zusammenzuschleifen, um mir so den Weg zu den Wurzelkanälen frei zu legen. Auch Ihnen, meine Herren, wird der Entschluss, einen noch grossen Teil der Zahnkrone zu opfern, leichter fallen, wenn Sie sich überzeugen, dass distal schwer erkrankte Seitenzähne in 90% auch mesial schon erkrankt sind, versteckte Karies der Reibungsflächen haben, die doch in kurzer Zeit zum Zusammenbruch der Ecke führen müsste.[1]) Soll jedoch der noch stehende Kronenteil nicht so weit abgetragen werden, dass eine Kuppelfüllung erforderlich wird, so muss die distale Höhle doch von der Kaufläche aus weit eröffnet werden.

**Die Anätzung des Dentins des kranken Zahnes und die Verletzung des Schmelzes** des anliegenden durch die Schwefelsäure versuche ich durch Einpinselung der abgetrockneten Kronen mit Mastixlösung zu umgehen. Vor allem empfiehlt es sich jedoch in solchen Fällen, den Zugang zur Pulpahöhle zwar frei zu legen, die Höhle aber noch nicht fertig zu präparieren, so dass **nach** Anwendung der Säure — *die ich mit Methylenblau fast dunkel färbe* — die Höhle der Krone noch ausgeschmirgelt resp. gebohrt und der Schmelz mit Sandpapierscheiben etc. noch geschliffen werden kann.

Die Anwendung der Schwefelsäure schafft künstlich leicht das erste Stadium der Schmelzkaries, und wenn die oberflächlich entkalkten Partieen nicht vor dem Einlegen der Füllung entfernt werden, so wird der Füllungsrand bald an erkranktem Gewebe liegen.

Die Anätzung des Zahnfleischzapfens suche ich durch Bedecken desselben mit Mastixwatte, die des Zahnfleisches, der Zunge, Wange durch Bedecken mit **Zellstoffwatte** und sorgfältiges Einträufeln der Schwefelsäure zu vermeiden.

Die umständliche und beschwerliche Anwendung des Cofferdams suche ich auch hier durch zweckentsprechende Massnahmen entbehrlich zu machen, denn wenn derselbe an distal gelegene Höhlen nicht fast bis zum Rande der Alveole und dicht angebunden wird, und das ist schon bei zweiten oberen Mahlzähnen sehr schwer zu erreichen, so nützt die ganze Quälerei des Patienten nichts, sie schafft sehr oft blutende Zahnfleischränder, welche jede weitere Behandlung sehr erschweren.

Es wird also in jedem einzelnen Falle **vorher** zu überlegen sein, ob man sich zur sofortigen Desinfektion distalgelegener Höhlen oberer Seitenzähne der Schwefelsäure bedienen oder ob man denselben Zweck durch Einlage von Sublimat oder Chlorzinklösung anstreben soll.

[1]) Vergl. die Figuren 209—213 auf Seite 309 des ersten Teiles dieses Buches.

Hier ist auch der Platz, an die von *SCHREIER* [1]) in Wien eingeführte und von *SCHREITER*[2]) in Chemnitz u. a. mit vielem Erfolg ausgeführte **Verseifung** gangränös zerfallener Pulpawurzeln zu erinnern; zweifellos lässt sich auch durch diese Methoden die Fäulnis in den zugänglich gemachten Wurzelkanälen mehr oder weniger vollständig beseitigen. Bei den Versuchen, die engsten, kaum $^1/_{10}$ Millimeter weiten Kanäle von ihrem zerfallenen Inhalte zu befreien, versagt jedoch auch dieses Verfahren. Deshalb hat die Behandlung mit der Schwefelsäure auch diese Methode überholt, weil, wie ich schon erwähnte, durch sie die Wurzelkanäle auch von den Kalkschollen befreit und thatsächlich zugleich etwas erweitert werden.

Die Erhitzung des Zahnes bei der Neutralisation der Schwefelsäure im Pulpakanal mit Natriumsuperoxyd oder pulverisierter Soda ist keine unbedeutende; die extrahierten Versuchszähne werden hierbei so stark erwärmt, dass die Finger, welche den Zahn halten, die Wärmestrahlung deutlich empfinden, und nicht selten klagt auch der Patient über ein schmerzhaftes Brennen, wenn durch eins der genannten pulverförmigen Mittel die Säure im Pulpakanal neutralisiert wird.

Ich habe deshalb eine Anzahl Versuche gemacht, um festzustellen, ob die guten Resultate der Schwefelsäurebehandlung sich verschlechtern, wenn die Neutralisation nicht plötzlich mit Natriumsuperoxyd oder Sodapulver, sondern durch Ausspritzen der Pulpahöhle mit 2 % Sodawasser allmählich bewirkt wird.

Die Erfolge dieses Verfahrens, bei welchem die Erhitzung des Zahnes nicht eintritt, waren gleich gute, und ich glaube annehmen zu müssen, — die beweisenden bakteriologischen Untersuchungen sind noch zu machen — dass jede Stelle im Zahnkanal, welche von der 50 prozentigen Schwefelsäure benetzt worden ist, einer weiteren Desinfektion durch Wasserstoffsuperoxyd nicht mehr bedarf.

Eine andere Frage ist jedoch die, ob durch die nachfolgende Anwendung des Natriumsuperoxyds der penetrante Fäulnisgeruch in solchen Wurzelkanälen verschwindet, der trotz der Applikation der Schwefelsäure noch wahrzunehmen ist. Die von mir an frisch extrahierten Zähnen mit stinkenden Pulpahöhlen ausgeführten Versuche haben ergeben, dass der Fäulnisgeruch in den Kanälen auch durch diese Methode kaum vollständig beseitigt werden kann.

[1]) Österreichisch-Ungarische Vierteljahrsschrift für Zahnheilkunde 1892.
[2]) Deutsche Monatsschrift für Zahnheilkunde 1894.

Die Befürchtung, dass die **Schwefelsäure,** wenn sie durch die Wurzelöffnung in die Alveole gelangt, hier ausserordentlich **schmerzhaft** wirken müsse, scheint sich **nicht** zu bestätigen. Jedenfalls wirken einige Tropfen Formalin, ohne Zusatz von Eucain oder Cocain, in der Alveole viel lebhafter schmerzerregend, als eine gleiche Menge 50prozentiger Schwefelsäure.

Ich habe wiederholt sowohl an Zähnen des Ober- wie des Unterkiefers die Schwefelsäure in dem Pulpakanal, dessen Foramen apicale freigelegt worden war, eingeschlossen und nur in einigen Fällen schmerzhafte Erregungen oder Schwellungen der Alveolen beobachtet. Darunter befanden sich Zahnwurzeln, an deren Spitzen ich mit ziemlicher Wahrscheinlichkeit kleine Cysten diagnostizieren konnte. Es würde mich zu weit führen, hier über die Versuche zu berichten, welche ich an entzündetem, vereitertem und gangränös zerfallenem Pulpagewebe mit der Schwefelsäure gemacht habe in der Absicht, die Grenze für die erfolgreiche Anwendung der Schwefelsäure durch artifizielle Misserfolge festzustellen. Allein von den bis jetzt experimenti causa so behandelten Zähnen sind erst einige extrahiert worden, so dass ich glaube aussprechen zu dürfen: *Die Behandlung verjauchter Wurzelkanäle mit Acidum sulfuricum wird ebenso universell und so bedeutend für die Erhaltung pulpakranker Zähne werden, wie es die Anwendung des Arsens zur Beseitigung der Schmerzen bei Pulpitis bereits ist.*

Aber auch bei der Behandlung enger Wurzelkanäle mit Acid. sulfur. darf man sich keiner Täuschung hingeben. Zunächst müssen, wie schon betont, die sehr häufig verengten Verbindungsstellen der Wurzelkanäle mit der Pulpahöhle vermittelst kleiner knopfförmiger Bohrer etwas erweitert und für die **feinste federharte,** nicht weiche Wurzelsonde frei gelegt werden. *Wird* ***das*** *nicht erreicht, so kann die Säure auch* ***nicht in den Kanal eindringen.*** Wenn man aber auch die feinste Sonde durch die mit Schwefelsäure gefüllte Kronenpulpahöhle in den Kanal einführen kann, so wird derselbe selbst nach 2—3maliger Einträufelung zwar für das Gefühl geräumiger, keineswegs aber in allen Fällen so weit, dass nun eine erheblich stärkere Sonde eingeführt werden könnte. Aber auch durch den mit Schwefelsäure erweiterten Wurzelkanal ist jedoch nicht immer der Weg durch das Foramen apicale gegeben; an vielen Zähnen existiert ein solches überhaupt nicht, vielmehr mündet der Wurzelkanal nicht selten in ein ***Foramen laterale***[1]) (s. die Fig. 36 bis 39). Ob wir nun das eine

[1]) Für die Therapie der Wurzelhautentzündung scheint mir der Befund seitlich liegender und mehrerer Foramina apicalia nicht ohne Bedeutung

oder andere vor uns haben, jedenfalls muss der Ausführungsgang des Wurzelkanals in die Alveole frei gelegt werden, *wenn wir mit unseren Medikamenten auf die erkrankte Partie des Periodontiums direkt einwirken wollen.*[1]) Ist aber der Weg frei, so müssen wir wieder daran denken, dass wir mit der Sonde, welche die häufig mit zerfallenen Pulparesten gefüllte Wurzelspitze passiert hat, die Alveole nicht infizieren oder die schon vorhandene Infektion derselben durch Einführen frischen Materials steigern. Aber selbst dann, wenn es gelingt, durch diese Behandlung mit Schwefelsäure und Natriumsuperoxyd auch die engsten Wurzelkanäle **vollständig** zu sterilisieren, so werden die pathologischen Veränderungen der Wurzelhaut doch noch **nicht direkt** beseitigt. Wir schaffen

Fig. 36.

Fig. 37.

Fig. 38.

Fig. 39.

durch diese Behandlung der Wurzelkanäle vielmehr nur Verhältnisse, welche eine Ausheilung der erkrankten Wurzelhaut erwarten lassen.

Je vollkommener die Desinfektion und Füllung der Wurzelkanäle durchgeführt werden kann, um so grösser sind die Chancen, die bei Zerfall der Pulpa stets vorhandene Infektion des Periodontiums rück-

zu sein, und ich zweifle nicht daran, dass bei genauer Untersuchung auch noch an anderen Stellen der Wurzel diese Verbindungskanälchen zwischen Pulpahöhle und Alveole gefunden werden.

[1]) Wir haben an einer grösseren Zahl extrahierter Zähne und Wurzeln untersucht, ob sich die feinste Sondenspitze vom Wurzelkanal durch die Öffnung an der Wurzelspitze schieben lässt, und gefunden, dass dies verhältnismässig häufig auch ohne vorangegangene Reinigung und Erweiterung des Kanals mit Schwefelsäure der Fall war. War der Kanal vor der Anwendung der Schwefelsäure nicht mit der Sonde zu durchdringen, so gelang dies auch gewöhnlich nicht nach der Anwendung der Säure, der Kanal wurde weiter, die Spitze der Sonde konnte jedoch das Foramen apicale nicht durchdringen, weil dasselbe öfter mit einer scharfen Knickung des Kanals seitlich an der Wurzel lag, oder zwei Öffnungen (ein Foramen apicale und ein Foramen laterale) vorhanden waren.

gängig zu machen. Ist die Infektion der Wurzelhaut nur gering, so genügt es, die Quelle, von der sie ausging, zu verstopfen, und die Ausheilung wird erfolgen. Sind Infektion und Zerfall der Wurzelhaut schon weiter fortgeschritten und grössere Teile der Alveole ergriffen, so ist es notwendig, die Heilkraft der Natur im Kampfe mit der Infektion zu unterstützen. Das geschieht durch Applikation solcher Medikamente, welche durch das Foramen apicale in die Alveole gebracht werden und die daselbst, ohne stark zu ätzen, die Lebensbedingungen der Bakterien erschweren oder aufheben.

Befindet sich die Infektion des Periodontiums im Bereiche des Foramen apicale, so können die durch die Wurzelöffnung in die erkrankte Alveole gebrachten Medikamente diese Aufgabe wohl erfüllen; hat die Erkrankung schon grössere und entfernter liegende Bezirke ergriffen, so ist der Erfolg immer ein fraglicher. Von allen Medikamenten hat bei diesen Entzündungen des Knochenmarks **die Jodtinktur** bisher immer noch den ersten Platz behauptet, die infolge ihrer specifischen und antiseptischen Einwirkung auf krankes infiziertes Knochengewebe auch die Rückbildung der entzündlich infiltrierten Wurzelhaut erwarten lässt. Unterstützen wir diese specifische Wirkung der Jodtinktur noch durch Zusätze solcher Mittel, welche als Bakteriengifte (Thymol, Phenol etc.) bekannt sind, und fügen wir ferner Medikamente bei, von denen wir wissen, dass sie im hohen Grade eine Anästhesie hervorrufen (Eucain), so ist alles geschehen, was wir nach unseren heutigen Anschauungen, die sich auf tausende von Erfolgen stützen, zur Ausheilung einer erkrankten Alveole thun können.

Trotzdem haben wir die guten Resultate keineswegs so in der Hand, wie wir das nach den Berichten »ohne Misserfolge« eigentlich annehmen sollten. Sehen wir davon ab, dass nicht allein die lokale Erkrankung der Wurzelhaut und der Alveole, sondern auch das Allgemeinbefinden des Patienten den Erfolg unserer Behandlung wesentlich beeinflussen kann, so muss doch immer wieder darauf hingewiesen werden, dass auch die chemische Reinigung der Pulpakanäle noch keine vollkommene ist; auch sie lässt noch zu wünschen übrig. Befindet sich in dem Wurzelkanal infiziertes, aber nicht flüssig aufgelöstes Pulpagewebe, so wird dasselbe zwar durch die Anwendung von Schwefelsäure etc. desinfiziert, keineswegs aber so verflüssigt, dass es aus den Kanälen ausgespritzt werden könnte. *Auch die bereits flüssig zerfallenen Massen werden weder durch die Anwendung des Natriumsuperoxyd noch durch die des Kalihydricum vollständig verseift und durch die Gasentwickelung aus dem Kanal herausgeschleudert.* Es bleiben vielmehr, und darüber geben die Versuche an extrahierten

Zähnen Aufschluss, in jedem Kanale noch Pulpareste zurück, die das Eindringen der Medikamente vom Wurzelkanal aus in die Alveole sehr erschweren können. Deshalb soll man der chemischen Reinigung die mechanische folgen lassen. Bringen wir aber durch den gereinigten Kanal glücklich einen kleinen Tropfen Cocain-Phenollösung oder Eucain-Jodtinktur in die erkrankte Alveole, *so dürfen wir von diesem Tröpfchen keine Wunderwirkung erwarten.*[1])

Das entzündlich infiltrierte Gewebe mit seinen Kokken- und Eiterherden reagiert zunächst auf die Jodwirkung schmerzhaft, und wenn die Nerven in dem entzündeten Teile des Periodontium und der Alveole nicht durch Cocain oder Eucain anästhesiert werden, so wird der Patient keinen Nachlass der Schmerzen verspüren und vielleicht die Extraktion des Zahnes bewilligen oder gar verlangen.[2])

Befindet sich aber an der Wurzelspitze des Zahnes ein Cysto-Granulom (siehe die Figur 36), so wird dasselbe durch die Anwendung der Schwefelsäure und der Jodtinktur etc. angeätzt und schmerzhaft gereizt. Dieser Angriff der Medikamente kann zur allmählichen Rückbildung der Geschwulst, aber auch zur stürmischen Entzündung der Alveole führen.

Daraus ersehen Sie aber, meine Herren, von welchen Zufällen und Zuständen der Erfolg unseres therapeutischen Vorgehens bei der Behandlung verjauchter Wurzelkanäle immer noch abhängig ist. Je mehr wir uns dieser Thatsache erinnern, um so mehr werden wir einzelne Misserfolge bei dem Füllen der Wurzelkanäle solcher Zähne stets mit

[1]) Siehe die Mitteilungen auf S. 31 über die Weite der Foramina apicalia.

[2]) Bei einem Herrn wollte ich den kronenlosen Stumpf eines unteren Praemolaren mit einer Pyramidenfüllung versehen. Der Pulpakanal war verengt und wurde in der ersten Sitzung mit acid. sulf. desinfiziert und erweitert. Diese Behandlung verlief fast reaktionslos. Zwei Tage später wiederholte ich das Verfahren, eröffnete dabei das Foramen apicale, desinfizierte mit Eucain-Formol und schloss den erweiterten Eingang provisorisch mit Cement ab. Am anderen Tage leichte Schmerzen; drei Tage später entwickelte sich unter Fiebertemperatur ein akuter Alveolarabscess, der durch Extraktion der Wurzel beseitigt wurde. Die Untersuchung der Wurzelspitze, deren Periodontium durch Eiter eingeschmolzen war, ergab zwei Foramina: ein Foramen apicale, das durch die Behandlung mit Schwefelsäure erweitert und für die Sonde und Medikamente durchgängig gemacht worden war, und ein Foramen laterale, dessen nicht genügend oder überhaupt nicht desinfizierter Inhalt zur Infektion der Alveole geführt hat, wenn dieselbe nicht trotz der zweimaligen Anwendung der Schwefelsäure, des Natriumsuperoxyds und des Formalins doch noch durch die Sondierung des Hauptkanals erfolgt ist. Es kann aber auch sein, dass sich an der Wurzelspitze ein kleines, bereits infiziertes Cysto-Granulom befand, das, durch die Behandlung angeätzt, zur akuten Entzündung der Alveole geführt hat. Drei andere gleich erkrankte Zahnstumpfe habe ich bei demselben Herrn durch die Schwefelsäurebehandlung zur definitiven Wurzelfüllung mit Erfolg vorbereitet.

in Betracht ziehen und um so weniger Enttäuschung werden wir und unsere Zahnpatienten erleben.

Und nun, meine Herren, halte ich es für angezeigt, noch einige Mitteilungen über die **Technik des Füllens der Wurzelkanäle** anzuschliessen. Auch hierin ist durch die neue Behandlung mittelst Schwefelsäure eine Verschiebung eingetreten. Ich betone dabei aber sogleich, dass ich alle Ihre Methoden, mit denen Sie gute Erfolge erzielen, als gut anerkenne. Meine Aufgabe soll es hier nur sein, die allgemeinen Gesichtspunkte, welche wir bei dieser so oft in Wort und Schrift erörterten Operation stets im Auge behalten müssen, hier zusammenzufassen und vielleicht einige neue zur Diskussion zu stellen.

Dem Füllen der Wurzelkanäle muss entweder die Extraktion der noch nicht zerfallenen Wurzelpulpa oder die Desinfektion und Reinigung der Kanäle von Zerfallsprodukten vorausgehen.

Der Zweck ist die Ausmündung des Wurzelkanals zu füllen und dadurch die Verbindung desselben mit der Alveole abzuschliessen.

Eine allgemeine Indikation für diese Operation finden wir in dem Wunsche, jeden Kanal möglichst zu reinigen, zu füllen; jedenfalls muss er aber von Pulparesten befreit und gefüllt werden, wenn wir den Wurzelkanal zur Befestigung eines Stiftzahnes, einer Pyramidenfüllung oder einer Amalgamkrone, zum Einsetzen einer Wurzelhülse oder eines Wurzelstiftes, benutzen wollen.

Ist die Pulpawurzel noch nicht zerfallen, so lasse ich, um die Schmerzen der kleinen Operation zu mildern, der Extraktion derselben die halbe Sondierung des Kanals vorausgehen. Ich spritze jedoch die Kanäle erst wieder mit Wasser aus, damit von den Ätzmitteln (schwarze Chlorzink-Phenollösung oder Eucain-Formol) nach der Extraktion der Pulpa nichts in das Foramen apicale und in die Alveole gelangen kann. Damit der entleerte Kanal im Moment der Extraktion der Pulpawurzel aber sofort angefeuchtet werde, bringe ich in die Pulpahöhle 1—2 Tropfen einer 10 % Cocain- oder Eucainlösung und führe durch diese die Nervnadel in den Kanal bis zur Spitze ein. Mit vorsichtigen Drehbewegungen wird die Wurzelspitze hier von den Häkchen der Nadel gefasst, aufgewickelt und dann herausgezogen. In diesem Moment drückt aber, wie ich das schon früher ausgeführt habe,[1]) die Luft die in der Pulpahöhle liegende Flüssigkeit sofort bis zum Foramen apicale, und damit ist der Verschluss desselben durch

[1]) Compendium § 156.

eine nicht reizende Flüssigkeit und gleichzeitig auch die Anfeuchtung der Kanalwände erreicht. Dann folgt sofort, gleichviel ob sich der Kanal mit Blut gefüllt hat oder nicht, das Ausstopfen desselben mit einer zum Gebrauch fertig präparierten, **nicht hart werdenden** Cementpasta.

Sind die Wurzelpulpen nicht zerfallen, die Kanäle aber verengt oder durch Kalkschollen im Pulpagewebe verlegt, so bringe ich — wo es geht — erst etwas Schwefelsäure durch halbe Sondierung in den Kanal, der dadurch für die Extraktion der Pulpawurzel erweitert wird. Der Extraktion derselben muss dann auch das Ausspritzen des Kanals und das Einführen von Cocainlösung vorangehen. Erst wenn der ganze Kanal mit Cementpasta gefüllt ist, schreite ich zur Erweiterung desselben durch Kanalbohrer, um so Raum für das Einführen eines Stiftes etc. zu finden.

Meine Herren! So sehr ich immer dafür eintrat, dass bei kauterisierter Pulpa die Wurzelfüllung unmittelbar nach indizierter Extraktion derselben vorgenommen werden solle, so wenig konnte ich mich mit der Lehre von der **sofortigen** Wurzelfüllung bei gangränös zerfallener Pulpa befreunden und war vielmehr der Ansicht, *dass derjenige, welcher durch Misserfolge seine Praxis in absehbarer Zeit verringert sehen wollte, sich nur recht häufig bemühen sollte,* ***„sofortige Wurzelfüllungen“*** *an Zähnen zu machen, deren Pulpawurzeln verjaucht sind.* Heute dagegen, wo ich die energische Desinfektion und Erweiterung der Wurzelkanäle mittelst Schwefelsäure ausführe, glaube ich, dass man sich in vielen Fällen nicht zu scheuen braucht, früher, also schon in der zweiten Sitzung, ja, event. sofort zu füllen, vorausgesetzt, dass keine Empfindlichkeit der Alveole, namentlich keine akute eitrige Periodontitis vorhanden ist. Freilich darf man damit auch nicht zu weit gehen, und sollte man meiner Ansicht nach die sofortigen Wurzelfüllungen auf die unumgänglich notwendigen Fälle beschränken. So bestechend, ja verführerisch zuweilen die Einzelerfolge sind, so muss ich es doch als eine Art Barbarei bezeichnen, einem Patienten, der uns wegen Erhaltung eines **schmerzhaften**, wurzelkranken Zahnes konsultiert, ohne besonderen Grund zuzumuten, ausser der hierbei unerlässlichen Erweiterung der Kronenpulpahöhle und chemisch-mechanischen Reinigung derselben auch noch die definitive Füllung der erkrankten Krone in der **ersten** Sitzung auszuhalten, und ich kann nur wünschen, dass diejenigen Autoren, die diese Behandlung empfehlen, dieselbe erst einmal am eigenen Körper wiederholt durchführen lassen möchten!

Ich glaube wohl, meine verehrten Herren Kollegen, auch von Ihnen voraussetzen zu dürfen, dass Sie das Verfahren, Zähne mit **akuter** Wurzelhautentzündung direkt zu füllen, gern anderen überlassen, und dass Sie gleich mir bestrebt sind, den Patienten, wenn er sich seinen schwer erkrankten Zahn nicht ziehen lassen will, zunächst möglichst bald von seinen Schmerzen zu befreien. Und da giebt es wohl nach weiter Eröffnung der Pulpahöhle — welche die conditio sine qua non einer jeden Wurzelbehandlung ist —, Desinfektion und oberflächlicher Reinigung der Pulpahöhle kein besseres Mittel, als das **Ausserartikulationsetzen** des erkrankten und vorbehandelten Zahnes durch eine Schiene von schwarzer **Schellack-Guttapercha**.[1])

Ich empfehle Ihnen diese so leicht auszuführende Behandlung angelegentlichst, denn sie bringt nicht allein, unterstützt von einer einmaligen Einpinselung von Eucain-Jodtinktur, dem Patienten sofortige Erleichterung, sondern sie entspricht auch durchaus dem heutigen Stande der modernen Wundbehandlung, welche erkrankte Teile, behufs rascher Herbeiführung der Genesung, möglichst ruhig stellt. Diese Ruhe verschaffen wir aber dem wurzelkranken, aus seiner Alveole stets etwas herausgehobenen Zahne nur dann, wenn wir ihn vor dem Drucke seines Gegenzahnes schützen.

Dass man heute die Füllung der Wurzelkanäle — auch auf dem Papier — nicht mehr mit Goldfolie macht, sondern andere in der Praxis ausführbare Methoden anwendet, das ist ein Erfolg, den die deutschen Zahnärzte für sich in Anspruch nehmen dürfen. Alle die alten Methoden der Wurzelfüllungen sind obsolet geworden, und die heranwachsende zahnärztliche Jugend wird heute fast nur noch das Füllen der Wurzelkanäle mit Cementbrei oder Guttapercha gelehrt. Dabei haben wir die Überzeugung, dass, wenn es uns gelingt, mit diesen Mitteln das Foramen apicale zu verschliessen, — und darauf kommt es bekanntlich bei dem Wurzelfüllen an — dass dann die so behandelten Zähne noch auf lange Zeit brauchbar bleiben können.

Ich verwende zu den Wurzelfüllungen nach wie vor noch die alte Phenol-Cementpasta, deren antiseptische Nachwirkung ich jetzt durch den Zusatz von Paraformaldehyd, Glycerinformol und Formalin wesentlich erhöht zu haben glaube. Das Prinzip aber, eine **weich antiseptische Pasta** mit Hilfe einer Sonde in den Wurzelkanal bis zur Spitze hineinzupumpen, ist dasselbe geblieben.

Dieses Verfahren ist im Vergleich zu anderen Methoden, Wurzelkanäle zu füllen, so einfach in seiner Ausführung und so sicher im Er-

[1]) S. Fig. 397 im ersten Teile dieses Buches.

folge, dass ich es selbst zu Gunsten des namentlich von den Wiener Zahnärzten *Robiscek*, *Smreker*, *Weiser* und von *Sachs* in Breslau empfohlenen Ausfüllens der Wurzelkanäle mit feinen Guttaperchastiftchen nicht aufgeben kann. Denn meine Methode ist überall anwendbar, sie setzt kein Ausbohren der Kanäle, ja selbst nicht einmal die vollkommene Entfernung der Wurzelpulpen voraus, so dass der breiflüssige Cement eventuell mit zurückgelassenen Pulparesten vermengt werden kann. Presst man aber von der Cementpasta etwas in die Alveole, so reizt dieses Material nur **kurze Zeit,** jedes andere Material aber gewöhnlich **dauernd.** Ausserdem kann die weichbleibende Cementpasta aus jedem damit gefüllten Zahne leicht mit einem Kanalkrätzer und dem Wasserstrahl der Spritze wieder entfernt werden, falls dies in besonderen Fällen wünschenswert erscheinen sollte. Ist dagegen ein Wurzelkanal mit Guttapercha-

Fig. 40.

Fig. 41.

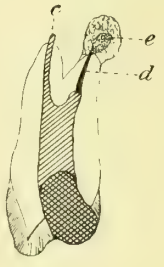


Fig. 42.

cylindern voll gestopft, so lässt sich eine freie Verbindung zwischen Alveole und Pulpahöhle nur schwierig, öfters gar nicht wieder herstellen. Das alles sind Gründe, welche dem von mir empfohlenen Ausfüllen der Wurzelkanäle mit **weichbleibender** und antiseptisch nachwirkender Cementpasta immer weitere Verbreitung schaffen **müssen** und auch sicher verschaffen **werden.**

Die Fig. 40 bis 42 mögen diese Behauptung stützen. Wenn Sie z. B. aus den oberen Praemolaren, deren Wurzelspitzen sehr häufig getrennt verlaufende Pulpakanäle haben, die Restchen infizierten Pulpagewebes nicht vollkommen entfernen können, und Sie füllen den gereinigten Teil der Pulpahöhle mit Phenol- oder Formol-Cementpasta, so wird die antiseptische Nachwirkung dieser Pasten den Zerfall der nicht extrahierbaren Pulpareste verhüten. Auf diesen Erfolg können Sie aber um so sicherer rechnen, wenn Sie vor dem Füllen in die Pulpahöhle ein flüssiges Desinfektionsmittel bringen und dieses in der Richtung der Pfeile (Fig. 40), in die Kanälchen hineinstopfen. *Ich bin*

*der festen Überzeugung, dass eine einfachere und zugleich sicherere Methode der Wurzelfüllung kaum gegeben werden kann.*

Füllen wir dagegen eine solche Pulpahöhle mit Guttapercha (Fig. 41), so werden die Pulpareste *b*, wenn dieselben nicht durch die vorangegangene Desinfektion der Höhle, mit Phenol, Zimmt- oder Nelkenöl etc., vollkommen sterilisiert worden sind, nachträglich zerfallen, weil das Stopfmittel, die Guttapercha, keinerlei Nachwirkung auf die zurückgelassenen Pulpareste mehr ausübt.

Bohren wir endlich — wie in Fig. 42 — aus Versehen nur einen der Kanalausläufer *c* aus und füllen diesen und die Pulpahöhle mit Guttapercha, so wird der Pulparest in dem nicht gefundenen Nebenkanale *d* in den meisten Fällen nachträglich zerfallen und, wie wir das in der Praxis so häufig sehen, dann Veranlassung zur Entstehung eines chronischen Alveolar-Abscesses *e* geben.

Wenn ich mir nun sage, dass, ganz abgesehen von der Einfachheit des Verfahrens, einen Wurzelkanal mit einem halbflüssigen Cementbrei zu füllen, meines Erachtens auch alle anderen Gründe für die von mir empfohlenen Methoden der Wurzelkanal-Behandlung und -Füllung sprechen, so möchte ich doch auch von dieser Stelle aus an diejenigen Kollegen, welche die Guttapercha als Wurzelfüllungsmaterial verwenden, die Bitte richten, dieses Verfahren vom Standpunkte der Desinfektionslehre zu begründen. Ich glaube, dass eine eingehende Diskussion über diese beiden Methoden der Wurzelfüllung nicht allein zeitgemäss, sondern auch sehr nützlich sein würde.

Sowohl für diejenigen, welche bereits nach meinen Angaben die Kanäle mit einer weichbleibenden Cementpasta füllen, wie auch für die, welche diese Methode acceptieren wollen, dürfte Folgendes noch beachtenswert sein:

Unsere Versuche, festzustellen, welchen Durchmesser die Foramina apicalia an den Wurzelspitzen haben, zeigten, dass an ausgebildeten Zähnen vom Pulpakanal durch die Wurzelspitzen gewöhnlich nur haarfeine Sonden geführt werden konnten, deren Durchmesser zwischen 0,08 und 0,15 mm schwankte. Ein Foramen von zwei Zehntel Millimeter Weite wird an gesunden Wurzelspitzen selten gefunden. Durch Reinigung der Wurzelkanäle vermittelst Schwefelsäure konnten wir das Foramen apicale von $^1/_{10}$ bis auf $^3/_{10}$ mm erweitern.

Durch Löcher von $^1/_{10}$ mm lässt sich ein, den gereinigten Wurzelkanal anfüllendes Medikament auch in wässeriger Lösung (Schwefelsäure oder Formalin) kaum durchpressen. Noch weniger Jodtinktur oder ätherische Öle. Durch Löcher von $^2/_{10}$—$^3/_{10}$ mm Weite kann

man sowohl flüssige Medikamente wie Cementpasten durchpressen; letztere aber nur dann, wenn der Kanal vorher an allen Stellen mit einer wässerigen Phenol-, Cocain-, Eucain- oder Formalinlösung benetzt worden ist. **In trockene Kanäle lässt sich eine breiflüssige Cementpasta nicht einführen.**

*Deshalb* ***muss*** *— wie ich schon betonte — einer jeden Wurzelfüllung, die mit Cementpasta gemacht werden soll,* ***die Anfeuchtung*** *der Kanalwände vorausgehen.* Aber auch diese wird zuweilen durch eingeschlossene Luft noch erschwert. Wiederholtes Einführen der feinsten Sonde, namentlich aber ein **kräftiges Einblasen der Flüssigkeit und der breiflüssigen Pasta** vermittelst des Luftbläsers befördert die letztere in den meisten Fällen bis in das Foramen apicale, und dann ist der übrige Teil des Wurzelkanals mit einer nicht zu weichen Pasta leicht zu füllen. Man bringt dieselbe in die Pulpahöhle, stopft mit feinen Sonden die wieder mit Flüssigkeit benetzten Kanäle voll, und wenn man dann auf die in der Kronenpulpahöhle liegende steife Pasta mit Watte oder Schwamm noch einen leichten Druck ausübt, dann sieht man an dem feucht zu haltenden Phantomzahne aus den Wurzelspitzen erst flüssige,[1]) dann breiflüssige Teile der Wurzelfüllung heraustreten. Dieses Durchpressen erkennen wir am Patienten an dem leichten Zusammenzucken desselben.

Befindet sich, wie z. B. bei oberen Frontzähnen, an der Wurzelspitze ein chronischer Alveolarabscess und führt von diesem ein Fistelgang nach dem labialen Teile des Alveolarfortsatzes, so kann man durch wiederholtes Ausfüllen der Pulpahöhle mit dem Cementbrei und Einpressen desselben in den Kanal, sowohl die Höhle über der Wurzelspitze wie auch den Fistelgang selbst füllen und die Cementpasta aus der Fistelmündung in die Mundhöhle pressen. Gelingt das letztere, so habe ich bisher noch jede Alveolar-Zahnfleischfistel ausheilen sehen.

Meine Herren! Man hat wiederholt versucht, die von mir eingeführte antiseptische Behandlung pulpakranker Zähne als zu umständlich

[1]) Es wird also stets erst ein Teil des flüssigen Medikamentes, mit dem wir die Pulpakanäle angefeuchtet bezw. gefüllt haben, beim Nachstopfen der Cementpasta durch das Foramen apicale hindurchtreten. Deshalb empfehle ich vor der Extraktion gesunder Wurzelpulpen die Pulpahöhle mit Eucain- oder Cocainlösung zu beschwemmen, weil in solchen Fällen eine Desinfektion der Pulpahöhle nicht nötig, eine Ätzung des Periodontiums aber jedenfalls zu vermeiden ist.

Vor der Extraktion infizierter, halb zerfallener Wurzelpulpen, die ebenfalls unter Feuchtigkeit ausgeführt werden muss, bringe ich entweder einige Tropfen einer schwachen Eucainphenol- oder Eucainformollösung in die Pulpahöhle, um durch diese Mittel auf das erkrankte Periodontium einzuwirken. Ist die Alveole bereits druckempfindlich, so nehme ich hierzu **Eucain-Jodtinktur.**

und zeitraubend hinzustellen und an meiner Methode immer auszusetzen, dass ich zu wenig Wurzelpulpen extrahiere. Darauf kann ich nur erwidern, dass nach meiner festen Überzeugung die Methode, ohne den Erfolg in Frage zu stellen, nicht mehr vereinfacht werden kann, andererseits mir aber auch noch kein Zahnarzt durch seine Demonstrationen bewiesen hat, dass er in noch kürzerer Zeit Besseres zu erreichen vermag.

Mit den Herren, welche jeden Wurzelkanal bis zur Spitze in wenigen Minuten ausbohren und füllen, kann ich allerdings nicht in Konkurrenz treten; es wird mir aber sehr interessant sein, endlich einmal zu sehen, wie dies an Mahlzähnen gemacht wird.

Wenn man mir immer und immer wieder glaubt vorwerfen zu müssen, dass die amputierten, in engen Kanälen zurückgelassenen Pulpawurzeln die Ursache vieler Misserfolge seien, dann muss ich diese Herren doch bitten, mir endlich zu zeigen, wie sie die engen Kanäle von Pulparesten befreien und füllen. Bis jetzt hat mir noch kein Zahnarzt gezeigt, wie er das macht.

Was ich, meine Herren, seit 23 Jahren über die Behandlung pulpakranker Zähne geschrieben habe, hat sich alles als praktisch ausführbar gezeigt und durch einen aussergewöhnlich hohen Prozentsatz guter Erfolge bewährt.

Unfehlbare Methoden, die keine Misserfolge aufkommen lassen, kenne ich zwar nicht, aber ich glaube, Ihnen durch meine nachfolgenden Demonstrationen, welche die ganze Technik der antiseptischen Behandlung pulpakranker Zähne von der Hyperaemie bis zur gangränösen Einschmelzung der Pulpa umfassen werden, zeigen zu können, dass meine Methode, sobald Sie sich, wie ich, zu dem Grundsatze bekennen: alles erkrankte Pulpagewebe muss entfernt oder unschädlich gemacht werden, auch die denkbar einfachste ist.

Dass sich aber auch der ganze Inhalt meines Vortrages und die Technik meines Verfahrens für den vielbeschäftigten Praktiker auf wenige Druckseiten zusammenpressen lässt, das glaube ich mit den Ihnen hier vorgelegten, für die Praktikanten meines Instituts zusammengestellten **Tabellen** zu beweisen. *Auf diesen finden Sie wohl alles angeführt, was wir heute bei der Behandlung pulpa- und wurzelkranker Zähne zu berücksichtigen pflegen.*

Zwischen dem Erscheinen meines Compendiums der Pathologie und Therapie der Pulpakrankheiten des Zahnes und diesem heutigen Vortrage liegen nun auch schon zwölf Jahre. Während dieser Zeit sind Hunderte von Abhandlungen über das Füllen von Zähnen mit erkrankten Pulpen geschrieben worden. Soweit ich die zahlreiche

Litteratur über diesen Gegenstand verfolgt, habe ich immer mehr gefunden, dass die von mir nun seit zwanzig Jahren vertretene Richtung, Zähne mit erkrankten Pulpen antiseptisch zu füllen, nach und nach fast allgemein als richtig anerkannt wird. Dass dabei, wie in der Chirurgie, all' die neuen Desinfektions- und Ätzmittel der Reihe nach durchgeprobt und als mehr oder weniger unfehlbar im Erfolg empfohlen wurden, kann nicht befremden, und ich halte es nicht für ausgeschlossen, dass man vielleicht in zehn Jahren wieder auf die ältesten, in der Zahnheilkunde am frühesten gebrauchten Desinfektionsmittel, auch auf das Kreosot und das Nelkenöl zurückgreift.[1]) Welche Methoden und welche Mittel aber auch bevorzugt werden, — man kann schliesslich antiseptische Wurzelfüllungen auch mit einer Pasta aus Kohlenstaub und Kreosot machen — das darf ich doch wohl hier aussprechen: **Die Grundregeln der von mir klar gelegten und stets aufs neue betonten antiseptischen Behandlung pulpakranker Zähne dürfen trotz aller Fortschritte, die inzwischen gemacht worden sind, auch heute noch nicht ungestraft vernachlässigt werden.**

Meine Herren, wenn ich mir zum Schluss noch einen kurzen Rückblick gestatten darf, so möchte ich es nicht unterlassen, vor allem noch einmal auf das entschiedenste zu betonen, dass der physiologische Wert der Zahnpulpa sicher von denen überschätzt wird, die sich bemühen, das entzündete Organ dem Zahne zu erhalten. Sehen wir von der Unsicherheit des Erfolges der jetzt wieder viel geübten Behandlung ganz ab, die entzündete Pulpa nur so weit auszuheilen, dass sie nachträglich nicht doch noch zerfällt, so muss hervorgehoben werden, dass, wenn eine so verfehlte Kur zum Zerfall der Pulpa führt, durch die dann **nie** fehlende Infektion des Periodontiums eine Komplikation gesetzt wird, welche sich schwer beseitigen lässt. Das ist aber ein Resultat, welches das Vertrauen des Patienten zu unserer Behandlung nicht gerade steigern wird. Alles das umgehen wir, wenn wir uns von vornherein auf den meines Erachtens allein richtigen Standpunkt stellen, dass eine auch nur teilweise erkrankte Pulpa **niemals** wieder funktionsfähig gemacht werden kann und deshalb für den Fortbestand des Zahnes nicht allein wertlos, sondern **gefährlich** ist. Denn nicht

[1]) Das Eugenol, früher als Nelkenöl viel gebraucht, zählt heute wieder zu den Mitteln, welche wir zur Beruhigung schmerzhafter Nerven im entzündeten Pulpagewebe sehr gern anwenden. Die zum Teil beruhigende Wirkung der neuen Pulpapräparate ist auf ihren Gehalt an Nelkenöl, auf dessen anästhesierende Eigenschaften ich schon vor circa zehn Jahren hingewiesen habe, zurückzuführen.

davon ist die Existenz eines gefüllten Zahnes abhängig, dass wir ihm den Torso einer erkrankten Pulpa erhalten, die absolut keinen Einfluss auf das Zahnbein der Krone mehr hat, weil die wichtigsten Zellen der Pulpakrone, die Zahnbildner, die Odontoblasten, zerfallen sind, *sondern die Lebensfähigkeit eines ausgebildeten Zahnes hängt vielmehr einzig und allein von der gesunden Verbindung seines Periodontiums mit dem Zahnfleisch und der Alveole ab.*

Der physiologische Zweck der Pulpa ist der, für die wichtigsten Teile des Zahnes, für den Schmelz und das Cement das Stützgewebe zu schaffen. Im jugendlichen Alter ist der Ausbau des Dentins noch nicht vollendet; hier nimmt die Pulpahöhle fast ein Drittel der Zahnkrone ein. Mit zwanzig bis fünfundzwanzig Jahren sind die Wurzelspitzen der Zähne aber schon ausgebildet und die Wände des Dentins haben ihre genügende Stärke erreicht. Mit dreissig bis vierzig Jahren finden wir die Pulpahöhle nur noch spaltförmig und in höherem Alter fast obliteriert. Die Fähigkeit der Pulpa, gegenüber langsam sich vergrössernden Defekten der Krone durch Bildung sekundären Dentins den Zahn zu verstärken, ist aber auch im jugendlichen Alter eine sehr beschränkte; dagegen kann ihre Thätigkeit durch Bildung von freien Dentinkugeln, den sogenannten Dentikeln, die sie gern dann entfaltet, wenn ein Teil ihrer Oberfläche mit einem sie schwach, aber dauernd reizenden Fremdkörper (Kappe) in Berührung gebracht wird, für den Zahn verhängnisvoll werden.

Dass Zähne sehr lange ohne Pulpa noch bestehen können, beweisen uns einmal die Zähne, in denen die antiseptische Füllung der Pulpahöhle vollkommen gelungen ist, dann aber auch diejenigen Zähne, in denen die Pulpa schon sehr früh vollständig dentifiziert ist, deren Kronen aber trotzdem gegen mechanische und chemische Einflüsse genau so widerstandsfähig sind wie solche mit intakten Pulpen. Die vornehmste Aufgabe der konservierenden Zahnheilkunde besteht sicher darin: durch frühzeitiges Füllen des kleinsten kariösen Defektes die Erkrankung der Zahnpulpa zu verhüten; ist die Fäulnis des Zahnbeins aber bereits bis zur Pulpa vorgedrungen, dann müssen wir das nicht mehr aufrecht zu erhaltende Verfahren, welches auf eine restitutio ad integrum bei der Behandlung erkrankter Pulpakronen abzielt, verlassen und unser ganzes Können einsetzen, die konsekutiven Erkrankungen des Periodontiums durch eine zielbewusste Behandlung der Pulpahöhle zu verhüten.

Da wir jedoch so viele Zähne in Behandlung bekommen, deren Periodontium schon erkrankt ist, und die ersten Spuren der Erkrankung

dieser wichtigen Membran sehr häufig mit der partiellen Pulpitis zugleich auftreten, so ist es meines Erachtens ***die Aufgabe der Zukunft,*** die Pathologie der Wurzelhaut und die Diagnostik derselben so auszuarbeiten, dass wir noch, ehe wir an die Erhaltung eines pulpakranken Zahnes herantreten, uns sagen können: hier bestehen zwar schon entzündliche Veränderungen des Periodontiums, welche aber voraussichtlich nach vollkommener Sterilisation der Pulpahöhle zurückgehen werden, oder die pathologischen Veränderungen am Periodontium und in der Alveole sind derartige, dass trotz der vollkommensten Reinigung der Wurzelkanäle die Erhaltung des Zahnes fraglich bleiben wird. Dass dieser Standpunkt keineswegs als ein überwundener betrachtet werden kann, lehrt die Erfahrung der Praxis, und es ist jedenfalls wichtig, dass die kleinsten, von uns kaum zu erkennenden Granulationen an den Wurzelspitzen, wie sie uns *Julius Witzel*[1]) beschrieben hat, und die sich infolge unseres operativen Vorgehens in der Pulpahöhle oft **in recht unangenehmer** Weise bemerkbar machen, dass diese kleinsten Wurzelhautcysten den Gegenstand weiterer Forschung bilden, sowohl in anatomisch-pathologischem, wie in diagnostisch-therapeutischem Sinne.

Auf die grossen Schwierigkeiten der medikamentösen Behandlung der Pulpagangrän und ihre Folgen hier besonders hinzuweisen, hielt ich für durchaus nötig, um uns vor Enttäuschungen zu bewahren, namentlich wenn wir beabsichtigen, nicht allein die in den engen Kanälen sitzenden, eingedickten Pulpareste zu sterilisieren, **sondern auch auf das kranke Periodontium** an der Wurzelspitze einzuwirken.

Die weiten Kanäle der Mahlzähne können wir schon auch ohne Entfernung der Pulpawurzeln durch die halbe Sondierung keimfrei machen. Wenn wir nach der Amputation der Pulpakrone, ob mit oder ohne Ausfüllen der weiten Kanäle, Misserfolge haben, so sind es gewöhnlich die engen Kanäle (die wir weder gründlich reinigen, noch füllen konnten), von denen die Infektion des Periodontiums ausging.

Leider bleibt auch heute die Desinfektion der engsten Kanäle und das Hindurchpumpen eines Tröpfchens Jodtinktur bis in die erkrankte Alveole häufig noch ein frommer Wunsch, und nur kritiklose Beobachter und Praktiker können durch ihre Mitteilungen die Vorstellung erwecken, dass die Desinfektion enger und gekrümmter Kanäle sowie auch die

[1]) Deutsche Monatsschrift für Zahnheilkunde 1897.

Ausheilung entzündeter und gangränöser Pulpen jetzt doch eine einfache Sache sei. Solche Irrlehren müssen **endlich** beseitigt werden. Denn so lange diese immer ein berühmter Praktiker einem noch berühmteren nachspricht und -schreibt und so lange die grosse Menge der Zahnärzte sich nicht aufraffen kann, diese Dinge selbständig zu prüfen, vielmehr gläubig zu solchen falschen Aposteln aufschaut, so lange kann die wissenschaftlich prüfende Zahnheilkunde nicht weiter kommen.

Deshalb richte ich, namentlich an Sie, meine jüngeren Herren Kollegen, die freundliche Bitte, legen Sie selbst mit Hand an; prüfen Sie, wie ich es Ihnen mit meinen Demonstrationen zeigen werde, an frisch extrahierten Zähnen die vielen Methoden der Desinfektion der Pulpahöhlen, versuchen Sie auch die Kanäle aufzubohren, zu füllen, das Foramen apicale, unser Schmerzenskind, zu finden, sprengen Sie die so untersuchten und gefüllten Zähne mit der Sektionszange und überzeugen Sie sich, was Sie mit Ihren Versuchen erreicht haben.

Diese Untersuchungen, die so einfach und doch so lehrreich sind, lassen sich mit den einfachsten Hilfsmitteln ausführen. Sie brauchen dazu weder ein Mikroskop noch einen Brutofen für Bacillenkulturen; es genügt, wenn Sie, wie ich das von meinen Schülern in der Klinik ausführen lasse, die extrahierten und experimenti causa behandelten Zähne sprengen, die Wurzelkanäle bis zur Spitze halbieren und ihren Inhalt mit der Lupe und dem Geruchsorgan prüfen. Durch solche, im hohen Grade interessante Untersuchungen werden Sie die Fehler Ihrer Behandlung, das Unzulängliche der oft als unfehlbar gepriesenen Methoden, zugleich aber auch **die Grenzen unseres Könnens** kennen lernen, und diese Erkenntnis, dessen bin ich gewiss, wird Sie immer aufs neue wieder anspornen, besseres in der Praxis zu erstreben und zu erreichen.

*Nachdruck verboten.*

# Kurze Anleitung

## für die Behandlung schmerzhafter, kariöser Zähne.

**Für die Praktikanten des zahnärztlichen Instituts der Universität Jena**

zusammengestellt von Prof. Dr. med. *ADOLPH WITZEL*, Direktor des Instituts.

---

## A. Zähne mit gesunden Pulpen.

*Gesunde, nicht kariöse Dentinschicht deckt eine gesunde,* ***nicht*** *infizierte Pulpa.*

### I. Hyperästhesie des Zahnbeins.

Ursachen: Chemische oder mechanische Reizung der *TOMES*'schen Zahnbeinfasern. Zweck der Behandlung: Die Leitungsfähigkeit durch chemische Veränderung des Protoplasma der Dentinröhrchen abzustumpfen, ohne die Pulpaoberfläche indirekt zu schädigen.

Mittel, die empfohlen werden: Konzentrierte Carbolsäure, Lösungen von Chlorzink und Chlorzink-Phenol, Schwefelsäure und Cocain, Formalin, Cocain und Guajakol mit Kataphorese.

Mittel, die hier gebraucht werden:

a) Wenn der Zahn möglichst sofort gefüllt werden soll.

Trockenlegen des Zahnes mit **Zellstoffwatte,** Befeuchten der oberflächlich ausgeschabten Höhle mit schwarzer Chlorzinklösung; Ausstopfen mit Watte und Entfernen der dünnen Schmelzränder; weiteres Ausschaben des weichen Zahnbeines, Phenolspiritus, Eucain-Eugenol; **scharfe Bohrer.**

b) Wenn die Schlussbehandlung ein bis zwei Tage verschoben werden kann.

Vorbehandlung wie oben. Ferner Betupfen der Zahnhöhle mit Eucain-Eugenol und Abschluss der nur teilweise vom erkrankten Zahnbein befreiten Höhle mit Dextrincement oder roter Pasta und darüber

zum Schutz Mastixwatte. Nach 24 bis 48 Stunden Schlusspräparation und Schlussfüllung. Bei sehr starker Empfindlichkeit des gesunden Zahnbeines in mittelgrossen Höhlen Auswischen mit Eucain-Eugenol; Chlorzink-Cement auf 2 bis 10 Tage.

### II. Irritation der naheliegenden, vom festen Zahnbein noch bedeckten Pulpa.

Ursache: Chemische Reize, welche indirekt die Pulpaoberfläche getroffen. Infolgedessen Erweiterung und Überfüllung der terminalen Gefässschlingen, Reizung der Nervenendigungen. Keine Infektion des Pulpagewebes.

Vorbehandlung wie oben. Phenolspiritus, Eucain-Eugenol, Mastixlack, Dextrincement oder rote Pasta.

Am anderen Tage indirekte Überkappung der naheliegenden Pulpa. Ausführung: Trockenlegen des Zahnes, Vorsicht beim Präparieren der Höhle, Auswischen mit Spiritus, Trockenblasen, Betupfen des Zahnbeines mit Mastixlösung, Trockenblasen, ganz dünne Guttaperchaschicht aufkleben, darüber Schlussfüllung.

Tiefere Centralhöhlen der Mahlzähne wischt man mit Eucain-Eugenol aus, bringt etwas Chlorzink-Cementpasta auf den Boden und drückt auf die noch weiche Schicht plastisches Amalgam. Abschaben der Füllung von den Rändern, *hier keinen Cement sitzen lassen,* Schluss mit quecksilberarmem Amalgam.

### III. Oberflächliche Verletzung gesunder, durch ein Versehen frei gelegter Pulpen.

Sofort bedecken mit Cocainlösung, dann Jodoformäther, stecknadelkopfgrosse Portion Orthoformpasta, Chlorzink-Cement. Darauf, wenn der Zahn nach $^1/_4$ Stunde absolut schmerzfrei ist, als Schlussfüllung Cement oder Amalgam, sonst Guttapercha.

Wenn ein Zahn mit überkappter Pulpa nach Tagen oder Wochen, sei es auch nur wenig, schmerzt, Herausnahme der Füllung und Kauterisation etc. (cf. Teil B) und zwar **sofort,** damit die Pulpa nicht erst gangränös und die Alveole nicht infiziert wird.

*Tief verletzte, angestochene Pulpen dürfen* ***nicht*** *überkappt werden, weil ihre Erhaltung unmöglich ist.*

## B. Zähne mit erkrankten Pulpen.

*Bis zur Pulpahöhle erweichtes Zahnbein deckt eine erkrankte,* ***infizierte*** *Pulpa.*

## I. Partielle Entzündung der Pulpa.

Allgemeine Regel: Der am erkrankten Zahnbein anliegende Teil der Pulpakrone ist chemisch gereizt und infiziert. Oberflächlicher Zerfall der Zellenschicht. Gefässe stark erweitert.

Jede infizierte Pulpa, auch wenn sie nur ganz geringe des **Nachts** auftretende Schmerzen verursacht hat, ist freizulegen und mit Arsenpasta zu kauterisieren.

### a) Vorbehandlung und Kauterisation der Pulpa mit Arsenpasta.

Zahn und Zahnfleisch abbürsten (Seife und Lysolwasser). Betupfen der Zahnhöhle, mit Phenolspiritus. Zahn trocken legen, Eröffnen der Zahnhöhle wie oben. Erweichtes Zahnbein mit Eucain-Jodtinktur betupfen; ist Zahn sehr empfindlich, Eucain-Jodtinktur auf 2 bis 5 Minuten einlegen.

Dann Pulpa mit scharfem Löffel freilegen und sofort mit Eucain-Jodtinktur bedecken. Nach 1 bis 2 Minuten Zahn trocken legen, etwas Arsenpasta mit angefeuchteten, ganz kleinen Zunderstückchen unter Spiegelbeleuchtung direkt auf die kranke Pulpa legen, oder besser etwas Arsenpasta mit einer stumpfen Sonde *direkt* in die Pulpahöhle stopfen.

Watte mit Cocainlösung und Orthoformpulver als Verschluss. Kein Druck! Nur in dringenden Fällen Abschluss der Höhle mit Mastixschwamm oder Dextrin-Chlorzinkcement. Wenn letzteres nötig, ein kleines mit Eucain-Eugenol befeuchtetes Schwammstückchen auf die mit Arsen betupfte Pulpa legen.

### b) Die Amputation der Pulpakrone.

Allgemeine Regel: Jede entzündete und mit Arsenpasta schmerzfrei gemachte Pulpa sollte — *möglichst* — vollständig entfernt und die Pulpahöhle darauf bis zur Wurzelspitze gefüllt werden.

Da die vollständige Entfernung der Pulpawurzeln aber nur in 30 % der Fälle gelingt, muss die weitere Behandlung des Zahnes darauf gerichtet sein, *den Zerfall der nicht extrahierbaren Pulpawurzeln durch eine zielbewusste antiseptische Behandlung zu verhüten.* Dieses Ziel erreicht man durch Amputation der Pulpakrone mit scharfen, grossen ovalen Bohrern. Dieselben in Chlorzinklösung oder Jodtinktur tauchen. Vorher einen Tropfen in die Pulpahöhle bringen. Wegbohren des die Höhle deckenden Kronenteils. Aufbohren der Pulpahöhle. Sorgfältige Entfernung des Pulpagewebes aus den Zipfeln und Winkeln der Kronenhöhle. Unbedingtes Freilegen der Eingänge zu den Wurzelkanälen. Dann Überschwemmen der Pulpahöhle mit Eucain-Formol-

oder schwarzer Chlorzink-Phenollösung, *halbe Sondierung der Wurzelkanäle*, Auflegen einer linsengrossen Portion von Eucain-Formol-Phenolpasta, welche die Kronenpulpahöhle zu $^2/_3$ füllt. Darüber Decke von schnell erhärtendem Chlorzink-Cement.

## II. Totalentzündung der Pulpakrone.

Allgemeine Regel: Der grösste Teil der Pulpakrone zeigt oberflächlichen Zellenzerfall, tiefe Infektion, öfter mit Abscessbildung, Infiltration der Wurzelhaut.

Weite Eröffnung der Kronenpulpahöhle, Jod-Akonittinktur auf die blutende Pulpa; wenn Eiter ausfliesst, mit warmem Lysolwasser ausspritzen, dann wieder Jod, und nun mit Sonde etwas Arsenpaste in die Pulpahöhle. Verschluss mit loser Cocainwatte; kein Pulver; kein Druck; kein fester Verschluss. Am anderen Tage weite Eröffnung der Pulpahöhle, Einträufeln von Jod-Akonittinktur. Zahnhöhle fertig präparieren, Zahn trocken legen, 1 bis 2 Tropfen Eucain-Formollösung in die Pulpahöhle und durch halbe Sondierung in die Pulpakanäle pumpen. Dann mit Extraktionsnadel Wurzelpulpen aus den weiten Kanälen entfernen und diese sofort mit Formol-Cementpasta füllen.

Enge Kanäle werden mit Eucain-Formollösung durch Einführen **feinster elastischer** Sonden gefüllt; darüber Formol-Cementpaste (wie bei Pulpa-Amputation).

## III. Gangrän der Pulpa.

Allgemeine Regel: Der grösste Teil der Pulpakrone ist schon zerfallen; bei mehrwurzligen Zähnen gewöhnlich auch die Pulpawurzel, welche der Infektionsstelle am nächsten liegt. Die entfernteren sind vielleicht nur infiziert und entzündet. Ansammlung von Fäulnisgasen in der Pulpahöhle, entzündliche Schwellung des Periodontiums.

Freilegen und Erweitern der Kronencavität, Trockenlegen des Zahnes, Ausschaben des erweichten Dentins. *Eröffnen* der Pulpahöhle, Einträufeln von schwarzer Chlorzinklösung. Dann erst **weites** Aufbohren der Pulpahöhle, Ausspritzen, Trockenlegen, und Ausstopfen des Zahnes mit Zellstoffwatte. Bestreichen des Zahnschmelzes auch des Nachbarzahnes mit Mastixlösung, Trockenblasen, dann Wurzelkanäle mit **50 %** **Schwefelsäure** erweitern und desinfizieren. Diese wird mit der Tropfpincette eingeführt und mit elastischen Stahlsonden in die Kanäle eingepumpt. Wieder ein bis zwei Tropfen Schwefelsäure einpumpen, dann die feine Stahlsonde in Natriumsuperoxyd tauchen und das anhängende Pulver in die Kanäle einführen oder Zahnhöhle wiederholt mit **2 %** **Sodalösung** ausspritzen. Kronencavität fertig präparieren. Zahn trocken legen, Pulpahöhle mit Eucain-Formollösung füllen, möglichst Pulpawurzelreste entfernen, die Eucain-Formol-

Lösung mit feinen Sonden sowohl in die entleerten wie auch **nicht entleerbaren** Kanäle pumpen! Dann desgleichen alle Kanäle, sowie Kronenpulpahöhle mit Formol-Cementpasta füllen. Darüber Chlorzink-Cement als feste Kappe.

*Zähne, deren Alveolen entzündet (druckempfindlich und geschwollen) sind, dürfen* ***nicht*** *direkt gefüllt werden;* nach Desinfektion mit Schwefelsäure wird Jodtinktur bis zur Wurzelspitze eingepumpt, Kohlenwatte mit Jodtinktur in den Kronenteil eingelegt, dann mit loser Watte und Orthoformpulver verschlossen.

Am zweiten oder dritten Tage wieder Schwefelsäure, dann Jodtinktur, dann event. Füllung des Wurzelkanals, wenn Alveole nicht mehr so druckempfindlich ist, wie vorher. Oder, wenn schneller Abschluss der Behandlung erforderlich, Füllen der Kanäle mit Jodtinktur, wieder ausblasen, dann in Kronenpulpahöhle Kohlenwatte mit Eucain-Eugenol oder Eucain-Formol, darüber Chlorzink-Cement.

## C. Behandlung der Misserfolge nach Zahnfüllungen.

Jeder antiseptisch gefüllte Zahn, der später gegen Wärme empfindlich wird und **nachts Schmerz bereitet**, hat faulig zerfallene Pulpareste unter der Füllung.

Diese wird, wenn der Patient die weitere Erhaltung des Zahnes wünscht, entfernt, Pulpahöhle ausgebohrt, ausgeräumt, mit Schwefelsäure desinfiziert u. s. w. wie bei Gangrän der Pulpa. Bei akuter Entzündung der Alveole Extraktion des gefüllten Zahnes.

## D. Wurzelhautentzündung.

**I. Akute Entzündung.**

a) Im allgemeinen Extraktion. Vor derselben Abbürsten des Operationsfeldes mit Kaliseife und Desinfektion mit Phenoläther-spiritus. Nach derselben Ausspritzen der Alveole mit Lysol- oder Sublimatwasser und Einlegen eines Jodo-Orthoformstiftes in die Alveole; Bedecken derselben — nicht Hineinstopfen — mit feuchter Watte und Orthoformpulver. Eventuell innerlich sogleich eine Phenacetinpastille (Phenacet. 0,5, Butylchloral 0,1, statt des letzteren auch Morph. 0,01) geben, ferner eine für die Nacht mitzugeben. — Bei phlegmonöser Schwellung Bettruhe, Temperatur messen, frühzeitig Entspannung der Gewebe durch ausgiebige Inzision von der bucco-gingivalen Schleimhautfalte aus. — Bei Verstopfung Ricinusöl in Kapseln (1—2 Stück), Friedrichshaller Bitterwasser.

b) Soll die Erhaltung eines akut periostitischen, wertvollen Zahnes versucht werden, Eröffnung der Pulpahöhle, Schwefelsäure, Jodtinktur, Durchstossen einer Sonde durch das Foramen apicale, Entleerung des Eiters durch Kompression der Alveole; Jodeinlauf, Jodpinselung. — Aufhebung der Artikulation des kranken Zahnes durch eine Schellack-Guttaperchaschiene. Ausserdem für die Nacht eine Phenacetinpastille (cf. I, a).

c) Bei oberen Frontzähnen in Ausnahmefällen: Extraktion, Desinfektion der Alveole, Füllen des Wurzelkanals des extrahierten Zahnes von der aufgebohrten Spitze aus, Replantation des Zahnes.

**II. Chronische Entzündung:**

a) hyperplastische Form: Acid. sulfur., wiederholter Jodeinlauf durch den Wurzelkanal in die Alveole und Jodpinselung,

b) eiternde Form mit Fistel. Bei Seitenzähnen im allgemeinen Extraktion. Bei Frontzähnen: Desinfektion des Wurzelkanals mit Schwefelsäure, Füllung desselben mit Formol-Cementpasta. Wenn kein Erfolg, Erweiterung des Fistelganges mit starker Knopfsonde, Kauterisation der Wurzelspitze mit starker galvanokaustischer Schlinge. Einführen eines Jodo-Orthoformstiftes. — Eventuell Amputation der Wurzelspitze.

## E. Allgemeine Regeln.

Jeden Patienten freundlich und teilnahmsvoll behandeln, jeden unnötigen Schmerz vermeiden, und wo er nicht zu vermeiden ist, durch anästhesierende Mittel lindern.

Ziel der Behandlung: vollständige Instandsetzung des Mundes, also Füllen aller brauchbaren Zähne und Wurzeln, Extraktion aller unbrauchbaren Stümpfe (jedoch nur mit ausdrücklicher Genehmigung des Patienten).

Wenn in einem Munde ausser leicht erkrankten auch mehrere schwer erkrankte Zähne behandelt werden sollen, so wird der schmerzhafte Zahn in der ersten Sitzung schmerzfrei gemacht, die nicht schmerzhaften werden oberflächlich gereinigt und mit roter Pasta und Mastixwatte abgeschlossen. Dann werden in der zweiten Sitzung einige der weniger tief kariösen, nicht pulpakranken Zähne zuerst gefüllt, und der pulpakranke sowie die provisorisch abgeschlossenen teilweise ausgebohrt und event. nochmals provisorisch mit roter Pasta abgeschlossen.

*Nachdruck verboten.*

# Kurze Anweisungen

## über den Gebrauch der Medikamente und Cementpräparate

### zur Behandlung pulpa- und wurzelkranker Zähne.

Für das zahnärztliche Institut der Universität Jena zusammengestellt von Professor Dr. med. *ADOLPH WITZEL*, Direktor des Instituts, und Apotheker *O. RICHTER*, G. Bohlen's Nachfolger in Zeitz.

—

**Eucain-Phenol-Arsenpasta.** (Eucain. 1,0 Acid. arsenicos. 5,0 Acid. phenylic. Glycerin. Eucain-Eugenol ana qu. sat. ut fiat pasta.) Zur Kauterisation erkrankter Zahnpulpen. Pasta mit Sonde direkt in die zu eröffnende Pulpahöhle bringen und Höhle mit Eucain-Watte und Orthoformpulver abschliessen. — Kein Druck! — Bei zweiter Applikation der Arsenpasta Verschluss mit Mastix- oder Dextrincement.

**Phenolspiritus.** (Acid. phenylic. 5,0 Aether. sulfur. Spir. vini. rectif. ana 45,0 Eucain-Eugenol. Ol. Cinnam. Ol. Menth. pip. ana 2,0; ein Zusatz von Chloroform deckt den Phenolgeruch.) Zum Abwischen des Zahnfleisches, zum Auswischen und Austrocknen kariöser Höhlen, sowie Desinfektion der Pulpahöhlen. — Zum Anfeuchten der **kleinen Schwammstückchen,** mit denen Chlorzink-Cementpasten auf naheliegende, exponierte oder amputierte Pulpen gebracht werden sollen (s. Chlorzink-Cement, Dextrincement und Orthoform und Formol-Cementpasta).

**Aromatische Mastixlösung.** (Ätherische Mastix-Sandarak-Lösung mit 2 % Phenol und Eucain-Eugenol, s. d.) Zum provisorischen Verschluss von Zahnhöhlen vermittelst Watte oder Zunder. — Zum Firnissen des Dentins vor dem Einlegen des Chlorzink-Cements (s. diesen). — Zum Betupfen (Lackieren) frisch gelegter Cement- und Dextrincementfüllungen. — Zum Fixieren von Guttaperchaunterlagen (s. indirekte Überkappung der Pulpen). — Zum Tränken und Härten der Wattebäuschchen, welche zur Separation zwischen zwei Zähne gebracht werden. — Zum Verstopfen stark blutender Zahnfächer in Verbindung mit Watte und Orthoformäther und Ferro-Styptin-*Marquart* (s. d.).

**Aromatische 10 % Cocainlösung.** (10 % Cocain in Aqu. Menthae pip., dem einige Tropfen Eucain-Eugenol zugesetzt werden.) Zum Bepinseln des Zahnfleisches vor dem Anlegen des Cofferdams, dem Einstechen der Injektionsnadel, dem Ansetzen der Zahnzange. Ferner zur sofortigen Bedeckung freigelegter, gesunder oder erkrankter Pulpen vermittelst Watte und Orthoformpulver.

Zum Anfüllen der Pulpahöhle nach Amputation der Pulpa vor der Extraktion der nicht zerfallenen Pulpawurzeln.

**Aromatische Eucain-Formol-Lösung.** (5 % Eucain gelöst in Aqu. destill. Spir. vini. ana 10. Formalin 60—65 % und Eucain-Eugenol qu. s.) Zur Desinfektion und Härtung nicht extrahierbarer Pulpawurzeln. Man bringt in die ausgebohrte Pulpahöhle 1—2 Tropfen der Lösung und pumpt dieselbe mit einer feinsten federharten Wurzelsonde in die Kanäle — *halbe Sondierung derselben* — und füllt den Kronenteil der Pulpahöhle mit Eucain-Formol-Phenol-Cementpasta (s. d.).

Zur Herstellung einer sehr wirksamen dünnflüssigen Formol-Cementpasta. Die konsistentere Eucain-Formol-Phenol-Cementpasta wird mit ein bis zwei Tropfen der Formol-Lösung in der Pulpahöhle zusammen gerieben und dann mit einer feinen Sonde in die mit Eucain-Formol-Lösung gefüllten Wurzelkanäle gestopft.

**Aromatische Eucain-Jodtinktur.** (Eucain 5. Tinct. jod. 65. Tinct. aconiti 32. Eucain-Eugenol 3.) Zum Bepinseln des Zahnfleisches als Derivans; zum Betupfen freigelegter, entzündeter Pulpen **vor** der Kauterisation mit Arsenpasta. Zum Abstumpfen der Empfindlichkeit beim Ausschaben des erweichten Zahnbeines. Zum Einträufeln in die Pulpahöhle **vor** der Extraktion zerfallener Pulpawurzeln.

Zum Einschliessen in die (möglichst vorher mit Schwefelsäure von gangränösen Pulparesten gereinigte) Pulpahöhle, um so auf das erkrankte Periodontium einzuwirken.

Man bringt in die mit Jodtinktur gefüllte Pulpahöhle trockene Kohlenwatte und legt darauf bei Zähnen des Oberkiefers eine Decke von Dextrincement.

Bei Zähnen des Unterkiefers schliesst man die Zahnhöhle mit einem Wattebäuschchen und Orthoformpulver ab.

Zur Desinfektion schmerzhafter Zahnfleischtaschen und Alveolen (Alveolarpyorrhoe), in welche sie mit der Tropfpincette eingeführt wird.

**Schwarze Chlorzinklösung.** (Zinc. chlor. 10. Phenol 5. Spir. vini 5. Chlorofor. Ol. Menth. pip. Ol. Caryoph. ana 1.) Zur Abstumpfung der Empfindlichkeit des gesunden und erweichten Zahnbeines. — Zur Ab-

stumpfung der Empfindlichkeit kauterisierter Pulpen vor der Amputation der Kronenpulpa durch Einträufeln in die Pulpahöhle und Abschluss mit Watte auf 1—2 Minuten. — Zur Abstumpfung der Empfindlichkeit kauterisierter und amputierter Pulpen vor der Extraktion der Pulpawurzeln. *Einträufeln in die Pulpahöhle,* feine glatte Sonde zur Hälfte in den zu entleerenden Kanal einführen *(halbe Sondierung des Wurzelkanals).* — Zur Kauterisation und Desinfektion sowie zum Austrocknen (Mumifizieren) halbzerfallener Zahnpulpen. — Zur Vorbehandlung von Zahnwurzeln mit zerfallenen Pulpen, die unter Zahnersatzstücken stehen und gefüllt werden sollen; oberflächliches Ausbohren der Wurzel, Einträufeln der schwarzen Chlorzinklösung, halbe Sondierung des Wurzelkanals, Kohlenwatte mit Chlorzinklösung, Abschluss mit Dextrincement oder roter Pasta. — Zur Kauterisation eiternder Zahnfleischtaschen bei Alveolarpyorrhoe. Die Lösung muss mit Tropfpincette eingeführt, Zahnfleisch mit Zellstoffwatte belegt werden. — Zur Bereitung der roten Pasta (s. d.).

**50 bis 90 % Schwefelsäure.** (Destilliertes Wasser und chemisch reine Schwefelsäure, welche dem Wasser tropfenweise zugesetzt werden muss.) Zum Einträufeln in die ausgebohrte Kronenpulpahöhle behufs Auflösen der Kalkkonkremente in den Pulpawurzeln und oberflächlicher Entkalkung (Erweiterung) der Wurzelkanäle. —

Zur Zerstörung lebenden und toten Pulpagewebes, Neutralisation mit Sodapulver oder 2 % Sodalösung.

**Eucain-Formol-Phenol-Cementpasta.** (Eucain 3, Phenol 5, Eugenol-Formol 1, Paraformaldehyd 10, Zinkoxyd 10, mit gleichen Teilen Glycerin-Formol und Formalin zu einer nicht zu weichen Pasta verrieben.) Zur Überkappung amputierter, nicht zerfallener Pulpawurzeln, welche durch diese Pasta gehärtet resp. gegen Zerfall geschützt werden sollen. — Zum Ausfüllen der Wurzelkanäle nach vorherigem Einträufeln von Cocainlösung, Eucain-Formol-Lösung oder Jodtinktur (s. diese). — Um eine ganz dünne Pasta herzustellen, muss eine erbsengrosse Portion derselben mit einem Tropfen Eucain-Formol-Lösung in der Pulpahöhle selbst verrieben werden.

**Kohlenwatte.** (Soll durch Verkohlen gewöhnlicher Verbandwatte in eisernen Blechbüchsen gewonnen werden.) Zum Einführen von Medikamenten (Jodtinktur, schwarze Chlorzinklösung, Formollösung oder Schwefelsäure) in die ausgebohrte Kronenpulpahöhle und Abschluss mit Dextrincement (s. schwarze Chlorzinklösung). ***Dieses Verfahren ist namentlich an Seitenzähnen des Oberkiefers anzuwenden, wenn die Lage***

***und Form der Zahnhöhle nur ein Ausbohren des Kronenteils der Pulpahöhle gestattet, nicht aber eine direkte Desinfektion durch halbe Sondierung der Wurzelkanäle.***

**Chlorzink-Cementpulver und -Flüssigkeit.** (Frisch geglühtes, mit Salpetersäure behandeltes Zinkoxyd und konzentrierte, mit Borax versetzte Chlorzinklösung.) Bereitung: Pulver und Flüssigkeit sind getrennt auf eine Glasplatte zu bringen, gut miteinander zu einer halbflüssigen Pasta zu verreiben, die man bei Überkappungen auf ein Stückchen mit Spiritus angefeuchteten Schwamms streicht und mit diesem in die Zahnhöhle bringt. Zum provisorischen Füllen empfindlicher Zähne streicht man die Pasta in die Höhle und stopft und finiert sofort, Überzug von Mastix. Wird gebraucht zum provisorischen Abschluss sehr empfindlicher, nicht pulpakranker Zähne. Das empfindliche Dentin wird durch diesen Abschluss ausgetrocknet, und die Ausbohrung der Höhle ist schon am anderen Tage weit weniger schmerzhaft. — Zur indirekten Überkappung der Pulpen, nachdem die Höhle erst mit Eucain-Eugenol ausgewischt und mit Mastixlack überzogen worden ist. — Zur direkten Überkappung frisch exponierter, gesunder Pulpen, die vorher mit Orthoform-Eugenolpasta bedeckt werden müssen. Zum Bedecken des weichbleibenden Formol-Phenol-Cements in den Pulpahöhlen, um auf diese schnell hart werdende Schicht von Chlorzink-Cement sofort die Schlussfüllung legen zu können.

**Eucain-Eugenol** (besteht aus Eucain 5 : 93 Eugenol mit 2 % Formaldehydgas). Zum Auswischen kleinerer Höhlen mit sensitivem Dentin und nachfolgendem provisorischen Verschluss mit Chlorzink-Cement. Die Pulpa ist im zweifelhaften Falle nach Entfernung des Verschlusses auf ihre Vitalität zu prüfen. — In Verbindung mit Orthoform (zur Pasta frisch verrieben) zum Überkappen gesunder, nicht verletzter Pulpen (s. Orthoform). — In Verbindung mit Jodoform oder Jodoformol (zur Paste frisch verrieben) zum Füllen von Wurzelkanälen mit weitem Foramen apicale. — Zum Bestreichen des Zahnfleischrandes vor dem Aufpassen von Goldkronen, um die Empfindlichkeit abzustumpfen und eine Infektion der Zahnfleischtasche möglichst zu verhüten.

**Dextrincement und aromatische Pasta.** (Herstellung wie Chlorzink-Cementpulver, dem noch 5—10 % Dextrin zugesetzt werden, die flüssige Pasta wird auf der Glasscheibe mit einem Tropfen Eugenol verrieben.) Anwendung: Pulver und Flüssigkeit werden in genügender Menge auf einer Glasplatte zu einer halbsteifen Pasta verrieben, die mit einem Spatel

in die Zahnhöhle gestrichen, mit Schwamm etwas angedrückt und dann geglättet wird. Noch bevor der Speichel die provisorische Füllung — die nur langsam erhärtet — überschwemmt, soll dieselbe mit Mastixlösung überzogen werden; so erhält man einen zuverlässigen antiseptischen Verschluss der Zahnhöhle, der jederzeit leicht mit dem Excavator oder Dentinlöffel entfernt werden kann. Wird gebraucht:

1. Zum provisorischen Abschluss kariöser Zähne, die nicht sogleich gefüllt werden können oder sollen. Der Dextrincement trocknet das erweichte Zahnbein aus und erleichtert dadurch die weitere Behandlung des Zahnes ganz wesentlich. Diese Wirkung wird verstärkt, wenn man die Zahnhöhle mit Eugenol betupft und sofort die gelbe Dextrin-Cementpasta einbringt.

2. Zum Einschluss von Medikamenten, die mit Kohlenwatte etc. in die ausgebohrte Pulpahöhle gebracht werden (Arsenpasta, Jodtinktur, Eucain-Formol-Lösung, schwarze Chlorzinklösung).

3. Zum provisorischen Abschluss von Zahnwurzeln, die unter Zahnersatzstücken stehen und später gefüllt werden sollen. Man schliesst damit die oberflächlich ausgeschabten und geschmirgelten Wurzeln ab, in deren vorher eröffnete Kanäle man einen Tropfen schwarze Chlorzinklösung gebracht hat, und setzt das Zahnersatzstück zum Schutz des Dextrincementes sofort ein. Die Dextrin-Cementpasta erhärtet unter dem Schutz der Zahnplatte gut, und die provisorisch abgeschlossenen Wurzeln können dann nach und nach definitiv gefüllt werden.

**Rote Pasta.** (Zusammensetzung wie Dextrincement. Das Pulver wird mit Glycerin und Wasser zu einer steifen Pasta verrieben und dabei rot gefärbt. Dann langsam fast ganz getrocknet.) Anwendung: kleine Portionen auf einer Glasplatte mit schwarzer Chlorzinklösung durchknetet, werden zum provisorischen Abschluss der Zahnhöhlen benutzt. Da die rote Pasta nur langsam erhärtet, Mastixüberzug oder Decke von Mastixschwamm. ***Sehr handliches Präparat, einen zuverlässigen antiseptischen und doch leicht entfernbaren Verschluss herzustellen.***

**Orthoformpulver,** fertiges Präparat. Eine stecknadelkopfgrosse Portion mit einem Tröpfchen Eucain-Eugenol angefeuchtet und zu einer Pasta verrieben, davon eine minimale Menge zur Bedeckung exponierter gesunder Pulpen, darüber Decke von Dextrin- oder Chlorzink-Cement. — Mit Mastixlösung und Watte zum Abschluss von Medikamenten in Zahnhöhlen, sowie bei der Separation der Zähne, um die Zahnfleischpapille zu schützen (s. Mastixlösung).

Zum Bedecken von Zahnfleischwunden nach Extraktionen und Resektionen von Zähnen; zum Ausstopfen blutender Alveolen (s. Mastixlösung).

1% **Cocain-Lösung** in Aqu. Menth. pip. und 0,001 Sublimat. Zur subgingivalen Injektion in die *bucco*-gingivale Schleimhautfalte vor der Zahnextraktion. Das Zahnfleisch ist vorher zu reinigen (Abbürsten, Abwischen mit Phenolspiritus), die Kanüle nach jedesmaligem Gebrauch in Sodalösung auszukochen.

**Jodo-Orthoformstifte.** (Jodoform 2, Orthoform 1, mit Gummischleim gebunden und zu kleinen kegelförmigen Stiften geformt, die getrocknet werden; sie lösen sich im Zahnfach allmählich auf.) Nach der Extraktion zum Einführen in entzündete, schmerzhafte oder solche Alveolen, an denen Resektion vorgenommen worden ist, — zum Offenhalten kauterisierter Alveolar-Zahnfleischfisteln. Die angefeuchteten Stifte werden erst noch in Orthoformpulver getaucht.

**Jodoform-Ätherlösung.** (Jodoform [bis zu 20%] in Äther 30 und Alkohol 60 gelöst, mit einem Zusatz von 2—5% Eugenol.) Zum Betupfen freigelegter gesunder Pulpen, die überkappt werden sollen.

Zum Durchtränken von Wattecylindern, mit denen starkblutende Alveolen ausgestopft werden sollen (s. Mastixlösung, Jodoformalpulver und Ferro-Styptin).

2% **Sublimat-Ätherspiritus.** (Sublimat 2, gelöst in Aqu. destill. 10 und Äther sulf. Spir. vini ana 45.) Starkes Desinfektionsmittel für Pulpahöhlen, welche wegen ihrer Lage (distale Höhlen der oberen Mahlzähne) mit Schwefelsäure nicht gut behandelt werden können. Kohlenwatte und Abschluss mit roter Pasta oder Dextrincement.

Zur Desinfektion der Schmirgelbohrer und Scheiben, mit denen die rauhen Knochenspitzen der Zahnfächer nach partieller Resektion oder nach Abbruch bei der Extraktion glatt geschliffen werden.

**Chloroformwasser.** (Chloroform 3 auf 97 Aqu. destill.) Zum Betupfen blutender Zahnfleischränder und Pulpa Amputationsstümpfe.

**Ferro-Styptin-***Marquart*, ein braunes, pulverförmiges Eisenpräparat zur Stillung stärkerer Blutung aus dem Zahnfleisch oder der Alveole. Blutende Zahnfleischwunden werden mit diesem Pulver auf Watte bedeckt, die Alveolen mit Mastixwattepfropfen ausgestopft, welche in dieses Präparat getaucht worden sind (s. Mastixlösung).

**Kaliseifenlösung.** Zum Benetzen (Isolieren) der Spatel und Stopfer, mit denen Zinkphosphat-Cementpasten in die Zahnhöhlen gebracht werden.

# Mitteilung.

Die in den vorstehenden Abschnitten genannten, sowie die von meinem Vorgänger, Herrn *GUSTAV BOHLEN* weil., seit Jahren angefertigten **Präparate zur antiseptischen Behandlung pulpakranker Zähne,** halte ich in stets gleich guter Qualität auf Lager resp. fertige dieselben auf Wunsch in grösseren oder kleineren Portionen an.

Für diejenigen Herren, welche sich der **neuen** Präparate bedienen wollen, habe ich handliche **Pappkartons** mit je 10 Gläsern (zu 5 gr) anfertigen lassen, welche mit den vorgenannten Präparaten gefüllt werden können. Sowohl die Gläser wie die eingeschliffenen Glasstöpsel sind mit *gleichlautenden Etiketten* beklebt, so dass eine Verwechselung nicht vorkommen kann.

Auf direkte Bestellung lasse ich auch **elegante Holzkästchen** mit je 10 Stück Gläsern, denen die Etiketten *aufgebrannt* sind, anfertigen.

Diese zahnärztlichen Hausapotheken sind ebenso elegant wie praktisch und dürfen jedem Praktiker, der schnell und sicher seine Medikamente finden will, empfohlen werden.

Apothekenbesitzer **O. Richter** in Zeitz
(Gustav Bohlen's Nachfolger).

UNIVERSITY
OF BRISTOL
LIBRARY
MEDICAL